

Egyszerű műtét szemhéjcsüngés ellen.

Írta: Id. IMRE JÓZSEF dr. egyet. r. tanár.

Műtéti eljárások közt nem mindig a legegyszerűbbek a legjobbak; de amit egyszerűbb módon elérhetünk, arra bonyolultabb vagy sérelmesebb módon törekedni felesleges. És aztán: minél több műtétmódot eszeltek már ki valamely célra, annál valószínűbb, hogy a tervezők elmentek valamely könnyebb és egyszerűbb lehetőség mellett, a nagy keresésben belebonyolódva a kevésbé természetes ötletekbe. Azt hiszem, hogy az a művelet, melyet most ismertetni kívánok, egy sokat tárgyalt kérdésnek olyan egyszerű megoldása, mely megérdemli a figyelmet és kipróbálást.

A szemhéjcsüngés (blepharoptosis) esetei két nagy csoportba sorozhatók. Egyikbe olyanok tartoznak, hol a szemhéj *születéstől fogva* többé-kevésbé nyomorék; fejlődési hiba az ilyen, minek következtében legtöbbször rövid a felső szemhéj, bőre majdnem síma, ráncatlan, rajta némely esetben a szemöldökhöz tartozó szőrök sorokban leérnek a szemhéj széléig; a szemhéj emelése csak a homlok-izom működésével s csak igen kis mértékben történhetik, a szemrés alig pár millimetryire nyitható. Ilyenkor a szemhéj szövetei és emelő izma hypoplasia állapotában vannak, sőt néha a szemgolyót mozgó izmok közül is némelyik elégtelenül fejlődött. A másik csoportba jól kifejlett szemhéjak tartoznak, melyek terjedelme, bőrének redőzete rendes, de az emelő izom vagy egészen béna, vagy igen gyenge, betegség vagy közvetlen sérülés miatt. A műtét szempontjából csak olyan bénulásos szemhéjcsüngésről lehet szó, mikor a bénulat végleges, bármi volt is az oka s bármilyen is a bénulat foka.

Ha végigtekintjük a meglehetősen változatos eljárásokat, melyek közt választhatunk, azt látjuk, hogy azok célja vagy az, hogy a szemhéj felemelésének munkáját a homlokizommal végeztessék, vagy az, hogy a felső egyenes szemizmossal helyettesítsék a levator, vagy hogy ezt megrövidítése által megerősítsék. Mellékesen szokás volt némelyik műtéti eljárásban a szemhéjak körizmának (a m. orbicularis palpebrarum-nak, mint állítólagos antagonistának) részleges kimetszése is, melynek célja a levator munkájának könnyítése volna, de ez tévedésen alapuló s

már elhagyott művelet, hiszen a szemhéj emelése és a szemrés zárása rendes körülmények közt egymással nincsenek rendszeres, állandó ellentétben, de meg szemhéjemeléskor a gyenge vagy bénult levator akkor sem működik, ha a körizom creje egészen hiányzik, vagy elgyengült.

A műtétek 3 csoportjából egyet, a levator inának előre varrását, vagy meg-rövidítését (EVERSBUCH, ELSCHNIG, BLASKOVICS) csak olyankor lehet végezni, mikor a szemhéjemelő izom bénulata végleges, crejének visszatérése nem várható; alkalmazásának tere elég szűk, hiszen teljesen bénult izom előrevarrása céltalan. Ezért a ptosis legtöbb esetében erről nem lehet szó. A most javaslandó eljárás ezzel nem állítható szembe.

A béna vagy fejletlen szemhéjemelő hatását pótolni lehet a felső egyenes szemizom felhasználásával is; MOTAIS-nak ez a szellemes, bár kissé bonyolult eljárása első tekintetre fiziologiailag egészen helyesnek látszik, hiszen felfele nézéskor a levator és a r. superior együtt, kombináltan működnek. A műtét eredményét akik végezték, szemhéjemelés tekintetében jónak találták; a felső egyenesből kiválasztott csik rávarrva a pillavázra, a szemgolyó felfele fordításakor felemelte a szemhéjat, kitágította a szemrészt. De senki sem tett említést arról, hogy *mi történik olyankor, mikor a szemgolyónak felfele kell fordulni, a szemrésnek meg be kell záródnia, mint pl. alvás közben?* Ilyenkor a helyzet ellenkezik a rendessel, hiszen az alvó vagy sérelemtől védekező szemén erősen kell működni a felső egyenesnek meg a szemhéjak körizmának, de nincs szerepe a levatornak. Ha elég erős az átültetett izomszalag, legyőzi a záró izmot s a szem nyitva marad; ha nem: a szemgolyó nem fordul felfelé, tehát a másik szemtől eltérő helyzetbe jut, ami a szemek nyugalmát, tehát az emberét is, megrontja. Én ezt a műtétet sohasem végeztem, ezt a hatását tehát nem figyeltem meg, de jó volna tudni, mit tapasztaltak azok, kik a műtétet jónak találták? Hogy a szemgolyó csak lefele irányzott vagy legalább is az úgynevezett primér állásig sülyesztett tengellyel juthasson zárt szemrés mögé, az nagyon ellenkeznék az érdekeivel s akár az éjjeli lagophthalmus, akár a felfele törekvő szemgolyónak a körizomtól való erőszakos lefele húzása többféle bajnak lehet a forrása. Elismerem, hogy ez a kifogásom nem észlelt tényeken alapul; de elegendő arra, hogy ennek a MOTAIS-féle eszmének a végrehajtásától tartózkodjam.

Ha a levator működését fokozni nem lehet, mert egészen béna s ha a felső egyenesre átruházni azt nem tanácsos, nem marad más hátra, mint felhasználni azt az izmot, melyet minden lecsüngő szemhéjú ember úgy is természetesen segítségül hív: a *homlokizmot*. Legtöbb ptosis-műtétnek az a célja, hogy a szemhéj kellő felemelésének munkáját a m. frontalisra végeztesse el. Ez egészen természetes törekvés, mert ez a szemöldököt, a homlok bőrét, ez meg a felső szemhéj bőrét feszíti meg és húzza felfelé, amiből a szemrés tágítása következik. Ha nem tekintjük azt az arckifejezés és mimika szempontjából kellemetlen hatást, ami a homlok ráncolásból következik, meg azt a *folytonos* működtetését a homlokizomnak, amit e munkaátruházás okoz (igaz, hogy ez műtét nélkül is megtörténik), akkor meg lehetünk elégedve általában a megoldásnak ezzel a módjával, mert az illető izom a megbízatást pontosan, állandóan tudja teljesíteni.

A levator működését a frontalisra áthárítani azonban nem olyan egyszerű feladat, mint első tekintetre gondolnók. Az a számos eljárás mód, mely a megoldás érdekében felmerült, azt igazolja, hogy

valahol van valami nehézség vagy jól meg nem oldható feladat. Ha az anatómiai helyzetet részletesen elgondoljuk, már felismerjük ezt. A szóban levő izom működése csak nagyon szorosan megszabott feltételek alatt lehet a szemhéjemelő pótlója, mert működésének módja, hatásának iránya egészen más. Ezért nem annyira a technikai nehézség gátolja azt, hogy a ptosis ilyen irányú és ilyen módon való gyógyítását elérjük, mint inkább a szemhéjemelés élettanilag helyes módjának eltalálása.

A szemhéj felemelésekor, mint tudjuk, a felső szemhéj széle felemelkedik, a szemhéj bőrén mély, laza ránc képződik, a szemhéj alsó fele eltűnik ez alatt a ránc alatt, mely egész a pillaszőrökig leér; a ráncot a szemhéj bőrének fel nem emelkedő, helyén maradó felső része alkotja. Az alsó rész, az egész szemhéj állományával együtt, toló ajtószerűleg ferdén *fel- és hátrafele, az orbitába húzódik be*, követve a szemhéjemelő izom hatásának irányát. Minthogy ennek eredete a szemgödör (hátsó) csúcsában, tapadása igen kiszélesedve a pillavázon van, összehúzódásakor előlről hátrafele, sőt ehez még kissé felülről lefele is húzza a pillavázat (tarsus) s ennek révén az egész szemhéjat, mely tehát szemrésnyitáskor vagy felfele nézéskor egészen alá kerül az orbita felső falának, a háta mögé az orbita felső szélének. A tarsus ily módon megtartja a szemgolyóval való helyzeti viszonyát, pontosan ráfekszik annak oldalára s közöttük nem támad levegővel telt rés, ami igen fontos dolog.

Látni való, hogy a felső szemhéj mozgásának ez a módja egyedül úgy valósulhat, hogy a szemgödörben hátulról előre nyúló izom végzi a mozdítást; ha ez nem működik, nincs más izom, mely éppen ilyen irányban tudna hatni. Ez nem egyszerű függőleges emelkedés és leereszkedés, aminek a laikus ember gondolhatja, hanem egy gömbi felszínben való elcsúszás előlről hátrafelé és fordítva; ezért a homlokizom csak bizonyos feltételek alatt hozhatja létre. Ez a feltétel abból áll, hogy *olyan pontjára hasson a szemhéjnak, melynek emelkedéskor nem kell hátrafele tolni*, vagyis hátrább csúszni attól a vonaltól, mely a szemöldököt a szemhéjszéllal összeköti. Minthogy pedig a tarsus egészében hátrahajlik s minél nagyobb a szemhéj emelése, annál nagyobb szegletet kell alkotnia a szemhéj bőrével, vagyis annak eredeti irányával: *a priori hibások* azok a módszerek, melyek a homlokizmot akár a levator inával, akár a tarsus felső szélével kötik össze s így fokozzák a homlokizom szemrés tágító hatását. Ez az izom ilyenkor nemesak emeli, hanem előre is húzza a pillavázat, vele a szemhéjat, eltávolítja (előre felé) a szemgolyó-

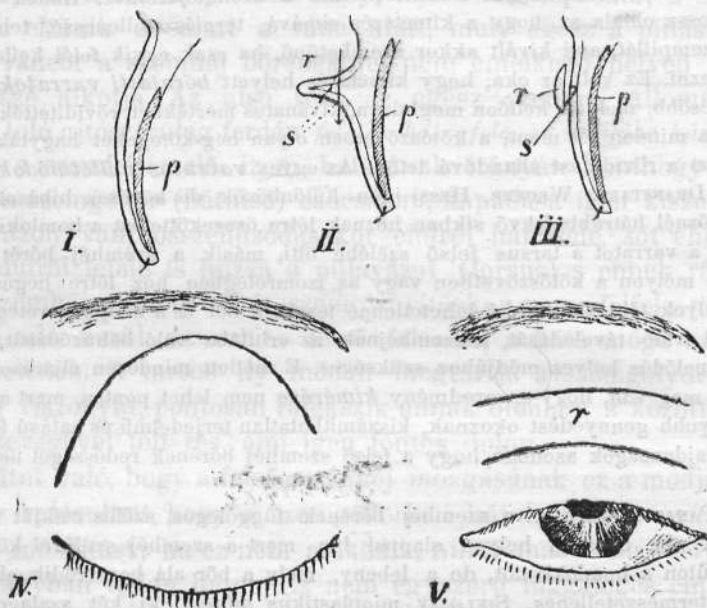
tól, rést vagy üreget hoz létre közöttük, mely (ha az összeköttetés nagyon is erős, a pillaváz közelítése a szemöldökhöz igen erélyes, amilyenek nagy szemhéjban lennie kell) állandó lehet és akkor nem közömbös a szemgolyó jólétére nézve.

A homlokizom a szemhéjat rendes állapotban is emeli kis mértékben, mert a felhúzott szemöldök magával húzza a szemhéj bőrét; minél rövidebb, redőtlenebb, feszesebb a szemhéj bőre, ez a hatás annál nagyobb; minél több és lazább bőr van a szemöldök és a felső szemhéj széle közt, annál kisebb. Az orvosi műtevő ösztön már igen régen követte ezért azt az utat, hogy a szemhéj bőrének meg-rövidítésével, nagyobb vagy kisebb vízszintes redő kimetszésével tette a frontalis munkáját hatásosabbá, vagyis közelítette azt a szemhéjszélhez. Ennek azonban nagyon rossz oldala az, hogy a kimetszés simává, természetellenessé, tehát rúttá teszi a szempillát, ami kivált akkor szembetűnő, ha csak egyik felől kellett a mű-tétet végezni. Ez volt az oka, hogy kimetszés helyett *bőralatti varratokat* alkalmaztak később, melyek kellően meghúzva, kívánatos mértékben rövidítették a szem-héjat s ha minden jól ment, a kötőszövetben olyan heg-kötegeket hagytak vissza, melyek ezt a rövidülést állandóvá tették. Az egyes *varratos műtétmódok* (PAGEN-STECHER, DRANSTART, WECKER, HESS) igen különbözők, de közösen hibások abban, hogy a bőrnél hátrább fekvő síkban hoznak létre összeköttetést a homlokizommal, némelyik a varratot a tarsus felső szélébe ölti, másik a szemhéj bőrét feljebb húzza, de mélyen a kötőszövetben vagy az izomrétegben hoz létre heges zsin-egeket, melyek többé-kevésbbé lehetetlenné teszik a bőr és a mélyebb rétegek azon egymástól való távolodását, a szemhéjnak az orbitába való behúződését, mely a szemhéjemelkedés helyes módjához szükséges. E mellett mindezen eljárásokban az a hiba is meg van, hogy az eredmény *kimérése* nem lehet pontos, mert a fonalak néha nagyobb gennyedést okoznak, kiszámíthatatlan terjedelmű és hatású forradás-sal. Jó tulajdonságok azonban, hogy a felső szemhéj bőrének redősségét nem szün-tetik meg.

A PANAS eljárása, ki a szemhéj bőrének függőleges, széles esikjét varrja a szemöldök alá, egészen helyes alappal bír, mert a szemhéj szélével köti össze rövidebb úton a homlokizmot, de a lebeny, mely a bőr alá bevarródik, alagútban van s ez természetellenes. SIKLÓSSY mioplastikus műtéte, ki két szalagot vág a homlokizomból s azokat a felfejtett bőr alatt a szemhéj széle fölött rögzíti, ismét abba a hibába esik, hogy a tarsus hátra hajlását nem engedi meg s a szemhéjat egész vastagságában felfele húztatja a homlokizommal.

A ptosis műtételének olyannak kell lenni, hogy — ha már a levator nem *húzhatja* hátrafele — a szemhéj *szélének* emelésével adjon alkalmat a felső szemhéj *betolódására* a szemgödör széle alá. Ezért ebben a nehéz kérdésben a fiziológiai helyzethez legközelebb álló eredményt olyan operálástól várhatnuk, mely *nem érinti a mélyebb szöveteket* és a bőrben folyik le, valami olyan módon rövidítve azt, mely nem teszi simává, redőtlené s nem hiányosítja meg, mint a kimetszés. A szemhéj bőrének nagy eltölthetősége, az alatta levő kötőszövet nagy lazasága ezt lehetővé teszi, de e tulajdonságoknak meg is kell maradniok.

Ezek a gondolatok vezettek arra, hogy *Celsus* bőr kivágása helyett olyan módon rövidítsem meg a szemhéj bőrét, mely azt nem hiányosítja meg, megőrzi a bőr alatti kötőszövet épségét s a bőr eltolhatóságát s engedi a homlokizmot a szemhéjszélre hatni, de emelkor sem okoz változást a szemhéj mélyebb részeinek, főleg a pillaváznak helyzetében. Az egész ötlet s az eljárás változtatása a kimetszéssel szemben csekély dolog, de minél többször végzem, annál jobban kielégít. Eljárásom lényege az, hogy a csüngő szemhéj bőrén vízszintes ráncot emelek s az alapján rögzítem. A rögzítés módja

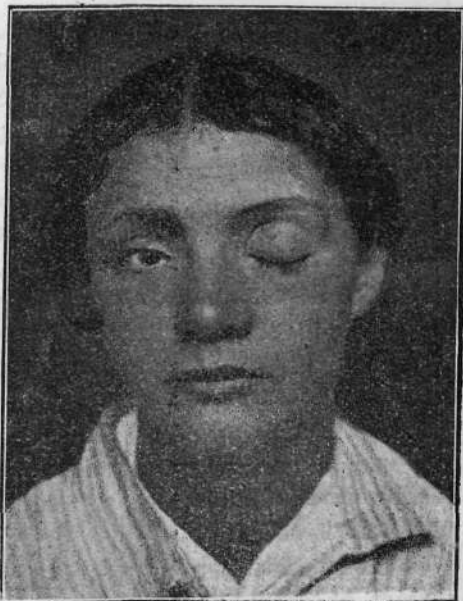

olyan, hogy vele a szemhéj magassága tetszés szerint szabható meg, tehát a szemrés szélességének meghatározása az orvos halmában van.

Az I. sz. rajz mutatja a lecsüngő szemhéjat: p. = pillaváz. A II. rajzon az r jelenti azt a bőrredőt, melyet oly módon emelek fel, hogy az illetővel mindkét szemét szeliden, szorítás nélkül becsukatom s a szemhéj közepén ujjammal megcsípve a bőrt, felemelem és húzom azt előre mindaddig, míg a szemrés nyilni kezd, tehát látom, hogy az egész szemhéj bőre annyira feszül, hogy most már kellő hatást tehet általa a homlokizom a szemhéjszélre; ekkor átveszem a redőt, tövén fogva meg vele, egy zárható egyenes rögzítő csipőbe s felszólítom a beteget, hogy nyissa ki a szemét. Ha még nem nyilik eléggé, vagy nem annyira mint a másik, tovább emelem

a redőt. Ismételt nyitásával és zárásával a szemrésnek meggyőződöm a szemrés szélességéről, a feszülés kielégítő, de nem túlságos fokáról s akkor a csipő fogsora mellett jó hegyes skalpellel átszúrom a bőrt, jó egy centimetryi hosszú sebet készítve, amint azt a II. rajzon a *nyíl* mutatja. Kapok olyan sebet, melynek négy ajka van, két első és két hátulsó (a rajzon *s*), vagyis olyan sebcsatornát, mely a bőrt két helyen fúrja át. Hogy ez a bőrredő mindig így felemelve maradjon, a végett a *két hátulsó sebajkát* egy öltéssel összevarrom s a bőrablakon gázcsíkot vezetek át,

naponként megújítva azt. Ilyen módon a sebajkak összeforrása után a III. rajzból látható helyzet állandósul: a szemhéj bőrén — a varrat helyén vezetett függőleges



metszés irányában nézve egy szélesebb vagy keskenyebb kettőzött bőresík fekszik, mely alól is, felül is felemelhető s mely a szemhéj belső és külső vége felé elmosódik, átmegy a rendes fekvésű bőrbe. Ez eleinte duzzadt, később elvékonyodik és rútnak, feltűnőnek éppen nem mondható.

Az eljárásban legfontosabb mozzanat a redőnek kimérése, alapjának átszúrása előtt. Minél feszesebb, kisebb a szemhéj, annál könnyebben, annál kisebb ránc felemelésével érjük el azt, hogy a szemöldök emelésével kellő mértékben kinyíljon a szemrés; minél nagyobb, ma-



gasabb, lazább bőru a szemhéj, annál többet kell ebből ráncba szedni, annál óvatosabban kell próbálgatni a redő megfogásakor a szemrés csukódása és nyitása teljes mértékét. Vannak olyan nagy szemhéjak, melyekre nem elég egy ilyen „gomblyukat“ készíteni, hanem kettőre van szükség, egyre a szemhéj vízszintes hosszának belső és középső, másakra a középső és külső harmada határán. Ilyenkor a két zárócsipő helyét külön-külön kell meghatározni. A IV. és V. rajz vázlatosan mutatja a „leesett“ szemhéj alakját meg a „felvarrott“-ét, utóbbi az „r“ betűvel jelzett csikkal a bőr-kettőzés fekvését és kiterjedését.

A mellékelt két fényképen egy operált leány szemhéjai láthatók műtét előtt és után; az is látható rajtuk, hogy jobb lett volna nála is két helyen alkalmazni a felvarrást, mert a lefekvő bőrredő alsó széle nem vízszintes, az orr fele ráhajlik a szemhéj szélére, ami később javítható lesz. (A rajzokat és fényképet dr. DITRÓI G. tanársegéd úr készítette.)

Hogy milyen szempontból tartom ezt a módosított szemhéjfelvarrást okszerűbbnek másoknál, a fentebb mondottak után belátható, De némely jó tulajdonságait ennek a műtét-módnak még meg akarom említeni.

Első az, hogy az eljárás igen egyszerű, nem kell hozzá nagy gyakorlatú szakember. Második az, hogy ha bénulatos csüngés miatt végeztük s esetleg a bénaság elmúlik, (ami megeshetnék) a bőr eredeti hossza visszaállítható oly módon, hogy felemelve a redőt, a benne levő „gomblyukat“ körülvágjuk, a heges vonalat kiirtjuk s a szétterített szemhéj-bőrbőn mutatkozó két lyukat egyszerűen összevarrjuk. Erre még eddig nem volt alkalmam. Harmadszor: a felvarrott szemhéj nem rendes képű ugyan, de nem feltűnően torzult. Negyedik és főérdeme ennek az eljárásnak az, hogy igen jól „adagolható“, megszabható az eredménye, a szemhéj bőrének lazasága és terjedelme szerint.

Eddig 7 esetben végeztem a leírt műtétet igen különböző természetű ptosisok ellen és mindig jó és állandó volt az eredmény. Remélem, hogy mások keze után is hasonló lesz.