

SCOLIOSIS KLASSZIFIKÁCIÓ SZEMLÉLTETÉSE 3D NYOMTATÁSSAL ELŐÁLLÍTOTT MODELLGYŰJTEMÉNNYEL

Kovács Ágnes Éva¹, Manó Sándor¹ Csámer Loránd¹, Somoskeöy Szabolcs², Csernátony Zoltán¹

¹ Debreceni Egyetem ÁOK Ortopédiai Tanszék Biomechanikai Laboratórium

² Pécsi Tudományegyetem ÁOK Ortopédiai Klinika

kovacs.agnes.eva@med.unideb.hu

DOI: 10.17489/biohun/2020/1/01

Absztrakt

A 3D nyomtatás az új digitális technológiákhoz tartozik, de ma már rengeteg felhasználási területe létezik. Felhasználási területei között a mozgásszervi sebészetben is fontos, hogy a módszer az egyedi igényeket is ki tudja szolgálni. A módszer ezen előnyét kihasználva munkánk során Lawrence Lenke által kidolgozott scoliosis klasszifikáció 3D nyomtatással való modellezését tűztük ki célul.

A modellgyűjtemény létrehozása a Pécsi Tudományegyetemen üzemelő EOS röntgenberendezéssel (EOS Imaging, Párizs, Franciaország) készült 3D csigolya- és medencemodellek adatain alapult. A berendezés saját szoftverével (SterEOS programcsomag) exportált adatokat a 3-matic Medical (Materialise, Leuven, Belgium) segítségével feldolgozva az Inventor Professional (Autodesk, San Rafael, USA) rendszerrel történt a porckorongok szerkesztése, majd ismét a 3-matic képességeit kihasználva készült el a 3D nyomtatáshoz szükséges fájlformátum. A folyamat utolsó lépése a modellek nyomtatása és egy fali tartóban való összerendezése volt.

A Lenke-féle scoliosis klasszifikáció kézzel fogható modellekből álló gyűjteménye mind a kezelőorvosok, mind az orvostanhallgatók, mind a betegek számára rendkívül hasznos és hiánypótló is egyben. Kiemelt jelentőségét látjuk a gerincferdülés, mint térbeli elváltozás megértése szempontjából.

A jövőben további elváltozás klasszifikációk 3D nyomtatással előállított modellgyűjteményének a létrehozását is tervezzük, így pl. a Paprotsky által, csípőprotézis revíziót igénylő vápa defektusos esetek klasszifikációs rendszerének kivitelezését.

Kulcsszavak: 3D nyomtatás, scoliosis klasszifikáció, EOS

DEMONSTRATION OF SCOLIOSIS CLASSIFICATION WITH 3D PRINTED MODEL COLLECTION

Abstract

3D printing technology belongs to the new digital technologies. Nowadays, it has been used in many fields. Among them, for example in locomotor surgery, the method can meet individual and variable needs. Take advantage of this, we aim to build the 3D models of the Lawrence Lenke's scoliosis classification. The model collection was generated based on the data of EOS X-ray machine (EOS Imaging, Paris, France) which is from University of Pécs. This equipment can generate 3D images

from vertebrae and the pelvic. Then the data was imported to the 3-matic Medical software (Materialise, Leuven, Belgium) to get the format converted. The vertebral disks were processed with the Inventor Professional (Autodesk, San Rafael, USA) program. The final step was printing the models with the 3D printing machine and setting out the models in the cupboard. The 3D printed models of the Lawrence Lenke scoliosis classification could be very useful for the doctors, the patients and the students as well. We believe that this model collection is of great importance in the understanding of the scoliosis. In the future, we are planning to design other model collections, for example based on Pappas classification.

Keywords: 3D printing, scoliosis classification, EOS

Bevezetés

Gerincoszlop és scoliosis

A gerinc betegségei a háti, nyaki, és/vagy ágyéki szakaszon is megjelenhetnek, fájdalmat, deformitásokat,¹ illetve mozgáskorlátozottságot okozva. Mivel a gerincben helyezkedik el a gerincvelő és innen lépnek ki a spinális idegek, a test centrális tengelyének betegségeit neurológiai, perifériás, vegetatív tünetek kísérhetik.² A gerincfájdalom szindrómák olyannyira gyakoriak, hogy a házi orvosi gyakorlatban jelentkező mozgásszervi problémák 80 %-a ezekhez köthető.¹











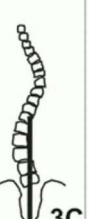

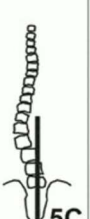



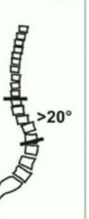
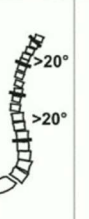
A gerinc deformitásai folyamatosan az orvosi érdeklődés középpontjában álltak, ennek egyik oka, hogy a súlyos deformitások ijesztő torzók kialakulását eredményezték. Az oldalirányú görbületek első leírása Hippokratésztól származik az i.e. 5. századból, míg a gerincgörbületek megjelölésére ma is használt elnevezések, mint a kyphosis, lordosis és a scoliosis fogalma Galenus nevéhez fűződik a Kr. u. 1. századból.¹⁻⁵

A háti gerinc deformitásainak korai felismerése nagyon fontos. A gerincen a frontális síkban normális körülmények között oldalirányú görbület nem látható. Az idiopathiás scoliosis rendszerint iskolás- vagy serdülőkorban alakul ki.²

A gerinc deformitások feloszthatók egysíkú (kétdimenziós), illetve térbeli (háromdimenziós) deformitásokra. A scoliosis a térbeli deformitások közé tartozik, ez a háti gerincszakasznak a frontális síkban bekövetkező elhajlása. A scoliosis típusait különböző szempontok alapján oszthatjuk fel: funkció, struktúra, ismert, ismeretlen etiológia, életkor, a görbület helye és iránya.^{2,4,6,7}

A gerincferdülés típusainak az első rendszerbe foglalt besorolását John Cobb készítette el 1948-ban. Mintegy 35 évvel később, 1983-ban Howard King is bemutatta az osztályozási rendszerét a serdülőkori idiopathiás scoliosis (AIS) esetében. Ez egy olyan új osztályozási rendszer kialakulásához vezetett, melyet Lawrence Lenke alkotott meg és 2001-ben mutatott be. Ennél a besorolásnál a görbület típusának meghatározásához meg kell határozni a szagittális, azaz a nyírlirányú profilt is. A Lenke-féle klasszifikációt az 1. ábra mutatja.^{8,9}

Célkitűzésként fogalmaztuk meg, hogy egy olyan kézzel fogható modellekből álló modellgyűjteményt hozzunk létre, mely mind a kezelőorvosok, mind a hallgatók, mind pedig a páciensek számára rendkívül hasznos. A modellgyűjtemény a scoliosis egyes típusainak szemléltetését szolgálja, alapja Lawrence Lenke scoliosis klasszifikációja.

Curve type (1-6)						
Lumbar deviation (A-C)	Type 1 Single thoracic	Type 2 Double thoracic	Type 3 Double major	Type 4 Triple curve	Type 5 Thor.-lumbar or lumbar	Type 6 Thor.-lumbar or lumbar
A minimal	 1A	 2A	 3A	 4A		
B moderate	 1B	 2B	 3B	 4B		
C severe	 1C	 2C	 3C	 4C	 5C	 6C
Sagittal plane	 Normal	 Cerv.-thor. kyphosis	 Thor.-lumb. kyphosis	 Cerv.-thor+thor.-lumb. kyphosis		

1. ábra. Lawrence Lenke scoliosis klasszifikáció⁹

Módszerek

Az EOS röntgenberendezés

A modellgyűjtemény létrehozásához a Pécsi Tudományegyetemen üzemelő (EOS Imaging, Párizs, Franciaország) röntgenberendezés ál-

tal biztosított adatokat használtuk fel.

A Pécsi Tudományegyetem Ortopédiai Klinikájának munkatársaitól az előző években felhalmozott adatbázisból kiválasztásra került a Lenke klasszifikációnak megfelelő, összesen 14 féle gerinc deformitás (1A, 1B,

1C, 2A, 2B, 2C, 3A, 3B, 3C, 4A, 4B, 4C, 5C, 6C), amit egy deformitás nélküli, normál gerinccel egészítettünk ki. Így összesen 15 gerincoszlop háti és ágyéki csigolyái, valamint a hozzájuk tartozó medence állt rendelkezésre a modellgyűjtemény megalkotásához. (1. ábra)

Az EOS olyan speciális képalkotó berendezés, amely álló helyzetben egyszerre készíti frontális és oldal irányú röntgenfelvételt, amelyből speciális algoritmusok alkalmazásával 3D rekonstrukciót készít a következő csontokról: csigolyák, medence, combcsont, térdkalács, lábszárcsont.¹⁰ (2. ábra) A rekonstrukció eredménye, azaz a csontok 3D modellje wrl formátumban exportálható a rendszerből, ami az általunk tervezett gerincmodellekhez elengedhetetlenül szükséges. Az EOS röntgenberendezést és az általa nyerhető adatokat a 2. ábrán láthatjuk.

Formátum átalakítása

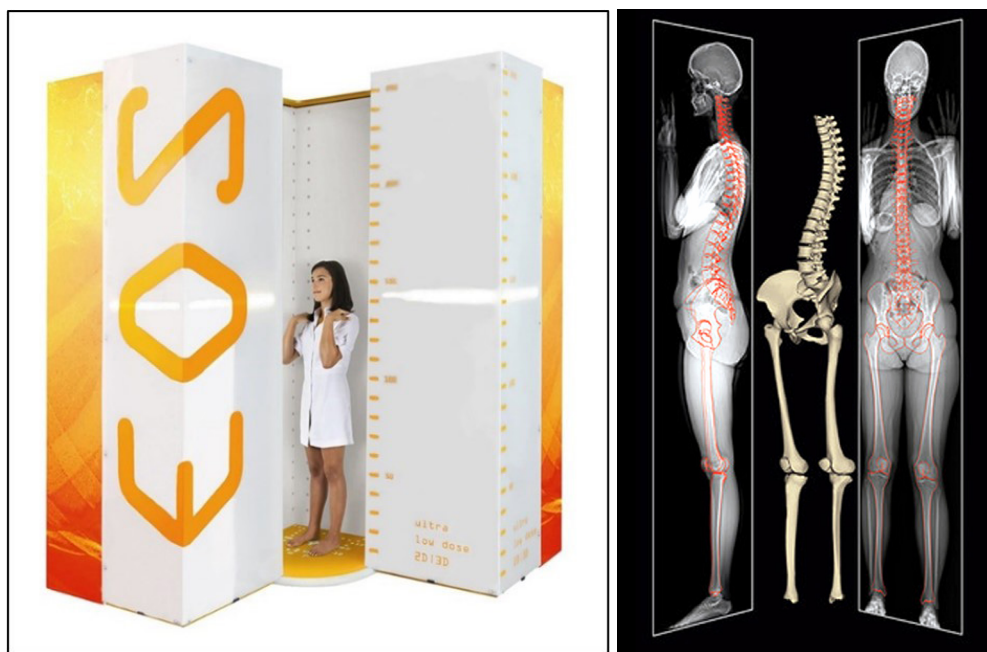A modellgyűjtemény létrehozása többféle szoftver használatát tette szükségessé.

Az EOS berendezés saját szoftverén kívül (SterEOS programcsomag) a Materialise 3-matic Medical programot és az Autodesk Inventor Professional program 2018-as verzióját használtuk.

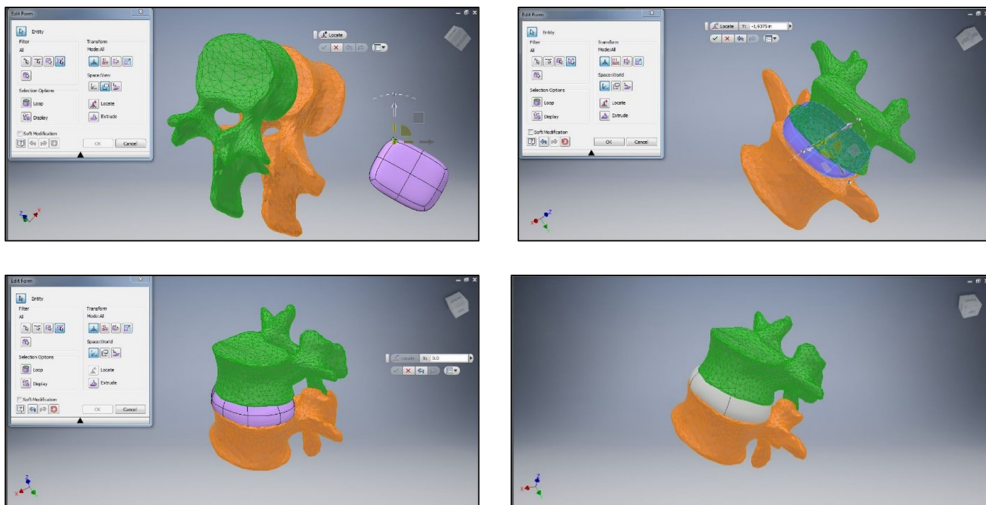
Az átalakításhoz használt program: Materialise 3-matic Medical, melyet az eredeti fájlformátum átalakítása mellett a nyomtatható, illetve az Inventorhoz szükséges stl fájlok létrehozására alkalmaztuk.

Szerkesztés az Autodesk Inventor Professional 2018 programmal

A szoftvert, illetve annak Freeform modeling



2. ábra. EOS röntgenberendezés és az általa nyert adatok¹¹



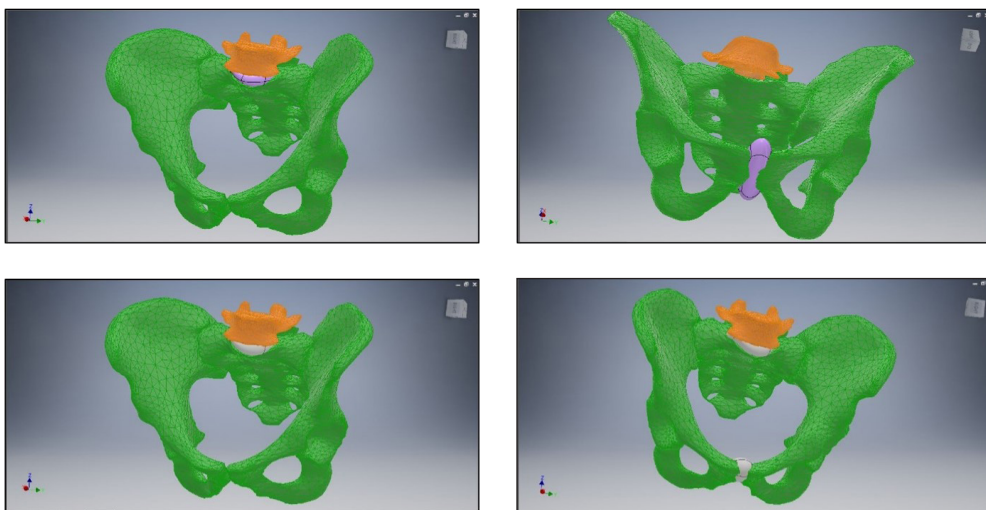
3. ábra. A csigolyák szerkesztésének lépései

funkcióját a modellgyűjtemény létrehozása során a porckorongok és a szeméremcsonti összeköttetések modelljének létrehozásához használtuk.

Valamennyi gerinc esetében a szerkesztési folyamat a következő lépésekből épült fel. Először az egymást követő csigolyapárok közé szerkesztettük meg a porckorongokat, majd az

ágyéki 5. csigolya és a medence közé, végül pedig a symphysis pubica virtuális megformálása következett. (3-4. ábra)

Az stl formátumban elmentett 3D modellek hozzávetőlegesek, hiszen a szerkesztés során ezek a „Freeform” alakzatok minden esetben nagyobbak a számunkra szükséges modellnél, mert „belelőgnak” a szomszédos csigolyákba,



4. ábra. Az ágyéki 5. csigolya és a keresztcsont közötti porckorong szerkesztése

illetve a medence modelljébe.

Mivel célunk a porcos szövetek más anyaggal történő ábrázolása volt, ezeket a modelleket külön fájlban kellett mentenünk az alábbi lépéseket végrehajtva:

- az adott gerinchez tartozó valamennyi porckorong és a symphysis pubica egyesítése (lágyszövet)
- valamennyi csigolya és a medence egyesítése (csontszövet)
- csontszövet modell kivonása a lágyszövet modellből.

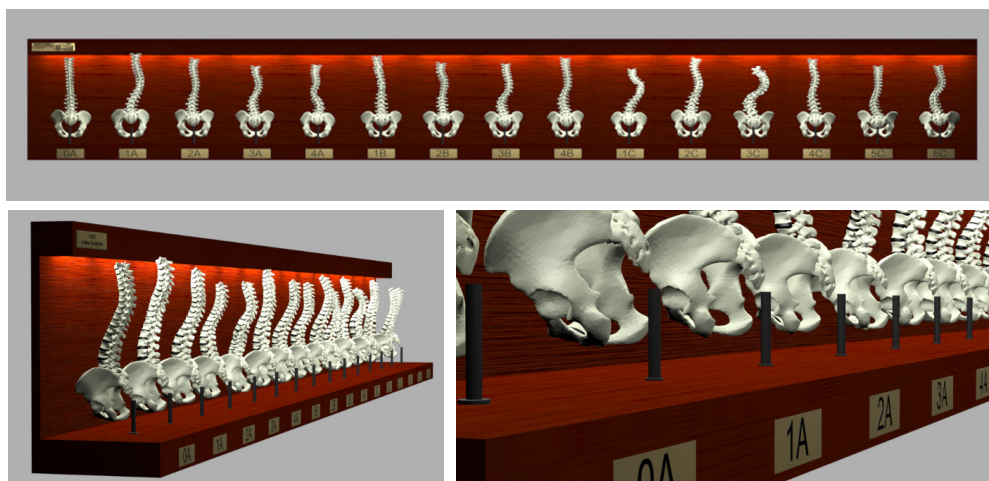
A folyamat végére két modellt kapunk eredményül: a csigolyákat és a medencét tartalmazó modellt, valamint az ehhez tökéletesen illeszkedő, porckorongokat tartalmazó modellt. A minél pontosabb illeszkedés a 3D nyomtatóval történő előállításához szükséges.

A modelleket egy Stratasys Connex 260 típusú 3D nyomtató segítségével állítottuk elő, ami nagy pontossággal, sokféle anyag típus válasz-

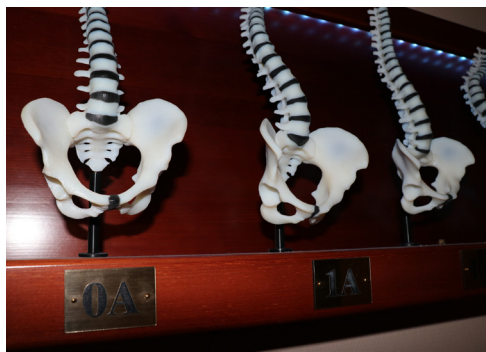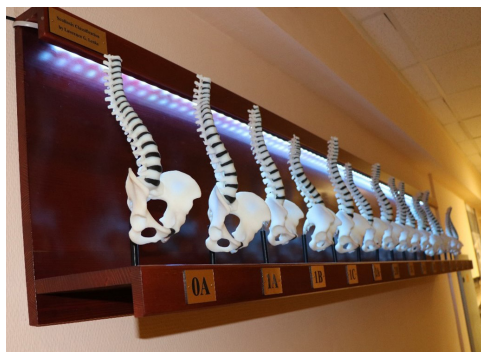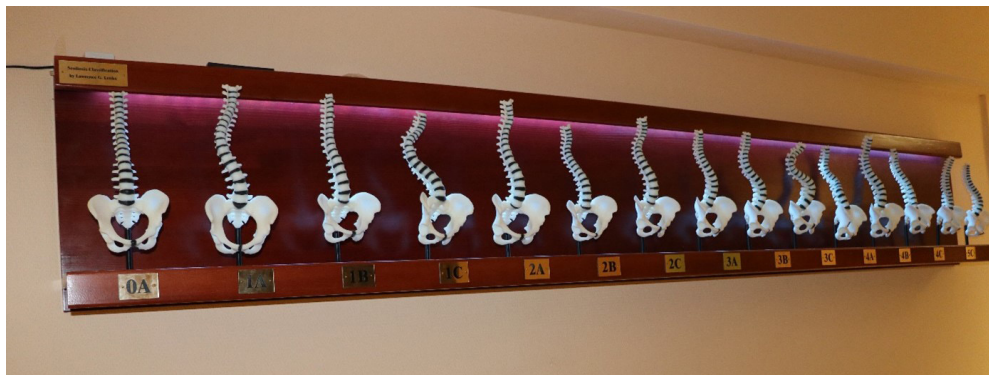tási lehetősége mellett valósítja meg a térbeli nyomtatást, így lehetőség nyílik bonyolult végső termékek pontos kinézetének, tapintásának és funkciójának modellezésére. A PolyJet 3D nyomtatási technológiára épülő Objet260 Connex berendezés 16 mikronos rétegvastagsággal dolgozik, kisméretű, halk, és teljesen lezárt, egyszerűen behelyezhető kazettákban tárolt anyagokkal működik.

A Connex nyomtatók sajátossága, hogy egyszerre a két alapanyagból nyomtatás közben ki tudják keverni a két anyag bizonyos arányú kombinációból összeálló „digitális anyagot”, így két alapanyag esetén is mintegy 15 féle anyag választható ki a nyomtató szoftverében az egyes modellekre.

A nyomtatásra szánt modellek külön-külön más-más anyaggal gyárthatók, de egy modellen, egy STL fájlban belül az anyagtulajdonság nem változhat, ezért volt szükség arra, hogy a csontok és a porckorongok külön-külön modelként szerepeljenek és végül különböző anyagból nyomtathassuk őket. A csontok modellje a rigid, kemény Verowhite, míg a porckorongok a jóval puhább DM 9860 jelű anyaggal készültek.



5. ábra. A modellgyűjtemény látványterve



6. ábra. 3D nyomtatott modellgyűjtemény

Eredmények

A Pécsi Tudományegyetemen üzemelő EOS röntgenberendezés adatbázisából választottuk ki a Lenke klasszifikációnak szereplő, 14 féle gerinc deformitásnak megfelelő adatokat (1. ábra, 1A, 1B, 1C, 2A, 2B, 2C, 3A, 3B, 3C, 4A, 4B, 4C, 5C, 6C), amit egy deformitás nélküli, normál gerinccel egészítettünk ki. Így összesen 15 gerincoszlop háti és ágyéki csigolyái, valamint a hozzájuk tartozó medence állt rendelkezésre a modellgyűjtemény megalkotásához.

A modellgyűjteményt fali tartón elhelyezett, de külön-külön mozgatható, kézbe vehető modellekkel képeltük el, melyhez látványterveket is készítettünk. A látványterv készítéséhez (5. ábra) használt program: 3DSMax 2016 (Autodesk, San Rafael, USA).

A 3D nyomtatással előállított modellgyűjtemény

A Lenke klasszifikációnak megfelelően a gerinc deformitások háti és ágyéki csigolyái, valamint a hozzájuk tartozó medence került nyomtatásra. (6. ábra)

Megbeszélés

Létrehoztuk a Lenke-féle scoliosis klasszifikációnak egy olyan, kézzel fogható modellekből álló gyűjteményét, mely mind a kezelőorvosok, mind az orvostanhallgatók, mind a betegek számára rendkívül hasznos és hiánypótló is egyben.

A kezelőorvosok számára azért jelentős, mert aktívan segítheti a műtéti felkészülésüket, va-

lamint a páciensekkel való kommunikációt is megkönnyíti.^{12,13}

Az orvostanhallgatók képzésében is használható, mint oktatási modellgyűjtemény. Az elméleti tudás megszerzésének, elmélyítésének eszköze lehet, hiszen a modellek kézbe vehetők és olyan módon tanulmányozhatók, ahogyan a könyvekben erre nincs mód, lévén ezek térbeli objektumok^{12,13}

A páciensek szempontjából pedig azért előnyös, mert segítheti őket abban, hogy jobban megérthessék, felfoghassák állapotukat, megkönnyítheti a kommunikációt az orvosokkal.

A 3D nyomtatás az új digitális technológiákhoz tartozik, ami elősegíti a gyors prototípus gyártást és –fejlesztést. Alkalmazásával nagy pontossággal, könnyen és gyorsan készíthetők el tetszőleges geometriájú modellek, melyek a tervezést követő

néhány órán át tartó rétegről rétegre történő építkezési folyamatot követően kézbe is vehetők.

A 3D nyomtatási technológia kiválóan használható arra, hogy olyan rendellenességek térbeli megjelenítéséhez alkalmazzuk, mint pl. a Lenke-féle scoliosis klasszifikáció, mely kétdimenziós képeken, rajzokon kevésbé jól értelmezhető, mint a kézbe vehető, és ez által közvetlenül tanulmányozható modellek segítségével.

A jövőben további elváltozás klasszifikációk 3D nyomtatással előállított modellgyűjteményének a létrehozását is tervezzük, melynek pl. a Paprosky által meghatározott csípő klasszifikációs rendszer szolgálna alapjául, valamint egy egységes adatbázis felállítását is tervbe vettük, amely az elkészített digitális 3D modelleket tartalmazná, amelyhez egy 3D megjelenítő plugint is tartalmazó webes alkalmazás segítségével lehetne hozzáférni.

IRODALOMJEGYZÉK

1. *Szendrői M.* Ortopédia. Budapest, 2009.
2. *Vízkelety T.* Az ortopédia tankönyve. Budapest, 2002.
3. *Molnár Sz, Skapinyecz J, Csernátony Z.* A gerincdeformitás kezelése Nicolas Andry előtt. *Bimechanica Hungarica.* 2011;4(1):61-66.
4. *Konieczny MR, Senyurt H, Krauspe R.* Epidemiology of adolescent idiopathic scoliosis. *J Child Orthop.* 2013;7(1):3-9.
5. *Csernátony Z.* A hátsó feltárásból végzett scoliosisműtétek a kezdetektől napjainkig. *Bimechanica Hungarica.* 2009;2(1):59-80.
6. *Illes T, Tunyogi-Csapo M, Somoskeoy S.* Breakthrough in three-dimensional scoliosis diagnosis: significance of horizontal plane view and vertebra vectors. *Eur Spine J.* 2011;20(1):135-43.
7. *Aulisa AG, Guzzanti V, Falciglia F, Galli M, Pizzetti P, Aulisa L.* Curve progression after long-term brace treatment in adolescent idiopathic scoliosis: comparative results between over and under 30 Cobb degrees - SOSORT 2017 award winner. *Scoliosis Spinal Disord.* 2017;12,36.
8. *Merrill RK, Kim JS, Leven DM, Meaike JJ, Kim JH, Cho SK.* A Preliminary Algorithm Using Spine Measurement Software to Predict Sagittal Alignment Following Pedicle Subtraction Osteotomy. *Global Spine J.* 2017;7(6):543-551.
9. *Ovadia D.* Classification of adolescent idiopathic scoliosis (AIS). *J Child Orthop.* 2013;7(1),25-8.
10. *Illes T, Somoskeoy S.* The EOS imaging system and its uses in daily orthopaedic practice. *Int Orthop.* 2012;36(7):1325-31.
11. EOS imaging Available from: URL: <https://www.eos-imaging.us/us>.
12. *AlAli AB, Griffin MF, Butler PE.* Three dimensional printing surgical applications. *Eplasty.* 2015;15(37):352-367.

13. Hoang D, Perrault D, Stevanovic M, Ghiassi A.
Surgical applications of three-dimensional

printing: a review of the current literature & how
to get started. Ann Transl Med. 2016;4(23):456.

Köszönet illeti Nyitrai Miklós professzor urat, a Pécsi Tudományegyetem ÁOK dékánját, aki bevonta a Biomechanikai Laboratóriumot az általa szervezett GINOP-2.3.2 projektbe.

A közlemény a Pénzügyminisztérium GINOP-2.3.2-15-2016-00022 azonosító jelű pályázatának támogatásával készült.

Kovács Ágnes Éva

Debreceni Egyetem ÁOK Ortopédiai Tanszék Biomechanikai Laboratórium

H-4032 Debrecen. Nagyerdei körút 98.

Tel.: (+36) 52 411 600