

## JAVASLAT CSONTPÓTLÓ ANYAGOK JUH TEHERVISELŐ CSONTON VÉGZETT VIZSGÁLATÁNAK STANDARDIZÁLT MÓDSZERÉRE

Csernátóny Zoltán<sup>1</sup>, Deák Ádám<sup>2</sup>, Csámer Loránd<sup>1</sup>, Kovács Ágnes Éva<sup>1</sup>, Soósné Horváth Hajnalka<sup>1</sup>, Csukás Domokos<sup>3</sup>, Radovits Tamás<sup>4</sup>, Manó Sándor<sup>1</sup>

<sup>1</sup> Debreceni Egyetem, ÁOK Ortopédiai Tanszék, Biomechanikai Laboratórium

<sup>2</sup> Debreceni Egyetem, ÁOK Sebészeti Műtéttani Tanszék

<sup>3</sup> Semmelweis Egyetem, Kísérletes és Sebészeti Műtéttani Tanszék

<sup>4</sup> Semmelweis Egyetem, Kardiológiai Tanszék

[csz@med.unideb.hu](mailto:csz@med.unideb.hu)

DOI: 10.17489/2021/2/07

### Absztrakt

Egy GINOP 2.1.1. pályázati projekt keretében fejlesztett aerogél alapú csontpótló anyag elkészültét követően annak állatkísérletes kipróbálását terveztük. Az állatkísérleti modellek szakirodalmát áttekintve arra a következtetésre jutottunk, hogy a juh kiemelten alkalmas csontsebészeti kísérletes modellállatként, így a mi választásunk is arra esett. Ugyanakkor azt realizáltuk, hogy a juhokon végzett nagyszámú kísérlet eredményének összehasonlíthatóságát nagyban megnehezíti az egyes szerzők eltérő módszertana. Könnyű belátni, hogy a kísérleti körülmények egységesítése nagyban megkönnyítené a valid összehasonlítást.

Sebészi oldalról sikerült egy jól reprodukálható és a valós klinikai szituációkat valóságosan imitáló kísérleti módszert kialakítanunk. Ennek átvétele szerencsés lenne hasonló kísérletek végzése során, a különböző kutatócsoportok eredményeinek összehasonlíthatóságának érdekében.

**Kulcsszavak:** csontpótló anyag, állatkísérleti modell, juh műtét, standardizálás

PROPOSAL FOR A STANDARD PROTOCOL FOR SYNTHETIC BONE SUBSTITUTE TESTING IN SHEEP WEIGHT BEARING ENVIRONMENT

### Abstract

After the development of an aerogel-based bone substitute material in a grant project, we planned to test it in animals. A review of the literature on animal models led us to the conclusion that sheep are an excellent model animal for bone replacement, and we chose sheep as our experimental model animal. However, we realised that the comparability of the results of the large number of experiments on sheep is greatly hampered by the different methodologies of the authors. It is easy to see that standardising the experimental conditions would greatly facilitate valid comparisons.

On the surgical side, we have succeeded in developing an experimental method that is well reproducible and realistically mimics real clinical situations. It would be useful to adopt this approach when performing similar experiments to compare the results of different research groups.

**Keywords:** bone substitution material, animal experiment model, sheep surgery, standardization

## Bevezetés

A csontpótlás a rekonstrukciós és reparatív mozgásszervi sebészet egy máig fejlődésben lévő területe. A leginkább ideálisnak mondható autológ spongióza plasztika esetében a kinyerhető csont mennyisége, az érnyeles sajtócsont graftok esetében a szűk indikáció és a rendelkezésre álló interdiszciplináris team hiánya szab határt. A csontbankok üzemeltetése költségességük és bonyolult szervezési, szállítási és tárolási gondok miatt nehézkes. Ugyanakkor egyre inkább tetézi a nehézséget a betegségek átvitelének kockázata miatti félelem.

Látnoki képességek nélkül is megállapítható, hogy a jövő útja a szintetikus csontpótlás. Jelenleg is rendelkezésre áll számos jó minőségű szintetikus csontpótló anyag, azonban ezek fejlesztése és az új utak keresése mind a mai napig tetten érhető.

A GINOP-2.2.1-15-2017-00068 azonosító számú pályázat keretében azt a feladatot vállaltuk, hogy egy, a társpályázó kémikus csoport által előállított aerogél alapú csontpótló szubsztrátumot állatkísérletekben vizsgáljuk. Ilyen esetekben az obligát *in vitro* vizsgálatokat követően megkerülhetetlen a kísérleti állatokon végzett beültetés. Az irodalmat áttekintve szinte lehetetlenné teszik a valid összehasonlítást a különböző egyedek különböző csontjain végzett kísérletek eredményeiről beszámoló közlések.

A mozgásszervi sebészetben nem szeptikus esetekben a csontpótlás leggyakrabban a teherviselő csontok esetében jelent igazi kihívást. Wancket<sup>1</sup> az *in vivo* kísérletek esetében a következő szempontokat emeli ki:

1. Biological relevance (biológiai helyállóság),
2. Biofunctionality (biofunktionalitás),
3. Biocompatibility/Safety (biokompatibilitás /biztonság),

4. Clinical Relevance/Efficacy (klinikai helyállóság/hatékonyság).

Tovább nehezíti az összehasonlítást és ezáltal a reális értékelést, hogy a különböző szerzőknél még a kísérleti állat megválasztása sem egységes. A rágsálók mellett a kis helyigény és olcsó beszerzési és tartási költségek és az ún. knockout és transzgenikus modelleken elért eredmények statisztikai homogenitása szól. Testméretükből kifolyólag azonban mechanikai következtetésekre nem alkalmasak az ezeknél elért eredmények.

A nyúl az alacsony költségek miatt vonzó sokaknak, azonban kisméretű csontja ugyan csak limitált mechanikai következtetésekre ad lehetőséget a kis volumenű beültetés lehetősége miatt. Saját tapasztalataink alapján csontja ráadásul igen rigid, törékeny. A femur esetében az erővonalak lefutása és a nyúl egyidejűleg két hátsó lábvaló ugrálása mellett viszonylag gyakran tapasztaltunk posztoperatív törést egy másik kísérlet során.

A kutyákkal végzett kísérletek ideje leáldozóban van, lévén a kutya az ember társállata.

A házisertés és a különböző kisméretű sertések főleg a maxillo-facialis sebészet kísérleti állatai.

A juh, mint szóba jövő mérvadó mozgásszervi modellállat az 1960-as évek elejétől az Arbeitsgemeinschaft für Osteosynthesefragen (AO) davosi kísérletei kapcsán került egyre inkább előtérbe. Az 1990-es évektől aztán egyre nagyobb számú közleményt találunk, melyeket juhokon végeztek.<sup>2,3</sup> Ráadásul mint több kultúrában elterjedt áldozati vagy mezőgazdasági haszonállathoz, világszerte kevéssé kötődünk hozzá. Mérete, viszonylag olcsó beszerzési ára és jó ellenállóképessége is az ortopéd-traumatológiai kísérletek egyik hiteles modellállatává tette. Az utóbbi időben

a genetikailag módosított juhokon végzett kísérletek kezdik átvenni hitelesség tekintetében a szerepet ezen a területen.<sup>4</sup> Davosban pedig egy újonnan létesített kísérleti telepen Európa első Specific Pathogen Free (SPF) juhállománya fog ezentúl kísérleti modellállatként szolgálni.<sup>5</sup>

A genetikai homogenitás fontossága mellett érdekes megfigyelésről számolnak be Ye Li és mtsai.<sup>6</sup> Megfigyeléseik szerint 7-9 éves korukra alakul a felnőtt emberéhez hasonló szerkezetűvé a juhok csontja, tehát az ezeken végzett kísérletek feleltethetők meg leginkább a várható felnőtt humán eredményeknek.

Potes és mtsai<sup>7</sup> az állatkísérletek időzítésével kapcsolatban megállapítják, hogy a szezonális is fontos ezeknek a kísérleteknek a végzésnél. A juhoknál pl. a normál nőstény hormonális ciklus, ami ősszel és télen szünetel, jelentősen kihat a csontanyagcserére. Ennek alapján a szezonális osteoporosist is figyelembe kell venni a kísérlet időzítése, illetve értékelése során.

Összefoglalva elmondható, hogy a juhokon végzett csont-ízületi kísérleti műtéteknek számos előnyük van:

1. A felnőtt juhok méretei megfelelőek ahhoz, hogy a humán gyakorlatban megszokott sebészi technikát és műszereket alkalmazzuk esetükben.
2. Testsúlyuk és testarányaik jobban hasonlítanak az emberéhez, mint a többi szőba jövő állaté.
3. Makroszkóposan csontszerkezetük sok hasonlóságot mutat a humán csontrendszerével, gondolva itt a végtagok hosszú csöves csontjaira.
4. Ezen belül is a disztális femur és a radius diafizis remodellációja hasonlít leginkább érett állatoknál az emberéhez.
5. Trabekuláris csontszerkezetük kifejlett egyedeknél az emberénél erősebb, ami

ugyan az összehasonlításnál, illetve az eredmények emberre való extrapolálásánál figyelembe veendő, ugyanakkor a kísérleti műtétek elvégzésénél könnyebbséget jelenthet, és csökkenti a túlterhelés dilemmáját is, ugyanis az operált végtag ösztönön túli részterhelése nemigen fordul elő az állatoknál.

6. A fiatal juhok disztális femur condylusban lévő spongióza szerkezete hasonlít leginkább az emberére. Ez azt az ideális állapotot is jelenti, hogy fiatalabb (így könnyebben hozzáférhető) juhokkal végzett vizsgálatok adják leginkább a humán gyakorlatra konvertálható műtéttechnikai kísérleti eredményeket.
7. Az előzővel szorosan összefügg, hogy a disztális femurba helyezett porózus implantátumok csontbenövésssel kialakuló integrációja jelentős hasonlóságot mutat az emberével.
8. A juhok csont turn-overe és remodellációja nagymértékű hasonlóságot mutat az emberével.
9. A juhok csont denzitása és csontthamu denzitása nagyban hasonlít a humán értékekre.
10. Tartásuk, takarmányozásuk egyszerű.

Amint az eddigiekből is érezhető, egy széles körben elfogadott csontsebészeti modellállattal már rendelkezünk, hiányzik azonban egy standardizált kísérleti modell, ami a csontdefektusok sebészi kezeléseinek összehasonlítására alkalmas egységes műteti technikán alapulna. Erre tettek kísérletet Ferguson és mtsai.<sup>8</sup> A standardizálás gondolata nagyon előremutató munkásságukban, de mivel nem egy teherviselő csontot választottak, hanem a scapulát, a mérvadó standardizálás kérdése munkásságuk alapján még mindig nem tekinthető megoldottnak.

Pobloth és mtsai<sup>9</sup> a juhok csontregenerációs képességét üres, autológ spongiózával, illetve

szintetikus csontpótló anyaggal kitöltött furatok gyógyulási folyamatán keresztül vizsgálta több nagy csövescsonton hozva létre furatokat. Mindezek az előzmények segítették kialakítani saját csontpótlás modell koncepciókat.

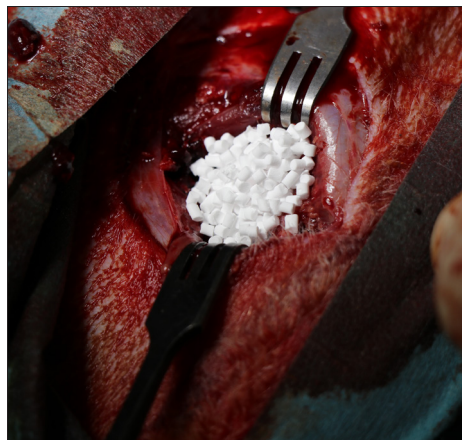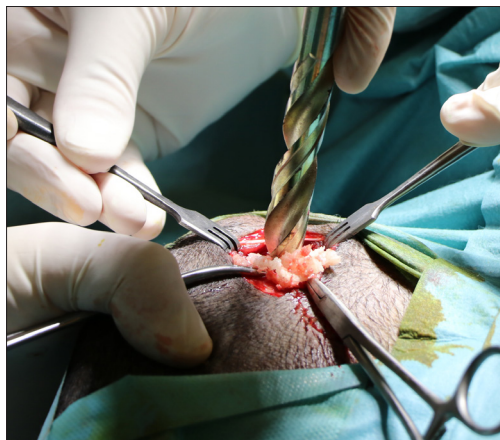Munkacsoportunk a kísérleti fejlesztés eredmény alapján kialakított aerogél alapú, és egy forgalomban lévő csontpótló granulátum összehasonlító vizsgálata során azt a célt tűzte ki maga elé, hogy minden egyes jószágon ugyanazon testtájékon és ugyanolyan módon valósuljon meg az a csontpótló anyag beültetése és helyben tartása. Ez utóbbit azért tartottuk fontosnak, mert egy csonton létrehozott üreg feltöltése még nem jelenti azt, hogy a csontpótló szubsztrátum számára az alkalmazott sebészi technika a megfelelő kitöltést biztosítaná, állandó csont-csontpótló anyag kontaktussal. Márpedig stabil kompresszió nélkül nem tud létrejönni a csontos beépülés, majd átépülés.

### Anyagok és módszerek

Az irodalomkutatás tapasztalatai és saját ötletek alapján kidolgoztunk egy saját csontdefektus modellt, amely adaptálható a különféle vizsgálandó csontpótló szintetikus anyagok

tulajdonságaihoz. Ehhez kapcsolódóan kifejlesztettünk egy, az állatkísérletek során alkalmazható speciális implantátumot és kidolgoztuk az alkalmazásához kapcsolódó műtéti technikát. Ennek főbb lépései a következők:

1. Juhok femurjának disztális végében egy hengeres üreget alakítunk ki a condylus medialis oldalán.
2. Ezt az üreget töltjük fel a vizsgált csontpótló anyaggal (1. ábra).
3. A csontpótló anyag impaktációja céljára egy tompa végű kúpos eszközt készítettünk, fogantyú felőli végén kalapácsütés fogadására alkalmas felülettel.
4. A vizsgált csontpótló anyag retenciója céljából egy azonos palástú kúpos implantátumot készítettünk Ti6Al4V titánötvözetből. Ez az implantátum négy különféle karimával rendelkezik a kúp alapja mentén, melyek közül az egyik merőleges a kúp forgástengelyére, a másik három pedig rendre 10-20-30°-os szöget zár be azzal. További jellegzetessége az implantátumnak, hogy a kúp tengelyében egy 6 mm átmérőjű furat szolgál a KFI csontcsavarral való rögzítésre (2. ábra). Az implantátum behelyezése előtt 3D nyomtatóval elkészített műanyag próbaimplantátumok segítségével választjuk ki a megfelelő típust.



1. ábra. A zsákfurat kialakítása a juh femur condyluson, valamint a bejuttatott csontpótló anyag

A femur condylus belsejében a furat révén ez az implantátum a kontrolláltan felsértett csontálmányhoz préseli a csontpótló anyagot, azáltal, hogy a hosszanti furatba a túlsó kortikális csontban rögzülő csavart vezetünk be és húzunk 3 Nm forgatónyomatékkal (2. ábra). Így a csontpótló anyag - az impaktáció hatását modellezve - folyamatos terhelésnek lesz kitéve. Ez az elrendezés a csontpótló anyag stabil rögzülésének köszönhetően az aktuális végtagterhelésétől függetlenül is modellezi az impaktációs mechanizmust.

Az adott kísérletben 2 mm átmérőjű kerekded granulátumokat alkalmaztunk. Ennek oka az volt, hogy számításaink alapján a 2 mm-es szemcseátmérő mellett a szemcsék között kialakuló rések az ideális 4-600  $\mu\text{m}$  réseknek köszönhetően várakozásaink szerint oszteoindukciót és oszteokondukciót fog eredményezni.

A műtét menetét csak a sebészi technika oldaláról ismertetjük, az aneszteziológiai vonatkozások mindenben megfeleltek a nemzetközi szakirodalom ajánlásainak.

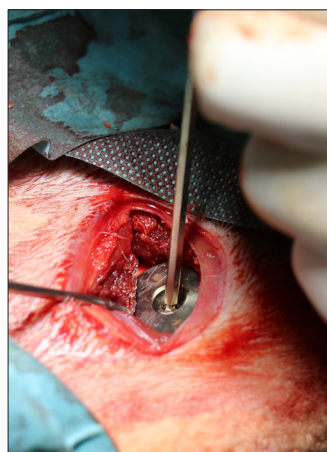
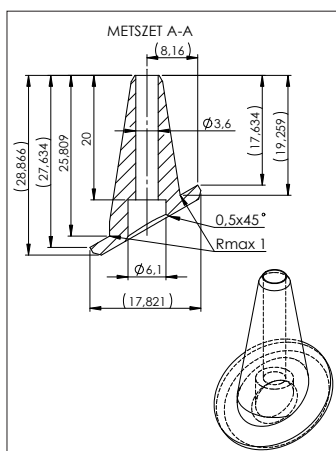
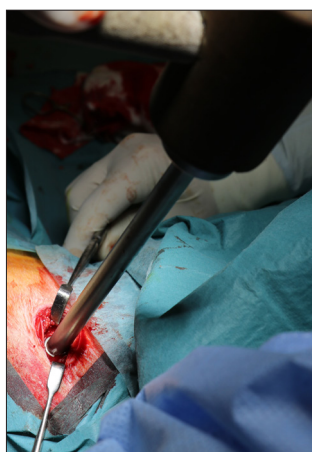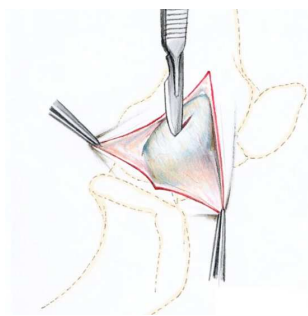
A térdízület környéki bőrfelület borotválása,

fertőtlenítése után a feltárást Nuss<sup>10</sup> ajánlása alapján végezzük el:

- Bemetszés a mediális femur condylus és a tuberositas tibiae között.

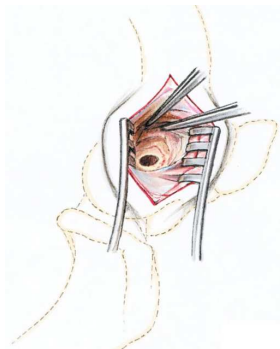


- Bemetszés a m. biceps femoris aponeurozistól a m. biceps femoris irányára merőlegesen.



2. ábra. A csontpótló anyag impaktációja, a kompressziós implantátum méretei, valamint az implantátum csavaros rögzítése

- 12 mm átmérőjű, 25 mm mély zsákfurat készítése a femur disztális condylusán mediális irányból proximálisan a *ligamentum collaterale laterale* eredésétől.



- A 12 mm átmérőjű furat feltöltése a csontpótló anyagszemcsékkel, majd a speciális implantátum behelyezése az előzőek szerint elkészített furatba vezetve, amely a femur condylus belsejében a kontrol-

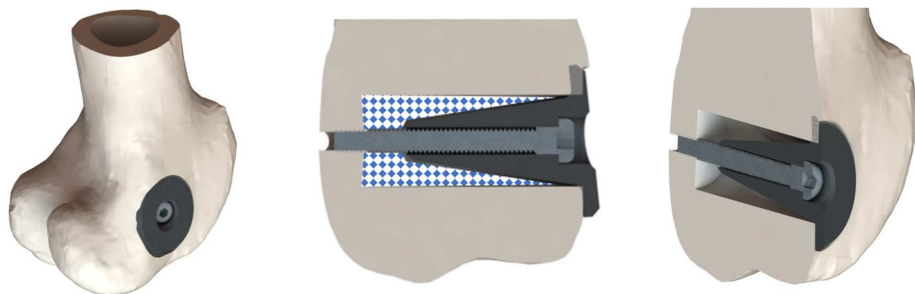
látan felsértett csontállományhoz préseli a csontpótló anyagot. A furat bemeneti nyílása körüli csontfelszín topográfiája alapján választjuk ki a három különböző geometriájú implantátum közül azt, amelyik a legjobb felfekvést mutatja a környező csontfelszínre.

- Az implantátumot egy átmenő kortikális csavarral rögzítjük (3. ábra).
- A seb zárása felszívódó varratokkal.

A beavatkozás kb. 15 perc időtartamú. Exterminálást követően összetett szövettani vizsgálatok végzésére van lehetőség.

A juhok veleszületett képessége a három végtag terhelésével végzett tehermentesítés. Mindamellert bizonyos mértékű „tehermentesítési hiba” szerencsés is, ugyanis az oszteointegráció egyik feltétele teherviselő csontoknál a fokozatos terhelés.

Exterminálást követően az érintett terület eltávolítása a femur disztális végétől a condylus proximális végéig az implantátummal együtt történik. Ezt követően a kimetszett részek makroszkópos és szövettani vizsgálatára kerül sor. Minthogy az impaktációt és retenciót biztosító kúpos implantátum eltávolítása könnyű, egy mind makroszkóposan, mind mikroszkóposan történő vizsgálatra alkalmas, csontpótló szubsztrátummal kitöltött falú üreget kapunk.



3. ábra. Az implantátumbehelyezés elrendezése (kékekkel illusztrálva a csontpótló anyag)

## Eredmények

A műtéti technika egyetlen pilot műtétet követően véglegesíthető volt, és mind metódusában, mind az eszköz- és implantátumkészlet tekintetében megfelelőnek bizonyult.

A műtéti technika egyszerű kivitelezhetősége gyors, és így kis megterhelést jelentő beavatkozást tett lehetővé.

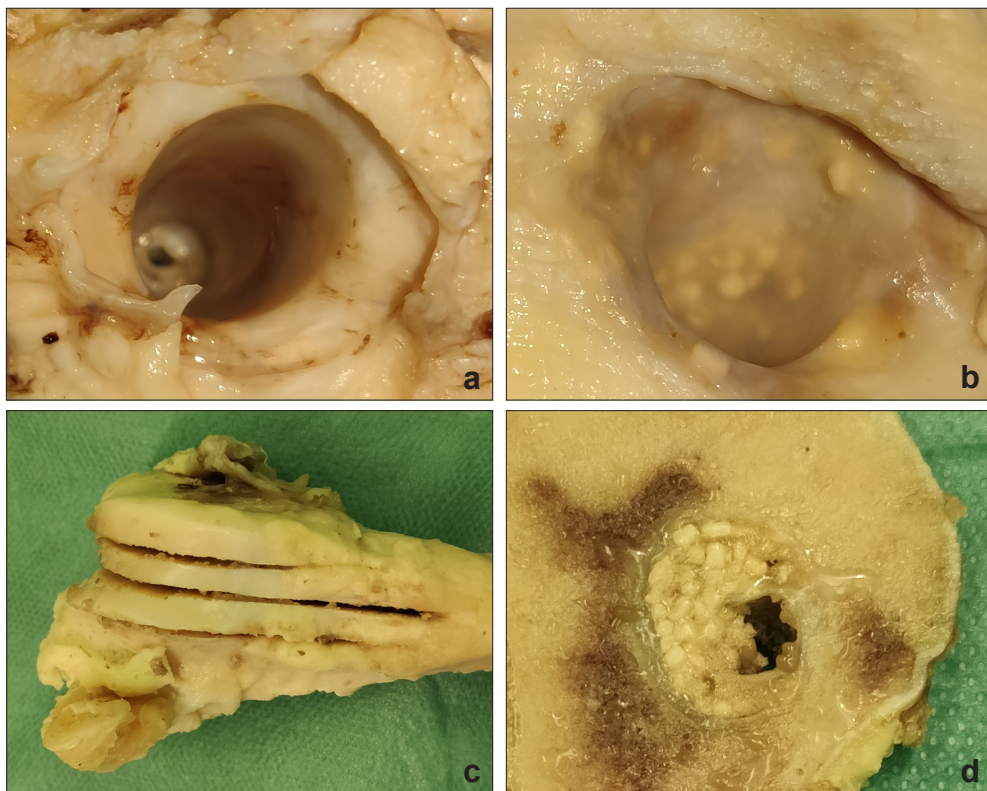
A polírozott felszínű kúpos implantátum a három különböző szögben álló karimával a legkülönbözőbb geometriai szituációk esetén is biztosította a megfelelő impaktáció mellett a karima korrekt felfekvését a furat széle körüli kortikális csontra.

A kúpos implantátum tengelyében lévő furaton keresztül behelyezett KFI csavar megfelelő és tartós impaktációs erő kialakítását tette lehetővé.

Az implantátumokat minden esetben sima felületű kötőszövet nőtte körül (4. ábra).

## Megbeszélés

Bár a kísérletben vizsgált konkrét anyagunk nem hozta meg a várt jobb eredményt a forgalomban lévő csontpótló anyaggal szemben, de a standardizált körülmények kialakítása és a jó intraoperatív és post mortem hozzáférhetőség könnyű kivitelezhetőséget és megbízható összehasonlíthatóságot biztosított.



4. ábra. Az eltávolított minták feldolgozása

A zsákfurat az implantátum eltávolítása után már forgalomban lévő (a) és az új (b) csontpótló anyag esetén.

A minták szeletelése (c) és a leváhatt szelet benne a csontpótló szemcsékkel (d)

## IRODALOMJEGYZÉK

1. *Wancket LM.* Animal Models for Evaluation of Bone Implants and Devices: Comparative Bone Structure and Common Model Uses. *Veterinary pathology* 2015 Sep;52(5):842-50.
2. *O'Loughlin PF, Morr S, Bogunovic L, Kim AD, Park B, et al.* Selection and development of pre-clinical models in fracture-healing research. *J Bone Joint Surg Am* 2008 Feb;90 Suppl 1:79-84.
3. *Martini L, Fini M, Giavaresi G, Giardino R.* Sheep model in orthopedic research: a literature review. *Comp Med* 2001 Aug;51(4):292-9.
4. *Liu F, Ferreira E, Porter RM, Glatt V, Schinhan M, et al.* Rapid and reliable healing of critical size bone defects with genetically modified sheep muscle. *Eur Cell Mater* 2015 Sep 21;30:118-30; discussion 30-1.
5. *Richards GR.* A vital part of research in Davos. 2020; Available from: [www.aofoundation.org](http://www.aofoundation.org).
6. *Li Y, Chen SK, Li L, Qin L, Wang XL, et al.* Bone defect animal models for testing efficacy of bone substitute biomaterials. *J Orthop Translat* 2015 Jul;3(3):95-104.
7. *Potes J, Reis J, Silva F.* The sheep as an animal model in orthopaedic research. *Experimental Pathology and Health Sciences* 2008;2(1):29-32.
8. *Ferguson JC, Tangl S, Barnewitz D, Genzel A, Heimes P, et al.* A large animal model for standardized testing of bone regeneration strategies. *BMC Vet Res* 2018 Nov 6;14(1):330.
9. *Pobloth AM, Johnson KA, Schell H, Kolarczyk N, Wulsten D, et al.* Establishment of a preclinical ovine screening model for the investigation of bone tissue engineering strategies in cancellous and cortical bone defects. *BMC Musculoskelet Disord* 2016 Mar 1;17:111.
10. *Nuss KM, Auer JA, Boos A, von Rechenberg B.* An animal model in sheep for biocompatibility testing of biomaterials in cancellous bones. *BMC Musculoskelet Disord* 2006 Aug 15;7:67.

---

*A kutatás a GINOP-2.2.1-15-2017-00068 számú projekt keretében, az Európai Unió támogatásával, az Európai Regionális Fejlesztési Alap társfinanszírozásával valósult meg.*

**Csernátóy Zoltán**

Debreceni Egyetem, ÁOK Ortopédiai Tanszék, Biomechanikai Laboratórium

H-4032, Debrecen, Nagyerdei krt. 98.

Tel.: +36 52 411 600 / 55815

e-mail: [csz@med.unideb.hu](mailto:csz@med.unideb.hu)