

Ami kint bárány (jó), bent farkas (káros) – Furcsaságok a húgyhólyagban

Pszichológusok számára érdekes, alaposan tanulmányozható téma a – leginkább maszturbációs céllal – húgycsövön keresztül hólyagba juttatott idegen testek. Urológus számára ezek eltávolítandó eszközök, melyek néha nem kevés műszaki ismeretet is megkövetelnek.

Látványosságként bemutatunk néhányat gyűjteményünkéből.

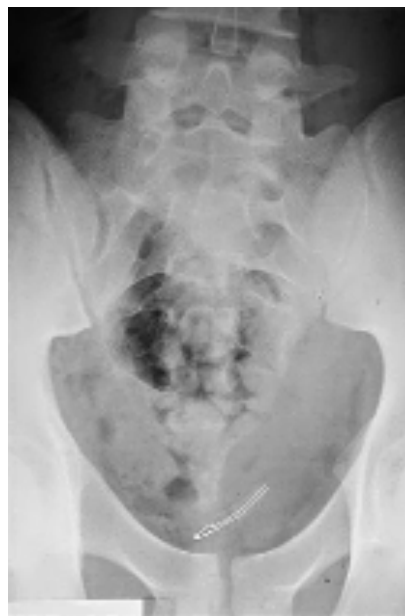Az 1. ábrán hajcsatféle látható, de inkább valami műszeralkatrész, a röntgenfelvételen az idegen test nagysága is jól megítélhető. A színes kalaptű (5 cm) végén kő alakult ki. A női húgycsövön keresztül nem lehetett könnyű behelyezni (2. ábra), kivenni sem volt az. A hőmérő mérete standard, de a rajta megnőtt kő nagysága korlátlan (3. ábra). Van kő nélküli is (4. ábra). A drót hasznos dolog – hólyagban kevésbé (5. ábra). A gyöngyök nyakba valók (6. ábra). Ecset, ceruza is női hólyagból került elő. Nem egyszerű húgycsövön keresztül kivenni (7. és 8. ábra). A fülpucoló (9. ábra) vajon milyen szexuális érzéseket kelthet a hólyagban? A műanyag palack végébe dugott péniszről könnyű volt levágni az idegen testet (10. ábra). A pipettaszzerű műanyag cső sokáig volt a hólyagban: elkövesedett (11. ábra). Férfiak inkább drót vagy, mint a 12. ábrán látható, vékony műanyagcső felhelyezésével kerestek örömet.

A 13. ábrán látható bronzgyűrűvel karácsony harmadnapján jelentkezett egy férfi beteg. A felhelyezett gyűrűtől disztálisan a makk megduzzadt, lehúzni nem tudta. Felvételkor fekete, nekrotikus volt. Az ügyelteseknek a műszaktól kölcsönzött, nagy fordulatszámú vágót kellett használniuk. Külön kellett hűtésről gondoskodni: a körfűrész munka közben felforrósodik. Többszörös műtéttel, bőrpótlással a férfi meggyógyult...

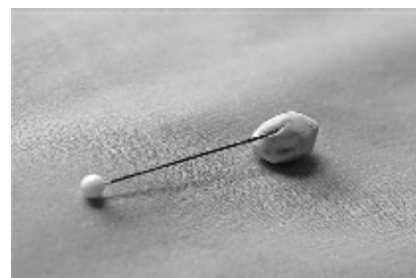No comment – szokták mondani. Gondolkodni a dolgok felett – lehet.

DR. ROMICS IMRE

(urológus, egyetemi tanár, klinikaigazgató, Budapest)




1. ábra



2. ábra




3. ábra




4. ábra



5. ábra




6. ábra



7. ábra



8. ábra



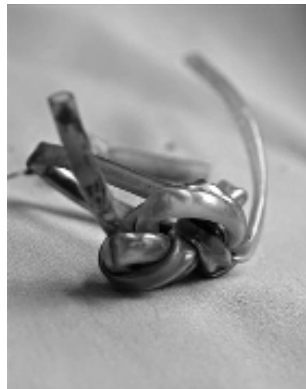9. ábra



10. ábra



11. ábra



12. ábra



13. ábra

A hol elnézett, hol épp divatos kórkép

A policisztás ovárium szindróma (PCOS) az egyik leggyakoribb, de a leginkább elhanyagolt endokrin megbetegedés. Kritikus vélemények szerint a PCOS jelenleg is még csak leíró diagnózis. Genetikai predispozíciójú betegség, melynek kialakulását és klinikai képét a környezeti tényezők jelentősen és különbözőképpen módosítják, eltérő anyagcserezavarok és szövődmények fokozott rizikóját létrehozva. PCOS-ban fokozott a kockázata a menstruációs zavarnak, a hirsutismusnak, az infertilitásnak,

a vetelésnek, gyakori szövődménye a magas vérnyomás, a lipidanyagcsere-zavar, a kardiovaszkuláris megbetegedés és fokozott az endometriumrák kockázata is. A PCOS-s betegek egy része a metabolikus szindróma különböző megjelenési formáiban is szenved, a legjellemzőbb a hyperinsulinaemia/inzulinrezisztencia, a betegek 50–60%-a elhízott, és gyakoribb a 2-es típusú diabetes mellitus (2TDM) is. De számos manökenalkatú nő is szenved, esetükben észlehető leginkább a diagnózis elmaradása.