

MAGYAR
TRAUMATOLÓGIA
ORTOPÉDIA
KÉZSEBÉSZET
PLASZTIKAI SEBÉSZET

LVII. ÉVFOLYAM 2014.

2-3

MAGYAR TRAUMATOLÓGIA ORTOPÉDIA, KÉZSEBÉSZET PLASZTIKAI SEBÉSZET

2014. LVII. Évfolyam 2-3. szám

Főszerkesztő:

Fekete Károly dr.

Szerkesztők:

Frenyó Sándor dr., Renner Antal dr., Szőke György dr., Varga János dr.

Olvasószerkesztő: Józsa László dr.

Szerkesztőbizottság:

Csernátóy Zoltán dr., Egri László dr., Jószyv János dr., Than Péter dr.,
Tóth Kálmán dr., Turchányi Béla dr., Varga Endre dr., Wiegand Norbert dr.

TARTALOM

<i>Dr. Kiss Jenő</i> Krakovits Gábor professzor 80 éves	79
<i>Dr. Renner Antal, Dr. Cserkúti Ferenc, Dr. Rutek Zsuzsanna, Dr. Szentirmai Annamária</i> Az idegtranszplantációk késői eredményei a felső végtagon és a kézen	81
<i>Dr. Kádas István, Dr. Kocsis András, Dr. Hangody László, Dr. Vásárhelyi Gábor, Kádas Dániel</i> Combnyakcsavarozás DHLS szintézissel	91
<i>Dr. Szűcs Attila, Dr. Péter Zoltán, Kiss Rebeka, Dr. Tóth Andrea, Dr. Fekete Attila</i> Fülkagyló deformitás megelőzése rekonstrukciós technikákkal	103
KAZUISZTIKÁK	
<i>Dr. Magyar László, Dr. Kádasi János, Dr. Szalai Zoltán, Dr. Kaczor Norbert</i> Nyílt lábszártörés kezelési stratégiája egy eset kapcsán. Esetbemutató	111
<i>Dr. Csonka Ákos, Dr. Gárgyán István, Dr. Doró Péter, Dr. Varga Endre</i> Atípusos femurtörés	119
ORVOSTÖRTÉNET	
<i>Dr. Józsa László, Dr. Papp Ildikó</i> Legg–Calvè–Perthes kór középkori leleten	127
TOVÁBBKÉPZÉS	
<i>Dr. Bíró Vilmos</i> Gyakori diagnosztikus hibák és szövődmények a kézsebészetben. II. Szövődmények a kézsérülések ellátásában: Késői, különleges, komplex és súlyos sérülések. Irodalmi áttekintés	133
BESZÁMOLÓ	
<i>Dr. Nemes György</i> Beszámoló a XIX. Dél-Magyarországi Traumatológus Kongresszusról	143
VITA	
<i>Dr. Bellyei Árpád</i> Az ortopédia és a traumatológia kapcsolatáról	145
<i>Dr. Bodosi Mihály</i> Ortopéd–traumatológia szakképzés	147
HALOTTAINK	
In memoriam Dr. Várhidy László	155
Könyvismertetés	157
Meghívó	159
Útmutató szerzőinknek	163

CONTENTS

A. Renner, F. Cserkúti, Zs. Rutek, A. Szentirmai Long term results of nerve transplantations on the upper extremity and on the hand	81
I. Kádas, A. Kocsis, L. Hangody, G. Vásárhelyi, D. Kádas Screw fixation of femoral neck fractures with DHLS method	91
A. Szűcs, Z. Péter, R. Kiss, A. Tóth, A. Fekete Prevention of earflap deformities with reconstruction techniques	103
CASE REPORTS	
L. Magyar, J. Kádasi, Z. Szalai, N. Kaczor Management strategy of open tibial fracture. Case report	111
Á. Csonka, I. Gárgyán, P. Doró, E. Varga Atypical femoral fracture	119
MEDICAL HISTORY	
L. Józsa, I. Pap Legg–Calvé–Perthes disease	127
POSTGRADUAL TRAINING	
V. Bíró Frequent diagnostic errors and complications in hand surgery. II. Complications in the treatment of hand injuries. Missed, specific, complex and serious injuries. A review of the literature	133

IMPRESSZUM:

Magyar Traumatológia Ortopédia Kézsebészet Plasztikai Sebészet Szerkesztősége

1081 Budapest, Fiumei út 17., Tel.: +36-1-299-7763, Mobil: +36-70-9323287

E-mail: mto@baleseti.hu

Szerkesztőségi titkár: *Balázné Balogh Ildikó*

Lapunk korábbi számai a www.informed.hu egészségügyi információs szolgáltató, valamint a Magyar Traumatológus

Társaság honlapján: www.mtrauma.hu megtalálhatók.

A szerkesztésért felel:

Prof. Emer. Dr. Renner Antal

E-mail: rennerotri@freemail.hu | antalrenner@t-online.hu

Kiadja a **MATROKPLASZT Folyóirat Alapítvány**

1081 Budapest, Fiumei út 17.

E-mail: matrokplaszt@gmail.com

INDEX: 25 560 | ISSN 1217-3231 | Nyilvántartási szám: 10.941

Előfizetés és hirdetések szervezése:

MATROKPLASZT Folyóirat Alapítvány

Kapcsolattartó: *Balázné Balogh Ildikó*

Tel.: +36-1-299-7763 | Mobil: +36-70-9323287 | E-mail: matrokplaszt@gmail.com

Szerkesztés, nyomdai előkészítés:

KADIXPress Kft.

1037 Budapest, Laborc u. 67.

www.kadixpress.hu | info@kadixpress.hu

Nyomda:

Gelbert Eco Print Kft.

1033 Budapest, Szentendrei út 89-93.

www.gelberteco.hu

Folyóiratunkat a



szemlézi

Krakovits Gábor professzor 80 éves

Krakovits Gábor 1934-ben született Budapesten. Orvosi tanulmányait 1953-ban kezdte meg a Budapesti Orvostudományi Egyetemen. Már az egyetemi éve alatt rendszeresen bejárta a János Kórház Ortopédiai Osztályára, ahol a tanulmányai megkezdése előtt egy évig dolgozott. Az ortopédiát *Horváth Boldizsár* professzor szeretettette meg vele. Ezek után nem volt meglepő, hogy a diploma megszerzése után 1959-ben ezen az osztályon kezdte meg orvosi pályafutását.

1963-ban szakvizsgázott ortopédiából, majd a János Kórház Ortopédiai Osztály következő vezetőjének *Peer Gyulának* tanítványaként hamar felismerte az ortopédia és traumatológia együtt műveléséből adódó előnyöket, amelyet egész további karrierje során képviselt.

Egy átmeneti Honvéd Kórházban eltöltött időszakot követően 1977-ben osztályvezető orvosi kinevezést nyert el a számára oly kedves János Kórház Ortopéd–Traumatológiai Osztályára.

Pályafutása során számos európai és tengerentúli tanulmányúton és konferencián vett részt, folyamatosan képezte magát. Tanulásra, fejlődésre biztatta munkatársait is. Ennek ékes bizonyítéka, hogy tanítványai közül négyen nyertek osztályvezetői kinevezést.

Kiváló szervezői képességeit az Ortopéd–Traumatológiai Osztály átszervezése, a még ma is korszerűnek számító új műtőblokk megépítése során kamatoztatta. Az Országos Traumatológiai Intézet 1978-ban kezdődő átépítése idején a János Kórház Traumatológiai Osztályának létrehozásában is tevélegesen részt vett.

A betegellátás mellett kezdettől fogva fontosnak tartotta a tudományos tevékenységet és ennek eredményeképp 1972-ben sikerrel védte meg kandidátusi értekezését. 1994-ben habilitált a Semmelweis Orvostudományi Egyetemen, majd 1995-ben megvédte MTA doktori értekezését.

A tudományos tevékenység mellett nagy gondot fordított a szakemberképzésre. Az ortopédia és traumatológia oktatásán felül tanítómestere volt a sebészeti műtéttannak. A Műszaki Egyetemen biomechanikát oktatott, szerepet vállalva az orvos-mérnöki képzés elindításában. Biomechanikai érdeklődése és kutatásai eredményeként született a hazai gyártású KR csípőprotézis, továbbá egy teljesen új koncepción alapuló térdízületi protézis prototípusa.

Szakmai tevékenysége elismeréseként 1985-ben Kiváló Orvos kitüntetésben részesült. 2005-ben vehette át a Magyar Ortopéd Társaság legrangosabb kitüntetését a Dollinger Emlékérmét. A Szent János Kórházban eltöltött több mint 50 éves szakmai, tudományos és szervezői tevékenysége elismeréseként a főorvosi kar szavazatai alapján megkapta a Semmelweis Gyűrűt, majd a kórházvezetés javaslata alapján a Szent János Kórházért díjat.

Tisztelt Professzor Úr!

Tanítványaid, munkatársaid, valamint saját nevedben kívánok további jó egészséget! Utódodként köszönöm osztályvezetői kinevezésemet követően új feladataim elvégzéséhez nyújtott segítségedet és tanácsaidat.



Dr. Kiss Jenő

osztályvezető főorvos

Szent János Kórház és Észak-budai Egyesített Kórházak

Ortopéd–Traumatológiai Osztály

Az idegtranszplantációk késői eredményei a felső végtagon és a kézen

DR. RENNER ANTAL, DR. CSERKUTI FERENC,
DR. RUTEK ZSUZSANNA, DR. SZENTIRMAI ANNAMÁRIA

Érkezett: 2014. augusztus 11.

ÖSSZEFOGLALÁS

A perifériás idegsérüléseknél – különösen a kézen – az optimális eredményt az elsődleges, illetve a korai halasztott sürgősség keretében, korszerű technikával elvégzett idegvarrattól várhatjuk. Műtétechnikai szempontból azonban az interfascicularis graft eredményei kedvezőbbek, mint a kompromisszumok árán elvégzett epineuralis idegvarraté. A 2 cm-nél kisebb ideg graft transzplantációja optimális körülmények között azonos értékű a jó primer varrattal. A 2 cm-nél nagyobb ideg graft alkalmazása, továbbá a sérülés jellegéből adódó negatív lokális tényezők halmozódása fokozatosan rontja a késői eredményeket. A végeredményt döntően befolyásolja a beteg életkora és a sérüléstől a műtéig eltelt idő. A retrospektív vizsgálat célja annak megállapítása, hogy az idegtranszplantációs betegeknek a sérülés jellege, a sérüléstől eltelt idő, a műtéti terület vérellátása, a transzplantátum mérete, az alkalmazott kezelési módszer hogyan befolyásolták a késői eredményeket.

Kulcsszavak: *Felső végtag sérülések; Ideg regeneráció; Idegtranszplantáció; Kéz sérülések; Perifériás idegsérülések;*

A. Renner, F. Cserkúti, Zs. Rutek, A. Szentirmai: Long term results of nerve transplantations on the upper extremity and on the hand

In case of peripheral nerve injuries – especially on the hand – optimal results can be expected after nerve suture performed with an up-to-date surgical technique during the course of primary or delayed primary care. But, in contrast and with respect to surgical technique, results of interfascicular grafting are more advantageous than those of epineural nerve sutures performed under constrained circumstances. Under optimal circumstances, results of transplantation of a nerve graft shorter than 2 cm is equivalent to those of primary nerve suture. Long term results are gradually worsened by the use of grafts longer than 2 cm and the effect of accumulating local negative factors originating from injury pattern. The final outcome is considerably influenced by the age of the patient and the time elapsed between injury and surgery. The aim of our retrospective study was to determine to what extent long term outcomes were influenced by injury pattern, the time elapsed between injury and surgery, blood supply to the injured region, the size of the transplanted graft and the way of treatment.

Key words: *Arm injuries – Surgery; Hand injuries – Surgery; Nerve regeneration – Physiology; Nerve transfer – Methods; Peripheral nerve injuries;*

BEVEZETÉS

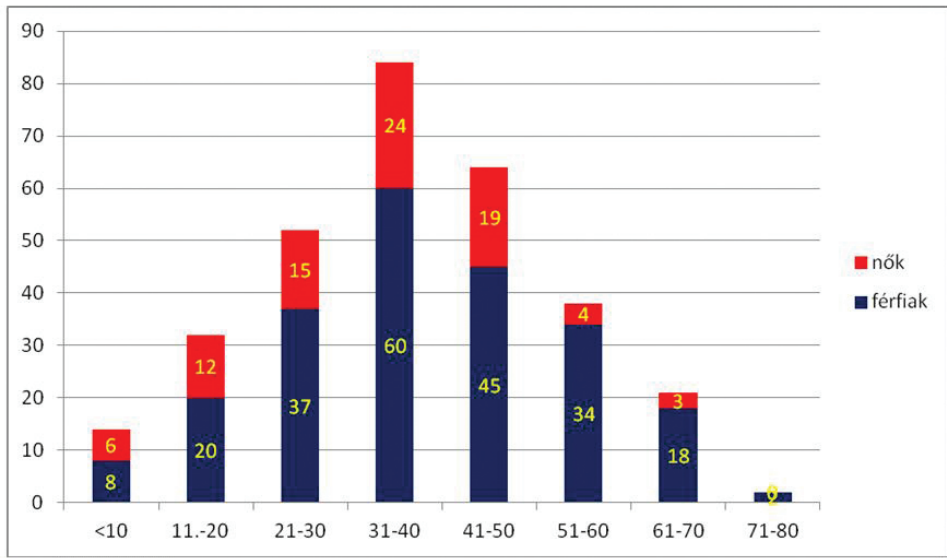
A perifériás idegek defektussal járó sérüléseit a felső végtagon már a XX. század első felében megkísérelték sebészi módszerekkel kezelni. Ezek eredményei igen szegényesek voltak. A korszerű kézsebészet kialakulásával, a kísérletes és klinikai vizsgálatok alapján bizonyítást nyert, hogy az idegdefektusok pótlására az autológ ideg graftok a legalkalmasabbak. Az eredményes gyógyulás alapvető követelménye az atraumatikus műtéti technika és az operációs mikroszkóp. Az interfascicularis autológ idegtranszplantáció módszerét többek között *Millesi*, *Samii* és mások írták le (1, 3, 6, 8, 13–17, 26).

ANYAG ÉS MÓDSZER

Kéz- és Mikrosebészeti Osztályunkon 1985–2010 között (25 év alatt) 21.220 fekvőbeteget kezeltünk, ebből 18.412 kézsérült

volt. Utóbbiak közül 2039 (9,6%) betegnek volt idegsérülése a felső végtagon és a kézen: 794 betegnek (39%) 865 nagyideg sérülése (403 nervus medianus, 215 nervus ulnaris, 142 nervus medianus és ulnaris, 105 nervus radialis). 1245 betegen (61%) 2185 ujjideg sérülést kezeltünk. Idegsérült betegeink 90%-ánál a környező szövetek is károsodtak, leggyakrabban ínsérülésekkel találoztunk, s az esetek egyharmadában a nagyerek is sérültek.

Idegtranszplantációt akkor végeztünk, ha a szomszédos ízületek extenziós helyzetében sem tudtunk feszülésmentesen idegvarratot készíteni. Emiatt 307 betegnél került sor idegtranszplantációra, 151 nagyideg sérültön 174 transzplantáció, 156 digitalis ideg sérült betegen 232 transzplantáció. Nemek szerinti megoszlás: 224 férfi (73%) és 83 nő (27%) volt. A betegek életkor és nem szerinti megoszlását az 1. ábra mutatja. A transzplantációk megoszlását az I. és II. táblázat tartalmazza.



1. ábra A betegek életkor és nem szerinti megoszlása

I. táblázat Idegtranszplantációk megoszlása nagyideg sérülteken

	Esetszám/sérült ideg	Esetszám/Transzplantáció
Nervus medianus	403/403	66/66 (16 %)
Nervus ulnaris	215/215	50/50 (23 %)
Nervus medianus + ulnaris	71/142	23/46 (32 %)
Nervus radialis	105/105	12/12 (11 %)
Összesen	794/865	151/174 (19 %)

II. táblázat Idegtranszplantációk megoszlása digitális ideg sérülteken

Transzplantációk száma: 156 beteg/232 transzplantáció	
Nervus digitalis 1.	52
Nervus digitalis 2	36
Nervus digitalis 3	44
Nervus digitalis 4	23
Nervus digitalis 5	17
Nervus digitalis 6	7
Nervus digitalis 7	16
Nervus digitalis 8	3
Nervus digitalis 9	3
Nervus digitalis 10	28
Ramus supeerficialis nervi radialis	3
Összesen	232

Etiológia

Az idegsérülések okai anyagunkban döntően éles, vágott sérülések, csonttörések voltak, ritkán lött és robbanásos sérülések, de előfordult iatrogen intraoperatív nagyideg defektus miatt (tumor eltávolítás), illetve szükségessé vált traumás amputációk után végzett replantációban. Nőbetegeinknél a háztartási balesetek domináltak, és a suicid kísérlet sem volt ritka. Gyermekeknél a vágott sérülések voltak jellemzőek (19–22).

Az idegtranszplantáció időpontja

Beteganyagunkban a primer transzplantáció kisebb arányt képviselt, ezt leginkább többszörös digitális idegsérüléseknél, amputációkban végeztük. A betegek többségénél 3–24 hónap között, átlagosan 3,6 hónap után került sor az ideg átültetésre. Az átlagos idő kiszámításakor nem vettük figyelembe azt a

három gyermeket, akiknek a nervus medianus sérülését – a remélt szenzoros regeneráció miatt – 2 éven túl (3 év, 4 év, 8 év!) kezeltük idegtranszplantációval.

MŰTÉTI TECHNIKA

Műteteinket az „atraumatikus műtéti technika” általános szabályai szerint végeztük. Külön kiemeljük az általunk fontosnak tartott vértelenítést, bár ezt Singh ellenzi, mivel ez rontja a műtéti régió vérellátását. Ugyanezen megfontolásból nem mobilizálja teljesen az idegvégeket sem a környezetükből, hanem csak metszlapot készít (27). Mi az idegvégeket 5–6 mm hosszán szabadabbá tesszük, s gondosan ellenőrizzük, hogy nincs-e leszorító hatás a heges környezet részéről. Az idegvégék kiképzésénél fontosnak tartjuk – elsősorban több hónappal a sérülés után – a heges epineurium néhány mm hosszán történő

felemelését és eltávolítását. Vérzéscsillapításra bipolaris coagulatort alkalmaztunk. Eseteinkben kizárólag autológ ideg graftot használtunk interfascicularis transzplantációhoz. A transzplantátumok hosszát 4–5 mm-rel hosszabbra mértük, mint az idegvégék közötti távolság. A graft bevarrását 10/0-ás monofil fonállal végeztük, lehetőleg 2–2 perineuralis varrattal. A műtéthez minden esetben Zeiss–Opton operációs mikroszkópot használtunk 8–16-szoros nagyítással. A transzplantátum varratait semmilyen anyaggal nem borítottuk be (véna, szilikon cső, millipore stb.). Az 5 cm-nél hosszabb ideg graftok distalis varratsorának reszekcióját és új varrat készítését rutinszerűen nem alkalmaztuk, hét esetben azonban (4 nervus medianus, 3 nervus ulnaris), ahol a klinikai eredmény nem felelt meg a várható regenerációnak, megismételtük a distalis varratot

(7, 9–16, 18, 22). Kétséges esetben – a regeneráció folyamatának megítélésére – a klinikai vizsgálatot EMG-vel is kiegészítettük.

Ideg graft

A nagy idegeknél kizárólag nervus suralis graftot alkalmaztunk, a hiányt 3–4 graft felhasználásával pótoltuk. A graftok hossz szerinti megoszlását a *III. táblázat* mutatja. A szenzoros idegágak pótlására tenyérben és ujjakon többnyire a nervus medianus és a nervus ulnaris alkari bőrágait használtuk, illetve egyidejű többszörös ujj amputációban az amputátum digitális idegeit. Érneles ideg graftot nem alkalmaztunk (15, 16, 22, 27). Egy felső végtag kiszakításos amputációjában, a sikeres replantáció után, intercostalis idegek átültetésére is szükség volt.

III. táblázat Transzplantátumok hossz szerinti megoszlása

	nervus medianus	nervus ulnaris	nervus medianus + nervus ulnaris	nervus radialis
< 2 cm	5	6	3m – 2u	-
2-5 cm	36	30	7m – 6u	2
5-10 cm	17	9	10m – 12u	3
> 10 cm	8	5	3m – 3u	7
Összesen	66	50	23m – 23u (46)	12

UTÓKEZELÉS

A műtét után 4 hétig funkciós állásban dorsalis gipszsinben rögzítettük a végtagot. A fizioterapeuta irányításával folytatott komplex utókezelés a nagy ideg sérült betegeknél átlagosan 6–9 hónapig tartott. Ebben különösen fontos volt a másnaponta végzett szelektív ingeráram kezelés. A motoros regeneráció előrehaladásától függően fokozatosan került túlsúlyba az úgynevezett egyéni fizioterápiás kezelés, a beidegzett izmok összehúzódásának erősítésére, majd a motoros funkció beindulásakor, azok erősítésére.

UTÁNVIZSGÁLATOK

Betegeinket a műtét után legalább 3 évig ellenőriztük. Az első évben 3 havonta, a második évben 6 havonta, végül a 3. év végén, a

záróvizsgálat eredményeit rögzítettük. Motoros vizsgálat a hüvelyk abductor, opponens, intrinsic, a kisujj abductor funkciójára terjedt ki. Vizsgáltuk az izom tónusát, a mozgásterjedelmet, a szorító erőt, illetve az izolált izomerőt dynamométerrel az operált kézen és az ellenoldali ép kézen. EMG vizsgálatot rutinszerűen nem végeztünk, csak, ha a klinikai eredmény nem felelt meg a már elvárható funkciónak. A szenzoros funkciót a durva érzésvizsgálattal, hőérzés vizsgálattal, a regeneráció előrehaladtával a Ninhydrin–tesztel, a két pont elkülönítési tesztel, a nehezített két pont elkülönítési tesztel és a pick-up teszt vizsgálattal követtük (2, 4, 17, 18, 22–25). E munka alapjául szolgáló késői utánvizsgálathoz adatlapot szerkesztettünk, amely az objektív klinikai vizsgálatok mellett a beteg szubjektív értékelését is tartalmazta (2. ábra).

Név:	Életkor:
Sérülés időpontja:	
Műtétek száma:	
Betegállomány időtartama:	
Utókezelés helye:	Utókezelés időtartama:
Korábbi foglalkozását folytatja:	igen nem
Rokkanttá nyilvánították: igen (%)	átmenetileg nem
Más foglalkozást választott	
Záróvizsgálati status:	
Fizikális vizsgálat	
Sensibilitas	
Kétpont diszkrimináció	
Nehezített kétpont diszkrimináció	
Pick-up teszt	
Motoros vizsgálat	
Szorítóerő ellenoldali kézen operált kézen	
Hüvelykujj abductio	
Hüvelykujj oppositio	
Intrinsic izmok	
Kisujj abductio	
Záró értékelés a Highet séma szerint (M_{0-5} S_{0-4}):	
M: S:	
Vizsgáló orvos:	Dátum:

2. ábra Záróvizsgálatnál használt adatlap

EREDMÉNYEK

Betegeink késői utánvizsgálatát, majd a kiértékelést négy, nagy tapasztalattal rendelkező kézsebész végezte, azonos szempontok szerint, hogy minimálisra csökkentsük az eltérő megítélésből eredő szórást. Utánvizsgálaton a 307 transzplantált betegből 199 beteg (64,8%)

jelent meg. A nagyideg transzplantált betegek lényegesen nagyobb arányban jelentek meg, mint a digitális ideg transzplantált betegek (IV. táblázat).

Az eredmények kiértékeléséhez az egyszerűsített Highet-sémát használtuk, s ez képezte vizsgálatunk alapját. Az utánvizsgálatok 3–21 évvel a műtét után történtek (5, 22, 28, 29).

IV. táblázat Utánvizsgálaton megjelent betegek idegtranszplantációt követően

	Esetszám	Utánvizsgálaton megjelent
<i>nervus medianus</i>	66	45 (68,2 %)
<i>nervus ulnaris</i>	50	38 (76,0 %)
<i>nervus medianus + nervus ulnaris</i>	23	19 (82,6 %)
<i>nervus radialis</i>	12	9 (75,0 %)
<i>nervus digitalis</i>	156	88 (56,4 %)
Összesen	307	199 (64,8 %)

Highet egyszerűsített sémája

A szenibilitás vizsgálata

S0 – nincs szenibilitás az autonóm területen

S1 – helyreállt a mély fájdalomérzés az autonóm területen

S2 – visszatért az érintés- és a fájdalomérzés az autonóm területen, maradandó paraesthesiával

S3 – visszatért az érintés- és a fájdalomérzés az autonóm területen, maradandó paraesthesia nélkül

S4 – az érzés teljes visszatérése, a kétpont diszkrimináció 10 mm-nél kisebb

A motoros funkció vizsgálata

M0 – nincs izomösszehúzóds

M1 – tapintható izomösszehúzóds

M2 – aktív mozgás a nehézségi erő kikapcsolásakor

M3 – aktív mozgás a nehézségi erővel szemben

M4 – aktív mozgás ellenállással szemben

M5 – minden izom teljes működése

A *nervus medianus* transzplantációja után az esetek 66,6%-ában M3, vagy jobb motoros funkciót értünk el. Az M3 rész ezen belül 44,4%. A szenibilitás visszatérése S3, vagy jobb volt 62,2%-nál, ezen belül az S3 46,6%.

A *nervus ulnaris* transzplantációja után az esetek 47,3%-ában M3, vagy jobb motoros funkciót értünk el, az M3 ezen belül 31,6%. A szenibilitás visszatérése S3, vagy jobb volt 31,6%-nál, ezen belül az S3 26,3%.

A *nervus medianus* és *nervus ulnaris* kombinált transzplantációja után M3, vagy jobb funkciót értünk el az esetek 36,8%-ánál, ezen belül az M3 rész 26,3%. A szenibilitás visszatérését S3-ra 42,1%, S4 nem volt.

A *nervus radialis* transzplantációja után az esetek 88,9%-ában találtunk M3, vagy jobb funkciót, az M3 rész 11,1% volt.

A *nervus digitalis* transzplantációi után 72,7%-ban értünk el S3, vagy jobb érzést, az S3 rész 56,8% volt (*V. táblázat*).

Késői értékelésünkönél azt tapasztaltuk, hogy az objektív vizsgálati eredmények nem

V. táblázat Utánvizsgálat eredményei a Highet séma alapján

	Ideg/Eset			Motoros funkció				Szenibilitás				
	M ₀	M ₁	M ₂	M ₃	M ₄	M ₅	S ₀	S ₁	S ₂	S ₃	S ₄	
n. medianus/45	1	6	8	20	7	3	1	6	10	21	7	
n. ulnaris/38	4	7	7	8	7	5	1	7	18	10	2	
n. medianus + n. ulnaris /19	-	5	7	5	2	-	-	2	9	8	-	
n. radialis/9	-	-	1	1	5	2	-	-	-	-	-	
n. digitalis/88	-	-	-	-	-	-	2	7	15	50	14	

minden esetben egyeznek meg a beteg szubjektív véleményével. Ennek okát mi abban látjuk, hogy a betegeknek – hivatástól/foglalkozástól függően – eltérő mértékben van szükségük az érző, illetve a motoros funkcióra. Ha ilyen szempontból az értékelt regeneráció fordított arányban van a beteg számára szükségessé, akkor elégedetlen lesz, sőt foglalkozása megváltoztatására is kényszerülhet. A betegek 17%-a volt kénytelen más foglalkozást választani.

A legjobb szenzoros regenerációt a nervus medianuson és a digitális idegeken találtuk. A legjobb motoros funkció a nervus radialis alakult ki. A 24 gyermeksérültnél mind a szenzoros, mind a motoros funkció vonatkozásában – minden idegnél – a legjobb regenerációt találtuk.

MOTOROS PÓTLÓMŰTÉTEK

A nervus medianus transzplantált betegek közül 9 betegnél kellett az opponens izom pótlására íntranszpozíciót végezni. Ezt az extensor indicis proprius ínnaal végeztük. A nervus medianus és nervus ulnaris transzplantált betegeknel 4 esetben volt szükség az opponens

pótlásra, míg a nervus ulnaris motoros funkciójának elmaradása miatt a belső izmok pótlására 5 esetben került sor. A nervus radialis és a nervus ulnaris transzplantált betegeknel nem kellett pótló műtétet végezni.

MEGBESZÉLÉS

Az idegtranszplantációs eseteink késői utánvizsgálatának talán legfőbb tanulsága, hogy a sérült első ellátásakor – amennyiben nincs kizáró tényező – törekedni kell a sérült ideg varratára, vagy a korai idegtranszplantációra. A roncsolt szöveti környezetben, érsérüléssel kombinált idegdefektus pótlása után, mindig elhúzódó és gyengébb regeneráció várható.

Amennyiben idegtranszplantációra kényszerülünk, azt a lehető legkorábban végezzük el, igénybe véve az atraumatikus műtéti technika minden lehetőségét, ezáltal is csökkentve a másodlagos sebészi traumatizációt. Feltételezve az ideális idegtranszplantációt, a lehetséges legjobb eredmény csak a sebészi kezelést követő magas szintű utókezeléssel együtt várható.

IRODALOM

1. Bíró V.: A kezelési elvek fejlődése a kéz idegsérüléseinek helyreállításában. *Orv. Hetil.* 2012. 153. (45): 1767-1778.
2. Buck-Gramcko D., Lubahn J. D.: *The Hoffmann-Tinel sign.* *J. Hand Surg. Br.* 1993. 18. (6): 800-805.
3. Calder J. S., McAllister R. M.: *Interpreting the results of unilateral digital nerve repair.* *J. Hand Surg. Br.* 1993. 18. (6): 797-99.
4. Chassard M., Pham E., Comtet J. J.: *Two-point discrimination tests versus functional sensory recovery in both median and ulnar nerve complete transactions.* *J. Hand Surg. Br.* 1993. 18. (6): 790-796.
5. Highet W. B., Sanders F. K.: *The effects of stretching nerves after suture.* *The British Medical Bulletin.* 1943. 30. (120): 355-369.
6. Isaacs J.: *Major peripheral nerve injuries.* *Hand Clin.* 2013. 29. (3): 371-382.
7. Józsa L., Renner A., Sántha E.: *Az emberi vázizomzat ultrastrukturális elváltozásai ín- és idegsérülések után. II. Idegsérülések.* *Magy. Traumatol. Orthop.* 1977. 20: 47-56.
8. Józsa L., Renner A., Sántha E., Réffy A.: *Az emberi kézizmok elváltozásai mozgatóideg sérülés után.* *Morphologiai Igazságügyi Szemle,* 1984. 24: 31-39.
9. Kallio P. K., Vastamäki M., Solonen K. A.: *The results of secondary microsurgical repair of radial nerve in 33 patients.* *J. Hand Surg. Br.* 1993. 18. (3): 320-322.
10. Kalomiri D. E., Soucacos P. N., Beris A. E.: *Management of ulnar nerve injuries.* *Acta Orthop. Scand.* 1995. 66. (Suppl. 264): 41-44.
11. Kim D. H., Kam A. C., Chandika P., Tiel R. L., Kline D. G.: *Surgical management and outcomes in patients with median nerve lesions.* *J. Neurosurg.* 2001. 95: 584-594.
12. Kim D. H., Kam A. C., Chandika P., Tiel R. L., Kline D. G.: *Surgical management and outcomes in patients with radial nerve lesions.* *J. Neurosurg.* 2001. 95: 573-583.
13. Kim D. H., Han K., Tiel R. L., Murovic J. A., Kline D. G.: *Surgical outcomes of 654 ulnar nerve lesions.* *J. Neurosurg.* 2003. 98: 993-1004.
14. Kovácsy Á.: *A sérült ideg regenerációjának vizsgálata a kézen. Kísérletes és klinikai vizsgálatok. Kandidátusi értekezés.* Pécs. 1994.
15. Millesi H., Meissl G., Berger A.: *The interfascicular nerve-grafting of the median and ulnar nerves.* *J. Bone Joint Surg. Am.* 1972. 54: 727-750.
16. Millesi H., Meissl G., Berger A.: *Further experience with interfascicular grafting of the median, ulnar, and radial nerves.* *J. Bone Joint Surg. Am.* 1976. 58: 209-218.
17. Moberg E.: *Objective methods for determining the functional value of sensibility in the hand.* *J. Bone Joint Surg. Br.* 1958. 40: 454-476.
18. Nicholson O. R., Seddon H. J.: *Nerve repair in civil practice – results of treatment of median and ulnar nerve lesions.* *Brit. Med. J.* 1957. 2: 1065-1071.
19. Renner A., Zimmermann I., Sántha A., Rohonyi J.: *Nerve injuries related to fractures in the cubital region.* *Actual Problems Pediatric Surgery,* 1982. 95. (Suppl): 117-119.
20. Renner A., Viola T., Sántha A.: *Late results of nerve suture and transfer in radial nerve.* *Polish Hand Surg.* 1983. 19: 13-14.
21. Renner A., Novoth B., Hargitai E., Kassai T.: *Behandlung von kindlichen supracondylären Humerusfrakturen mit Nervenverletzungen.* *Acta Chir. Austriaca,* 1998. 143. (Suppl): 79-80.
22. Renner A., Cserkúti F., Hankiss J.: *Spätergebnisse der Nerven transplantation an der oberen Extremität.* *Handchir. Microchir. Plast. Chir.* 2004. 36. (1): 13-18.
23. Rosberg H. E., Carlsson K. S., Höjgård S., Lindgren B., Lundborg G., Dahlin L. B.: *Injury to the human median and ulnar nerves in the forearm – analysis of costs for treatment and rehabilitation of 69 patients in Southern Sweden.* *J. Hand Surg.* 2005. 30. (1): 35–39.
24. Ruijs A. C. J., Jaquet J., Kalmijn S., Giele H., Hovius S. E.: *Median and ulnar nerve injuries: a meta-analysis of predictors of motor and sensory recovery after modern microsurgical nerve repair.* *Plast. Reconstr. Surg.* 2005. 116. (2): 484–494.
25. Sakellariades H.: *A follow-up study of 172 peripheral nerve injuries in the upper extremity in civilians.* *J. Bone Joint Surg. Am.* 1962. 44: 140-148.
26. Samii M., Scheinpfug W.: *C Klinische, elektromyographische und quantitativ histologische Untersuchungen nach Nerven transplantation. Eine experimentelle Untersuchung.* *Acta Neurochir. (Wien).* 1974. 30. (1-2): 1-29.
27. Singh R., Mechelse K., Hop W. C. J., Braakman R.: *Long-term results of transplantations to repair median, ulnar, and radial nerve lesions by a microsurgical interfascicular autogenous cable graft technique.* *Surg. Neurol.* 1992. 37: 425-431.
28. Simonka J. A.: *A perifériás idegsérülések ellátásában szerzett tapasztalataink (184 idegtörzs és 331 digitalis ideg sérüléseinek értékelése).* *Magyar Traumatológia Kézsebészet Plasztikai Sebészet,* 1996. 39: 59-69.
29. Vancsó P., Rupnik J., Renner A.: *The treatment of upper arm fracture complicated with the injury of the nervus radialis at our Institute.* *9th Congress of the IFSSH Budapest, 13-17 June 2004.* *Magyar Traumatológia Ortopédia Kézsebészet Plasztikai Sebészet.* 2004. 47. Suppl. 2: 326.

Prof. Emer. Dr. Renner Antal

1081 Budapest Fiumei út 17.

Tel: +36-1-299-7718

Fax: +36-1-33-43-485

E-mail: renner.otri@freemail.hu

Combnyakcsavarozás DHLS szintézissel

DR. KÁDAS ISTVÁN¹, DR. KOCSIS ANDRÁS¹, DR. HANGODY LÁSZLÓ^{1,2},
DR. VÁSÁRHELYI GÁBOR², KÁDAS DÁNIEL³

Érkezett: 2014. április 21.

ÖSSZEFOGLALÁS

A medialis combnyaktörések operatív kezeléséről napjainkban is vita folyik. Nincs egységes álláspont, osteosynthesis vagy protézis a jobban célravezető módszer? Friss törés esetében jelenleg a dislocatio típusától függően döntünk. Garden I–II-es töréseknél osteosynthesis, míg Garden IV-es töréseknél protézis a választott megoldás. A Garden III-as törés esetében mindkét út járható. Az osteosynthesisben a *Manninger* és munkacsoportja által kidolgozott, kettős kanulált csavarozást alkalmazzuk, az AO csavarozás mellett. Ez utóbbi kritériuma a jó csontszerkezet, ezért csak fiatal felnőtteknél jön szóba. A cikk szerzői, az osteosynthesis egy új formáját fejlesztették ki, a dinamikus HLS (*HeadLessScrew*) csavarozást. A csavar két fő részből áll, összeszerelt állapotban kompressziós hatást fejt ki. 27 betegnél végezték el a műtétet, majd az eredményeket a *Manninger* és munkacsoportja által kidolgozott módszer szerint értékelték. Eddigi tapasztalataik bizakodásra adnak okot. Nőtt a stabilitás, kevesebb lett a szövődmény.

Kulcsszavak: *Combnnyaktörés; Csavarozás; Minimál invazív technika; Töréskezelés, belső rögzítés;*

I. Kádas, A. Kocsis, L. Hangody, G. Vásárhelyi, D. Kádas: Screw fixation of femoral neck fractures with DHLS method

The way of treatment of femoral neck fractures is disputed even nowadays. There is still no agreement about the absolute advantage of the osteosynthesis or prosthesis implantation. At present, our decision is based on the severity of the displacement in case of acute fractures. We prefer osteosynthesis in case of Garden I. and II. fractures, and we implant a prosthesis in case of Garden IV. fractures. Both ways of treatment are an option in case of Garden III. fractures. When performing an osteosynthesis, we apply the double cannulated screw fixation developed by *Manninger* and his research team in addition to fixation with AO screws. Prerequisite of the latter is good bone stock, thus we perform it only in young adults. Authors have developed a new way of osteosynthesis, the DHLS fixation (dynamic *HeadLessScrew*).

The screw-system consists of two main parts and exerts a compressive effect when inserted. This type of surgery was performed in 27 patients and the results were evaluated according to the method developed by *Manninger* and his team. Our results until now are encouraging: we achieved increased stability and less complication.

Key words: *Bone screws; Femoral fractures – Surgery; Fracture fixation, internal – Methods; Surgical procedure, minimally invasive;*

BEVEZETÉS

A medialis combnyaktörések ellátásában a törés típusától és a combfej vérellátásától függően választunk az osteosynthesis, vagy a protézis beültetés mellett. A törés típusának és dislocációjának megítélésére a Garden és Pauwels beosztást alkalmazzuk. Garden I–II-es törésnél osteosynthesis, míg Garden IV-es törésnél rendszerint a protézis a követendő út. A Garden III-as törésnél jön szóba mindkét megoldás. A választást a combfej vérellátásának sérülése határozza meg. A vérellátás ismeretében, vagy indirekt következtetéssel döntünk az osteosynthesis, vagy a protézis beültetése mellett. Hazánkban a *Manninger* és *Forgon* vezetete munkacsoportok a combfejkeringés vizsgálatával, annak műtéti konzekvenciáival hosszú évtizedeken át foglalkoztak. *Nyárády* és munkatársai jelen kutatásai is erre irányulnak. Korábban phlebographia, napjainkban osteoscopy segít a kérdés eldöntésében. Igazolt, jó keringés mellett csavarozás, míg sérült vérellátásnál hemi, vagy total protézis a választandó megoldás (1–4, 9, 11, 12, 16, 18–21, 24, 25, 27–30, 35–37).

Az új osteosynthesis koncepciójának megértéséhez először a fejmegtartó műtét sikerességének kritériumait, a korábbi kettős kanulált csavarozás biomechanikai tulajdonságait elemezzük. Ezen osteosynthesis formára is érvényes a három pontos megtámasztás. A combfejben a csont és porc határon, az Adam–íven, és a combcsont külső csontkergén támaszkodik a távolibb, alsó csavar. A mérleghintára hasonlító biomechanikai formula középpontja az Adam–ív (2. pont), a teherkar–teher a középponttól a combfej csont–porc határára (1. pont) bocsátott merőleges, az erőkar–erő a középponttól a külső csontkéregre bocsátott merőleges (3. pont). A teherkar–erőkar aránya 1:2 (1. ábra).

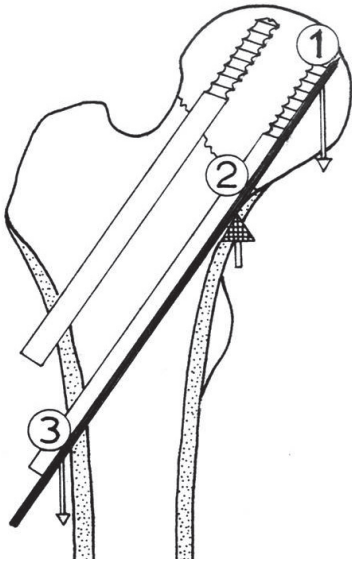
A combfej terhelési felszínére közel függőlegesen ható erő hajlító irányú elmozdulást provokál, amely ellen véd az Adam–íven

(2. pont) megtámaszkodó távoli, alsó csavar. A külső fal kislemezzel történő megerősítése a húzóhurok elven alapul, amellyel az erőkarra ható erőt fokozzuk.

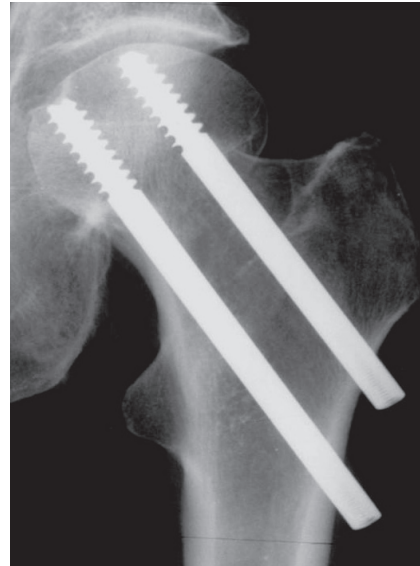
Kimutatott tény, hogy egy csavar alkalmazása esetén rotációs instabilitás marad vissza, amelynek a forgástengelye maga a csavar. Tudjuk azt is, hogy járáskor a combfejre, s így a combnyakra csavaró irányú erők hatnak. A stabilitást fokozta a kettős csavar alkalmazása, amelyet *Manninger Jenő* és munkacsoportja fejlesztett ki (2. ábra) (5–8, 10, 13, 22, 23, 31, 32, 38, 39).

A csavar, a csúcsi részén lapított, önvágó menettel van ellátva. A szár a középső részen hengeres alakú, míg a távoli végen kétoldalt lapított (3. ábra). További rotációs stabilitást növelő eszköz a dinamikus lemez, amelynek a combnyakcsavart rögzítő furata lapított ovális alakú, ezen oldalak illeszkednek a csavar lapított felszínéhez, s így megakadályozzák a csavar elfordulását. A distalis furat kör alakú, amely corticalis csavar befogására alkalmas, és a femur diaphysiséhez rögzíti a lemezt (húzóhurok hatás – rotációs stabilitás – *Manninger* és munkatársai) (4. ábra).


A törésben a csontegyesítéssel kompressziót nem hozunk létre, ezt a terheléskor a test súlya végzi el. A törés gyógyulása során észlelhető, hogy az első szakaszban fellépő csontleépülés a combnyak rövidülésével jár együtt. A rövidülés miatt szükség van arra, hogy a csavarok kívánatos mértékben kicsúszzanak (sliding effektus), így a combfejet nem perforálják a csavarok, nincs kitámasztás. Feltétele, hogy a csavarok párhuzamosan legyenek bevezetve (5. ábra). A lateralis corticalis további megerősítésére újabb fejlesztések történtek. Kettős lemez, fix szögletű támasztó DCD toldalékok különböző szögben, megvastagított lemez, megvastagított kettős lemez, kettős DCD toldalék. A stabilitás fokozására alkalmazható három csavar, hasított csavar, lemeztoldalékkal, kettős hasított csavar lemezösszekötéssel.



1. ábra Három pontos megtámaszkodás
Combfej{1} – Adam-ív{2} - Lateralis corticalis{3}



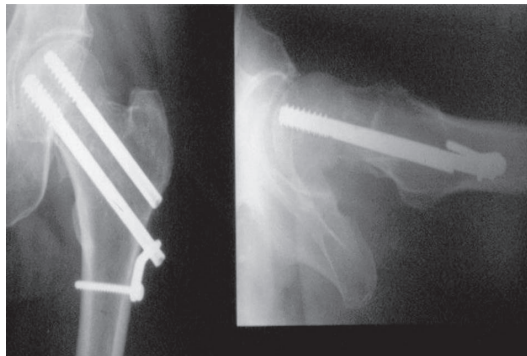
2. ábra Kettős kanülált csavarozás



3. ábra Kanülált, önvágó combnyakcsavar



4. ábra Dinamikus lemezek 2 és 3 furattal

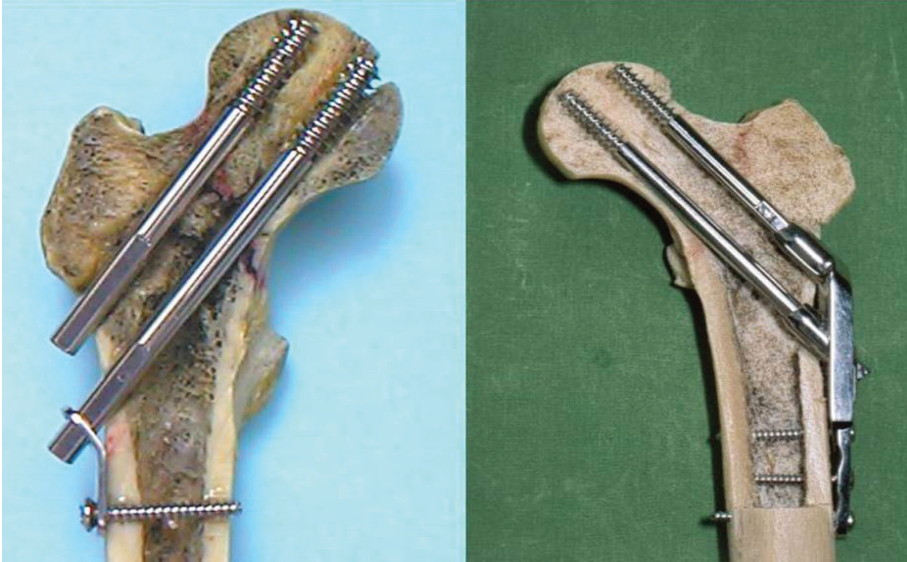


5. ábra A hagyományos kettős kanülált csavarozás dinamikus lemezzel


BIOMECHANIKAI VIZSGÁLAT

A stabilitás, implantátumok fejlesztésével elért fokozódását, biomechanikai vizsgálatokkal igazoltuk. Cadaver csontokon Pauwels II-es törést imitáló osteotomiát készítettünk, majd a preparátumokon elvégeztük az osteosynthesist

(6. ábra). Lineáris terhelésnek vetettük alá a preparátumokat, majd a redislocatio mértékét figyeltük a közölt erő függvényében (7. ábra) (13, 22). Rybaltovszki és munkatársai további biomechanikai vizsgálatokat végzett kedvező eredménnyel (33, 34).



6. ábra A cadaver preparátumok



7. ábra Biomechanikai vizsgálat cadaver csontokon

ANYAG ÉS MÓDSZER

Combnyak csavarozás DHLS-sel

Leírása

Az alapötlet egy disztrakciós csavar volt, amelynek indikációs területeit kerestük. Egyéb más alkalmazás után (sarokcsont, külboka, radius distalis vég stb.) jutottunk el a combnyaktörésig. Az eredeti disztrakciós HLS csavar mindkét végén menet található. Mindkét menet önvágó éllel rendelkezik. A fejnek megfelelő végen is menet van. Menetátmérője és menetemelkedése nagyobb a csúcsi rész menetéhez képest. Mindkét menet azonos irányban forog. Távolító hatását a menetemelkedés közötti különbségnek köszönheti. A csavar a különböző menetemelkedés miatt távolítást végez, illetve távolságtartást biztosít (8. ábra) (14–17).

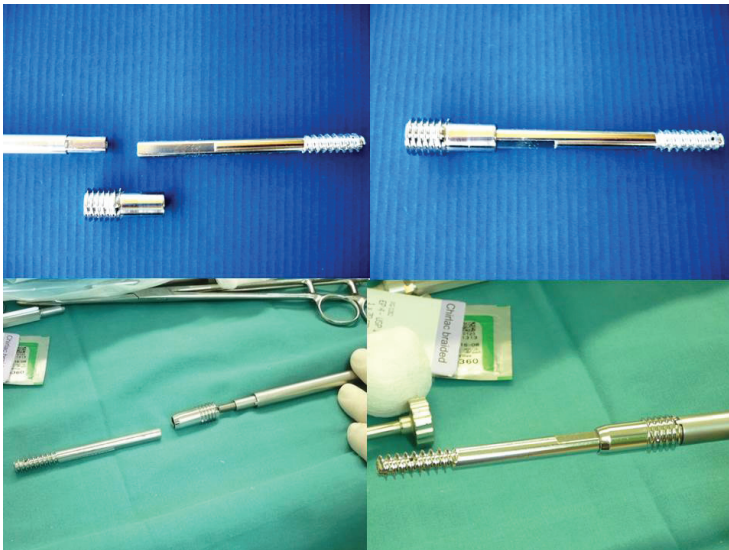Az új fejlesztésű dinamikus HLS csavar (DHLS) két különálló részből áll. Az egyik eleme a hagyományos combnyakcsavar, a másik a dinamikus toldalék, melynek a harmadik pont kapcsolódásánál van szerepe. A

csavarkomplexum mindkét végén menet található. A combfej felőli rész csúcsa lapos, menetes része önvágó éllel rendelkezik, szára pedig mindkét oldalon lapított (hagyományos combnyak csavar). A dinamikus hüvely henger alakú, belső felszíne pontosan illik a combnyak csavar lapított felszíneire. Hossza 30 mm, külső palástja 15 mm sima felszínű henger, míg a távolabbi 15 mm, menetes. A menet kisebb menetemelkedésű és nagyobb menetátmérőjű a combnyakcsavar csúcsi meneténél, tehát kompressziós hatású (Herbert-analóg) (9. ábra) (14–17).

Összeszerelt, fixált állapotban körülbelül 2 mm-es kompressziót hoz létre a törési részben. A henger belső felszíne teljes hosszában kettősen lapított, mellyel jól illeszkedik a csavar lapított felszínéhez. Mindkét menet azonos irányban forog. Az összeszerelt implantátum dugattyúszerűen egymásba csúszik, megtartva a rotációt. A csúcsi részi menete a combfejben, míg a másik oldali menet a combcsont külső kérgében (lateralis corticalis) rögzül. A csavar kanulált.



8. ábra A disztrakciós HLS csavar

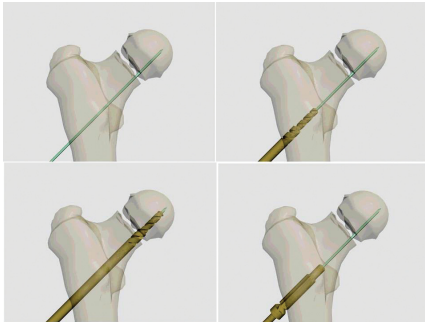


9. ábra Csavarhúzó-toldalék - combnyak csavar - DHLS csavar

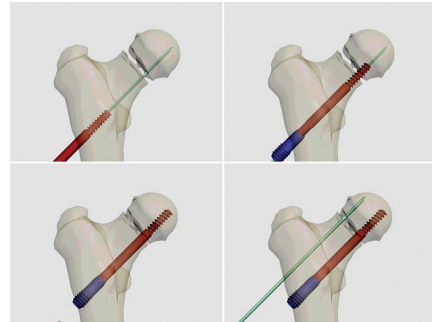
A műtét lépései

- Fedett repositio
- Bőrmetszés
- Célzás, szövetvédő használata
- Előfúrás 3,5 mm-es fúróval AP-ból az Adam-ívre oldal irányból a nyak tengelyének közé-pére fektetve
- A vezető Kirschner–drót befúrása, majd hossz mérés
- Proximalis csavar előfúrás 3,5 mm-es fúróval, AP irányból párhuzamosan az előzővel, oldal irányból középre, vagy kissé dorsalisán
- A vezető Kirschner–drót bevezetése, majd hossz mérés

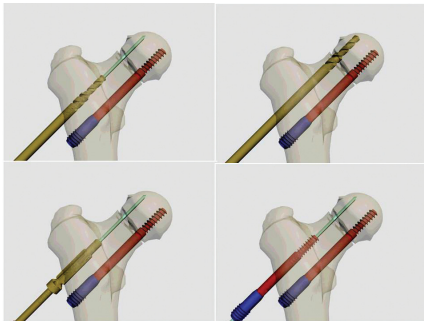
- A distalis csavar furatának előkészítése 5/7 mm-es és 7/10 mm-es lépcsős maróval (10. ábra)
- A DHLS csavar összeszerelése: combnyakcsavar – dinamikus hüvely – csavarhúzó
- A DHLS csavar behajtása
- A distalis DHLS csavar behajtása, 2 mm-es kompresszióval (11. ábra)
- A proximalis csavar furatának előkészítése 5/7 mm-es és 7/10-es lépcsős maróval (12. ábra)
- A proximalis DHLS csavar behajtása (13. ábra)
- Kontroll röntgen



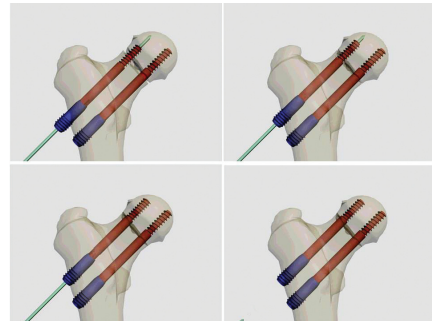
10. ábra A distalis csavar előfúrása



11. ábra A distalis csavar behajtása



12. ábra A proximalis csavar előfúrása és behajtása

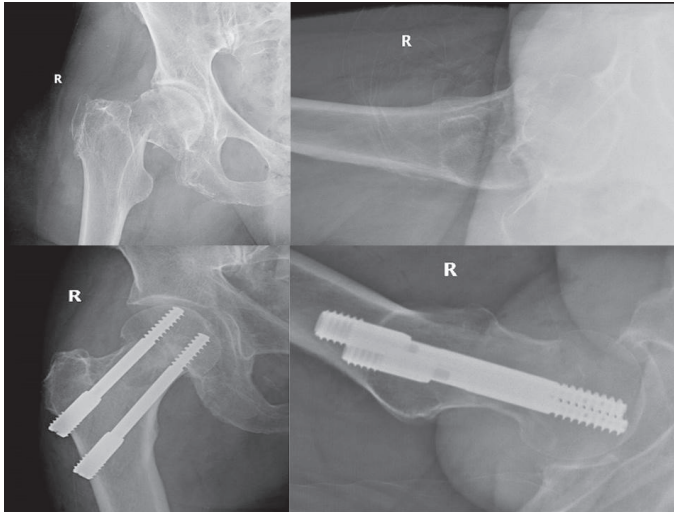


13. ábra A proximalis csavar végleges behajtása – intraoperatív kompresszió

A műtét menete csontmodellen

A teljes behajtás után oldjuk a csavar és a csavarhúzó összeköttetését, majd eltávolítjuk

a csavarhúzót. Az eltelt két év alatt a Baleseti Központban és az Uzsoki Kórházban 27 beteget operáltunk DHLS csavarral friss medialis combnyaktörés miatt (14. ábra).



14. ábra Medialis combnyaktörés DHLS csavarozása

EREDMÉNYEK

A műtéteket követően a kontrollvizsgálatok ideje az alábbi módon alakult:

- Primer röntgen
- Műtét – 0. nap
- Terhelés utáni röntgen kontroll a távozás előtt történik (6–10. nap).
- 6 hetes röntgen kontroll
- 3 hónapos röntgen kontroll
- 6 hónapos röntgen kontroll
- 12 hónapos röntgen kontroll

A radiológiai értékelést *Manninger* és munkatársai által szerkesztett: A combnyaktörés kezelése osteosynthesissal című könyv (22) 173. oldalán ajánlott sémát alkalmaztuk. A késői utánvizsgálati eredményről a közeljövőben, egy újabb cikkben kívánunk beszámolni. Az értékelés a sérüléskor, a beteg felvételekor kezdődik, majd a műtétet követően, annak sikerességéről (repositio, megfelelő stabilizálás, az implantátumok helyzete) folytatódik.

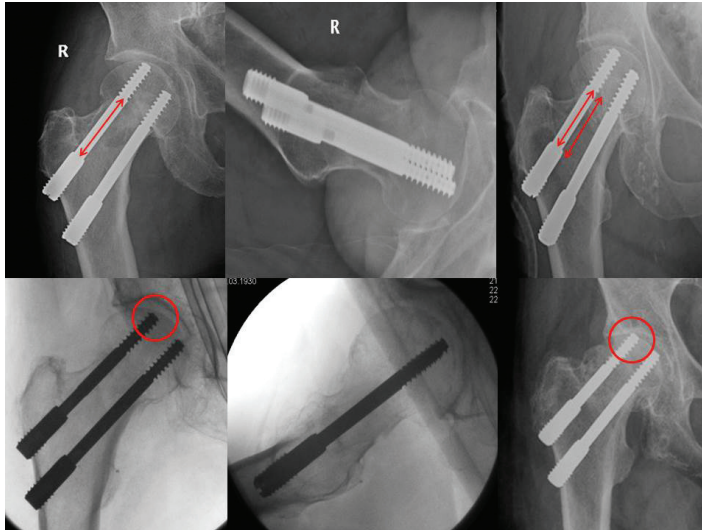
Az értékelés szempontjai és eredményei

A műtéteket a tudományos programba bevont 7 operatőr végezte. A betegek átlagéletkora: 65,5 (55–88) év volt. A nemi megoszlás: 16 nő és 11 férfi beteg. A Garden beosztás

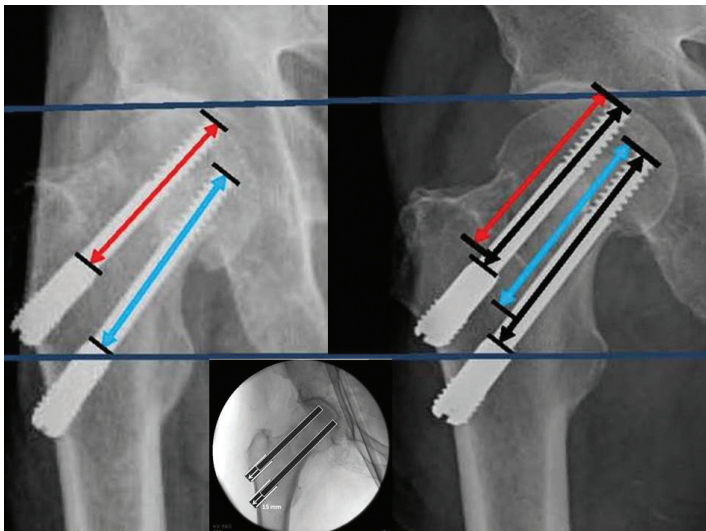
szerint I-es típus: 8, Garden II-es típus: 10, Garden III-as: 8, Garden IV-es: egy eset volt (palliatív megoldásként – protézisműtetre nem volt alkalmas a beteg). A műtéteket a sérülteknél 24 órán belül végeztük el. Korábban azonos és ellenoldali csípősérülés nem volt. Tumoros, vérzékeny, anticoagulált betegeket a protokollba nem vontunk be. Reoperáció a vizsgált időszakban nem történt. A beültető műszerekkel nem volt probléma.

Műtéti eredmények

Az eltelt közel két év alatt a Semmelweis Egyetem Traumatológiai Tanszék, Péterfy Sándor Kórház Baleseti Központjában és az Uzsoki Kórház, Ortopéd-Traumatológiai Osztályán 27 beteget operáltunk DHLS combnyakcsavar technikával. Az eredményeket gondosan regisztráltuk és táblázatban rögzítettük (*1. táblázat*). Pár adatot itt is kiemelünk. Az átlagéletkor 66,5 év volt, férfi/nő arány 11/16. Csavarlazulás, implantátum és femurtörés nem történt. Három esetben a proximalis csavar elérte a corticalist. Három esetben fejberoppanást észleltünk, amely a betegnek nem okozott panaszokat. Szeptikus szövődmény, csavarlazulás nem volt (*15. ábra*). Az osteosynthesisekben csupán rejtett sliding effektust mértünk, a dinamikus hüvely külső oldalán a combnyakcsavar vég nem jelent meg (*16. ábra*). Reoperációra nem kényszerültünk.



15. ábra Subcondralis csavarhelyzet – rövidüléskor a csavar nem perforálja a fejet.
Primer műtét jó helyzet – fejnecrosis – beroppanás – stabil szintézis



16. ábra Rövidülés – rejtett sliding effektus

I. táblázat Műteti eredmények

Értékelés szempontjai:	Eredmény:	Eredmény:
Repositio	Jó: 27	Rossz: 0
Műtét	Jó: 25	Megfelelő: 2
Műteti szövődmény	Nincs: 27	Van: 0
Szeptikus szövődmény	Nincs: 27	Van: 0
Thromboemboliás szövődmény	Nincs: 27	Van: 0
Posztoperatív röntgen	Jó: 24	Megfelelő: 3
Terhelés utáni röntgen	Jó: 24	Megfelelő: 3
Kontroll röntgen. 6. hét	Jó: 22	Megfelelő: 5
Kontroll röntgen. 3. hónap	Jó: 20	Megfelelő: 7
Kontroll röntgen. 6. hónap	Jó: 18	Megfelelő: 9
Varus billenés	Nincs: 25	Van: 2
Rotatio dislocatio	Nincs: 25	Van: 2
Látható sliding effektus	Nincs: 15	Van: 12
Fejperforatio	Nincs: 24	Corticalis: 3 ?
Dinamikus hüvely dislocatio	Nincs: 27	Van: 0
Fejnecrosis – beroppanás	Nincs: 24	Van: 3
Femurtörés a behatolásnál	Nincs: 27	Van: 0
Implantátum törés	Nincs: 27	Van: 0
Allergiás reakció a fémmel	Nincs: 27	Van: 0
Korai fémlazulás	Nincs: 27	Van: 0
Exit	Nincs: 27	Van: 0

MEGBESZÉLÉS

Behajtáskor, a műtét során, az összeszerelt csavar-komplex a menetemelkedés közötti különbség miatt 2 mm-es kompressziót hoz létre a törésben (kompressziós HLS csavar). A kapcsolat oldása után, a törésgyógyulási folyamatban fellépő csont-resorptio miatt, valamint a terhelés hatására további összecsiszás jön létre, amely a dinamikus hüvelyben nyelődik el. A combnyakcsavar a hengerben a terhelés hatására további 15 mm-t tud kifelé csúszni, megőrizve a szöglet- és a rotációs stabilitást. Terhelés hatására a „sliding effektus” miatt a két külön rész a kívánt mértékben összecsiszik. A csavar tehát a műtét során a 30 mm-es hüvelyben, 15 mm-en végződik. A sliding hatására további 15 mm-es kicsúszásra van lehetőség, oly módon, hogy még így sem haladja meg a lateralis corticalis szintjét (rejtett sliding effektus).

Előnyök

- Kompresszió a műtét alatt
- Terhelés hatására összecsiszás (rejtett sliding effektus)
- Rotációs stabilitás a lapított csavar illeszkedése folytán
- Szögletstabilitás (hengeres illeszkedés)
- Lateralis corticalis támaszkodás megerősítése (a csontkéreg beleékelődik a ferde menetbe)
- Minimál invazív technika
- Kanülált csavar

Az alapszakasz (kontrollált vizsgálat) eredményei igazolták a feltételezett előnyöket, jelentős szövődményt nem találtunk. További terveink szerint a DHLS csavar klinikai alkalmazhatóságának vizsgálatát nagyobb beteganyagban, második szakaszban „multicenter study” keretén belül regisztráljuk, összegezve az ellátott betegek adatait, majd a műtétek rövid és hosszú távú eredményeit.

1. Aleem I. S., Karanicolas P. J., Bhandari M.: Arthroplasty versus internal fixation of femoral neck fractures: a clinical decision analysis. *Ortop. Traumatol. Rehabil.* 2009. 11. (3): 233-241.
2. Arnaldi C. C., Lemperg R. K.: Fracture of the femoral neck. II. Relative importance of primary vascular damage and surgical procedure for the development of necrosis of the femoral head. *Clin. Orthop. Relat. Res.* 1977. (129): 217-222.
3. Arnaldi C. C., Linderholm H.: Intraosseous pressures in patients with fracture of the femoral neck. Methods and preliminary findings. *Acta Chir. Scand.* 1969. 135. (5): 407-411.
4. Bhandari M., Devereaux P. J., Swiontkowski M. F., Tornetta P. 3rd, Obreskay W., Koval K. J., Nork S., Sprague S., Schemitsch E. H., Guyatt G. H.: Internal fixation compared with arthroplasty for displaced fractures of the femoral neck. A meta-analysis. *J. Bone Joint Surg. Am.* 2003. 85-A. (9): 1673-1681.
5. Cserháti P.: Kétoldali femur diaphysistörés ismételt hibásan operált esete mindkétoldali következményes fúradásos combnyaktöréssel. *Magyar Traumatológia Ortopédia Kézsebészet Plasztikai Sebészet*, 1991. 34. (1): 73-76.
6. Cserháti P., Kazár Gy., Baktai J., Fekete K., Manninger J.: Fokozott kockázatú combnyaktörések minimál ellátása osteosynthesissel. *Magyar Traumatológia Ortopédia Kézsebészet Plasztikai Sebészet*, 2000. 43. (1): 33-38.
7. Csorba Zs., Sztanojev Gy.: A kettős kanülált csavarozással szerzett tapasztalataink a combnyaktörések műtéti kezelésében. *Honvédrovos.* 1997. 49. (3): 219-223.
8. Fekete K., Laczkó T., Fülös P., Vendég Zs., Losonczy L., Cserháti P., Kazár Gy., Manninger J., Salacz T.: A combnyaktörés osteosynthesise két cannulalt (furatos) csavarral (Előzetes közlemény). *Magyar Traumatológia Ortopédia Helyreállító Sebészet.* 1992. 35. (2): 141-148.
9. Flóris I., Cserháti P., Laczkó T., Baktai J., Kádas I., Manninger J.: Diszlokált combnyaktörések ellátása: osteosynthesis vagy arthroplastica? *Magyar Traumatológia Ortopédia Kézsebészet Plasztikai Sebészet*, 2010. 53. (3): 179-207.
10. Forgon M.: Bessere Stabilisierung der Schenkelhalsfraktur mittels Zugschrauben-Osteosynthese nach den Prinzipien der AO. *Arch. Orthop. Unfallchir.* 1975. 81. (3): 207-217.
11. Garden R. S.: Stability and union in subcapital fractures of the femur. *J. Bone Joint Surg. Br.* 1964. 46: 630-647.
12. Harty M.: The calcar femorale and the femoral neck. *J. Bone Joint Surg. Am.* 1957. 39-A. (3): 625-630.
13. Józsa Zs., Balogh Á.: A csípőtáji törések epidemiológiai vizsgálatának jelentősége. *Magyar Traumatológia Ortopédia Kézsebészet Plasztikai Sebészet*, 1999. 42. (1): 61-66.
14. Kádas I., Fülös P., Martsa B.: A combnyaktörés korszerű kezelése kettős kanülált spongiosacsavarozással. MOTESZ pályázat. Ifjúsági Különdíj. Budapest. 1993.
15. Kádas I., Zadravec Gy., Szita J., Hangody L., Kocsis A., Dóczi J., Wiegand N.: A calcaneus törések ellátása HLS (fej nélküli – HeadLess Screw) csavarral. *Magyar Traumatológia Ortopédia Kézsebészet Plasztikai Sebészet*, 2011. 54. (4): 273-280.
16. Kádas I., Szita J., Zadravec Gy., Hangody L., Dóczi J.: Stabilization of calcaneus fractures in a closed manner with a distraction screw. *Joint Dis. Rel. Surg.* 2008. 19. (1): 45-49.
17. Kádas I., Renner A., Szita J., Kocsis A., Kádas D.: A radius fixateur koncepciója, a HLS-csavarok (fej nélküli – HeadLess Screw) és a disztrakciós Schanz-csavar alkalmazása. *Magyar Traumatológia Ortopédia Kézsebészet Plasztikai Sebészet*, 2012. 55. (1-2): 19-20.
18. Kádas I., Szita J., Hangody L., Vendég Zs., Kádas D.: Potential applications of the HLS-family in bone surgery. *Eur. J. Trauma Emerg. Surg.* 2008. 34. (Suppl. 1): 69-70.
19. Kazár Gy.: A combnyaktörés műtéti kezelése - osteosynthesis vagy endoprothesis? (Tizenöt év külföldi irodalmának áttekintése). *Magyar Traumatológia Ortopédia Kézsebészet Plasztikai Sebészet*, 1995. 38. (3): 227-234.
20. Kricsfalusi M., Flóris I., Cserháti P.: A csípőtáji törések ellátási gyakorlata, eredményei és problémái az elmúlt évtizedben. *Ca és Csont.* 2009. 12. (1): 17-22.
21. Laczkó T., Vendég Zs., Cserháti P., Kazár Gy., Manninger J.: A combnyaktáji törés - a kezelés megválasztása. *Magyar Traumatológia Ortopédia Helyreállító Sebészet.* 1992. 35. (2): 93-101.
22. Lakatos P., Takács I.: A csontanyagcsere betegségei. Semmelweis Kiadó, Budapest, 2012.
23. Manninger J., Cserháti P., Fekete K., Kazár Gy.: A combnyaktörés kezelése osteosynthesissel. *Medicina Könyvkiadó*, 2002.
24. Manninger J., Kazár Gy., Fekete Gy., Fekete K., Frenyo S., Gyarfas F., Salacz T., Varga A.: Significance of urgent (within 6h) internal fixation in the management of fractures of the neck of the femur. *Injury*, 1989. 20. (2): 101-105.
25. Manninger J., Kazár Gy., Nagy E., Zolczer L.: Die Phlebografie des Schenkelkopfes. Akadémiai Kiadó, Budapest, 1979.
26. Manninger J., Frenyo S., Kazár Gy., Takács E.: A Garden-beosztás jelentősége a combnyaktörés dislocatiójának meghatározásában. *Magyar Traumatológia Ortopédia Kézsebészet Plasztikai Sebészet*, 1992. 35. (1): 7-12.
27. Nyárády J.: A combfej keringésének meghatározása combnyaktörés után osteoscopyával. Akadémiai doktori tézis. Orfű, 2011.
28. Parker M. J., Dynan Y.: Is Pauwels classification still valid? *Injury*, 1998. 29. (7): 521-523.
29. Pauwels F.: Der Schenkelhalsbruch, ein mechanisches Problem. *Grundlagen des Heilvorganges: Prognose und kausale Therapie.* Enke, Stuttgart, 1935.
30. Péntek M., Horváth C., Boncz I., Falusi Z., Toth E.: Epidemiology of osteoporosis related fractures in Hungary from the nationwide health insurance database, 1999-2003. *Osteoporos. Int.* 2008. 19. (2): 243-249.
31. Ravikumar K. J., Marsh G.: Internal fixation versus hemiarthroplasty versus total hip arthroplasty for displaced subcapital fractures of femur—13 year results of a prospective randomised study. *Injury*, 2000. 31. (10): 793-797.
32. Rehnberg L., Olerud C.: Subchondral screw fixation for femoral neck fractures. *J. Bone Joint Surg. Br.* 1989. 71. (2): 178-180.
33. Renner A.: Traumatológia. Fekete K.: Combnyaktörés. Budapest, Medicina Könyvkiadó, 2011. 699-722. p.

34. Rybaltovszki H., Muraközy K., Manó S., Fekete K.: Kanülált combnyakcsavar behasítása és rotációgátló lemez alkalmazásának hatása a rögzítés stabilitására Biomechanikai mérések. *Magyar Traumatológia Ortopédia Kézsebészet Plasztikai Sebészet*, 2008. 51. (4): 365-369.
35. Rybaltovszki H., Muraközy K., Manó S., Fekete K.: Kanülált combnyakcsavar behasítása és rotációgátló II *Magyar Traumatológia Ortopédia Kézsebészet Plasztikai Sebészet*, 2010. 53. (1): 41-44.
36. Sebestyén A., Boncz I., Nyárády J.: Az egészségbiztosítási költségek elemzése az elsődlegesen csavaros osteosynthesissel, illetve protézisbeültetéssel kezelt 60 évesnél fiatalabb mediális combnyaktörést szenvedett betegek eseteiben. *Orvosi Hetilap*, 2006. 147. (24): 1129-1135.
37. Skinner P., Riley D., Ellery J., Beaumont A., Coumine R., Shafiqhian B.: Displaced subcapital fractures of the femur: a prospective randomized comparison of internal fixation, hemiarthroplasty and total hip replacement. *Injury*, 1989. 20. (5): 291-293.
38. Somogyi P., Kricsfalusy M., Gaál J., Cserháti P.: Csípőtáji törések jelentősége a magyarországi adatok függvényében. *Osteológiai Közlemények*, 2010. 18. (2): 67-72.
39. Szita J., Cserháti P., Bosch U., Manninger J., Bodzay T., Fekete K.: Intracapsular femoral neck fractures: the importance of early reduction and stable osteosynthesis. *Injury*, 2002. 33. Suppl. 3: C41-46.
40. Tóth F., Flóris I., Melly A., Tasnádi L., Kárpáti Z.: A csípőtáji törések ellátásában történt szemléletváltozás. *Orvosképzés*. 2010. 85. (3): 233-242.

Dr. Kádas István

Péterfy Kórház Baleseti Központ
 1081 Budapest, Fiumei út 17.
 E-mail: drkadas@gmail.com

A Debreceni Egyetem Orvos- és Egészségtudományi Centrum Általános Orvostudományi Kar Fül-, Orr-, Gégészeti és Fej-, Nyaksebészeti Klinika¹, a Bőrgyógyászati Klinika², a Fogorvostudományi Kar³ és a Krankenhaus der Barmherzigen Schwestern, Abteilung für Plastische, Aesthetische und Rekonstruktive Chirurgie⁴ közleménye

Fülkagyló deformitás megelőzése rekonstrukciós technikákkal

Dr. SZÚCS ATTILA¹, DR. PÉTER ZOLTÁN², KISS REBEKA³,
DR. TÓTH ANDREA¹, DR. FEKETE ATTILA⁴

Érkezett: 2014. január 28.

ÖSSZEFOGLALÁS

A fülkagylót infiltráló tumorok eltávolítását követő rekonstrukció célja az ellenoldallal megegyező alakú és nagyságú fülkagyló kialakítása. Munkánk során több alkalommal találkoztunk olyan deformált fülkagylóval, amelynél a tumor eltávolítása után a rekonstrukciót nem, vagy nem megfelelő módon végezték el. Klinikánkon a porcot, illetve az ellenoldali bőrt is infiltráló tumorok eltávolítása után a helyreállító műtetet porc grafttal és lebenyforgatásos bőrpótlással végeztük el. Az ismertetett esetek az intézetünkben kezelt betegek közül egy-egy különböző lokalizációt érintő esetben mutatják be a rekonstrukciós lehetőségeket.

Kulcsszavak: *Basalioma; Bőrátültetés; Fülkagyló; Lebenyplasztika; Porc graft; Rekonstruktív sebészet;*

A. Szűcs, Z. Péter, R. Kiss, A. Tóth, A. Fekete: Prevention of auricle deformities with reconstruction techniques

The aim of reconstruction of the auricle after tumour removal is to form a new organ, which looks like the opposite auricle in appearance and in size. Several deformed auricle cases were seen in which the tumour resections were performed with not correct reconstruction methods. The auricle reconstructions were performed with the use of cartilage grafts and skin flaps at our department. The presented cases show the possible reconstruction ways in the cases of tumours of different localizations treated at our department.

Key words: *Cartilage – Transplantation; Ear, external – Surgery; Reconstructive surgical procedures – Methods; Skin neoplasms – Therapy; Skin transplantation; Surgical Flaps;*

BEVEZETÉS

A fülkagyló szerzett torzulását vagy hiányát a beteg súlyos fogyatékkossággént éli meg (9). A rekonstrukciós sebészet célja a tumor eltávolítása után létrejött torzulás korrekciója, a szövethiány pótlása. A fülkagyló teljes pótlása összetett műtéti sorozat eredményeként érhető el, amely során először expander beültetés segítségével a hiányzó bőrt, majd a fülkagyló porcos vázát és az azt fedő bőrt kell pótolni az operatőrnek (15). Amennyiben az autológ rekonstrukció helyi vagy általános okok miatt kontraindikált, akkor a kagyló protetikai rekonstrukciója megbízható alternatívát jelenthet a beteg számára (6, 7). A fülkagyló részleges hiányánál a sebészi korrekciós lehetőségek sokkal kedvezőbbek főként azon esetekben, amelyekben a hallójárat és a tragus megtartott (2, 4). Napnak kitétt bőrfelületen, így a fülkagylón gyakran alakulnak ki tumorok, amelyek szövettani típusuk szerint leginkább bazálsejtes karcinómák vagy laphámkarzinómák lehetnek (3). A daganatok sebészi terápiáját az onkológia szabályai szerint, a fülkagyló rekonstrukciót a plasztikai sebészeti szempontokat figyelembe véve végezzük. A malignus tumorok növekedése infiltratív, nem kímélik a bőrt és a porcot sem, kiújulásra hajlamosak (3). Típusosan idősebb korban jelentkeznek (3). Leggyakoribb megjelenési helye a hélix széle, a fülkagyló csúcsa (3). Az ismétlődően elszennyezett nagy dózísú UV sugárzás, genetikai tényezők és a krónikus fennálló bőrfolyamatok egyaránt szerepet játszanak a rosszindulatú daganatok kialakulásában (3). A basaliomák ritkán adnak nyirokcsomó áttétet, azonban a laphámkarzinómák és melanómák gyakran képeznek áttétet a regionális nyaki, retroauricularis és parotis tájéki nyirokcsomókba (12). Ezen esetekben szükség lehet kiterjesztett reszekció, nyaki disszekció, parotis reszekció végzésére is (12).

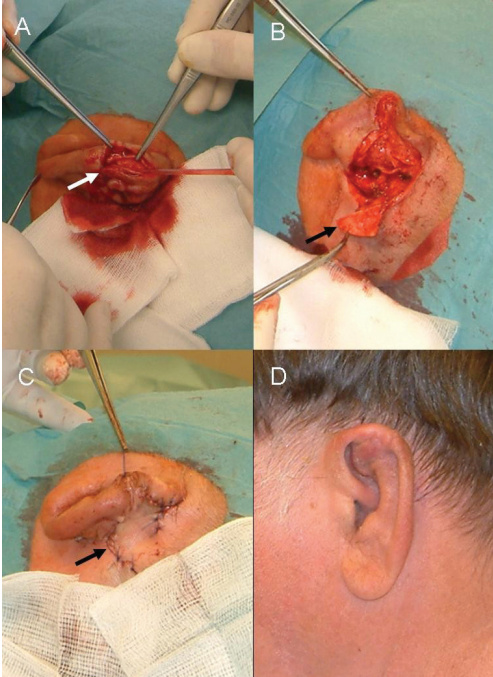
A fülkagyló daganatos megbetegedéseinek sebészi terápiája során, lehetőség szerint a kagyló természetes alakját kell helyreállítani. Ez a kimetszés alapos megtervezésével, szükség esetén segédmetszésekkel, valamint szövetpótló eljárások alkalmazásával érhető el (11).

ANYAG ÉS MÓDSZER

Klinikánkon a fülkagylót infiltráló tumorok operációit az onkológia szabályai szerint, a fülkagyló rekonstrukciót a plasztikai sebészeti szempontokat figyelembe véve végeztük. A

fülkagyló porcos vázát infiltráló tumorok eltávolítása utáni rekonstrukció célja az esztétikai szempontokat kielégítő, az ellenoldali fülkagylóhoz mind méretében, mind alakjában hasonló fülkagyló kialakítása. A publikációban szereplő betegek adatait, és a tumorra, illetve a rekonstrukció módjára vonatkozó adatokat az I. táblázat tartalmazza. A tumor eltávolítás után kialakult szövethiány érintheti csak az egyik oldali bőrt, kialakulhat a bőrt és porcos vázát érintő, valamint áthatoló hiány is. Az egyik oldali bőrhány pótlása történhet részvastag vagy teljes vastag bőr graft transzplantációval és lebenyforgatásos bőrpótlással (13). A fülkagyló bőrének vékony szubkután zsírszöveve miatt a részvastag bőr graft használata megfelelő esztétikai eredményt adhat (13, 17). Nehezebb helyzet jön létre az ellenoldali bőrt nem, de a porcos vázát is infiltráló tumorok eltávolítása után kialakult szövethiányok pótlása esetén. Ezekben az esetekben nem ékreszekciót végzünk, hanem az ép bőrfelület megkíméljük, majd rekonstrukció során a hélix ívét porc graft beültetéssel alakítjuk ki (1–2. ábrák). Bőrpótlás céljából vastagabb szubkután zsírszövettel és így merevebb tartással rendelkező bőrlebeny használunk (1–3. ábrák). Az ellenoldali bőrfelület is infiltráló tumorok eltávolítása szintén lebenyforgatásos bőrpótlással és porc graft segítségével, valamint a hélix és anthelix ív felső-középső területét érintő tumorok esetén Vogel–Érczy-féle fülkisebbitő műtét segítségével, vagy Yuen és munkatársai által leírt redukciós fülplasztikával történik (5, 16) (3–4. ábrák).

A betegeket előzetes ambuláns kivizsgálás után vettük fel klinikánkra. A felvételt követően a betegeket részletesen tájékoztattuk a műtét szövődményi lehetőségeiről. Amennyiben a tumor csak a fülkagylót infiltrálta, a műtétet helyi érzéstelenítésben (1%-os tonogén lidocain), a prae-, illetve retroauricularis területet is infiltráló tumorok esetén a műtétet intratrachealis narkózisban végeztük. A műtét előtt berajzoltuk a kialakítandó lebenyt. Ennek során figyelembe vettük a kimetszés után létrejövő defektus nagyságát, a környező szövetek rugalmasságát. A nemzetközi leírásokban a basaliomákat 4 mm-es, a laphámrákokat 6 mm-es biztonsági zónával javasolják eltávolítani, amely műtétek során 95%-ban tumor- és recidiva mentességet értek el (1, 8, 14). Betegeinknél a hazai gyakorlatnak és leírásoknak megfelelően, basalioma esetén minimum 5 mm-es, laphámrák esetén 8 mm-es biztonsági zónával végeztük a tumor kimetszését (10).



1. ábra

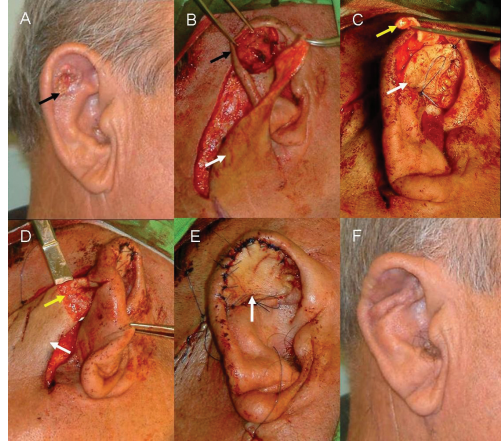
Fülkagyló hátsó felszínét és a porcos alapot is infiltráló tumorszövet eltávolítása és rekonstrukciója fülkagyló porc és retroauricularis bőrt és porcot tartalmazó lebeny segítségével (1. beteg).

(A) A képen a tumor kimetszése látható, a fehér nyíl a tumorszövetet mutatja, amely a fülkagyló porcot is infiltrálta.

(B) A képen a porc-bőr lebeny kialakítása látható, amelyet fekete nyíllal jelöltünk.

(C) A fülkagyló hátsó felszíne a lebeny bevarrás után.

(D) A beteg négy hónappal a műtét után.



2. ábra

Fülkagyló elülső felszínét és a porcos alapot is infiltráló tumorszövet eltávolítása és rekonstrukciója fülkagyló porc és retroauricularis bőrt tartalmazó lebeny segítségével (2. beteg).

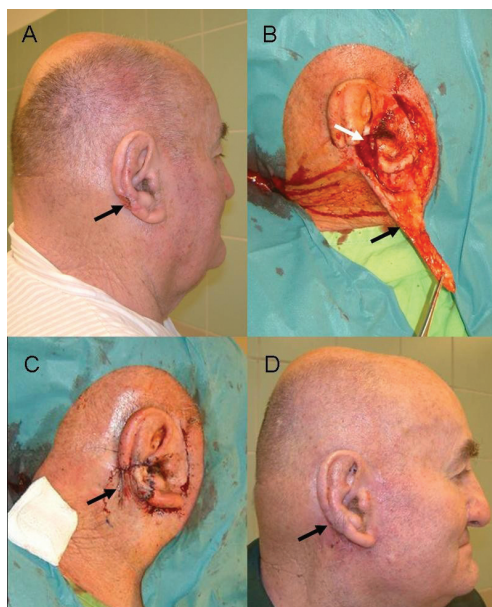
(A) A fülkagyló elülső felszínét és a fülkagyló porcot is infiltráló tumor képe. A tumorszövetet a fekete nyíl mutatja.

(B) A tumor eltávolítás utáni szövethiányt a fekete nyíl, a kialakított retroauricularis lebeny a fehér nyíl mutatja.

(C) A lebeny szituálása az elülső felszínen. A sárga nyíl a hélix ív kialakítása céljából vett porc graftot, a fehér nyíl a lebeny mutatja.

(D) A képen a lebeny modellálása látható a fülkagyló hátsó felszíne felől. Jól látható a fülkagyló hátsó felszínén ejtett metszés, melyen keresztül a lebeny a fülkagyló elülső felszínére húztuk. A fehér nyíl a lebenyre mutat, a sárga nyíl a lágyrészek közé eső deepitelizált lebenyrészt jelöli.

(E, F) A rekonstruált fülkagyló a műtét után és három hónappal később. A fehér nyíl a bevarrt lebeny mutatja.



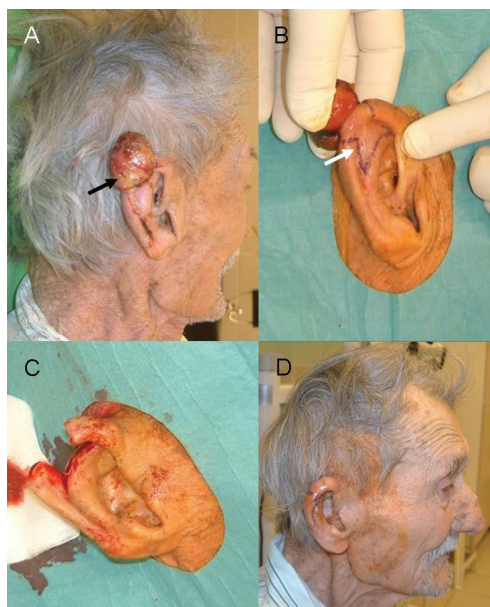
3. ábra

A fülkagyló ívét, elülső és hátsó felszínét is infiltráló tumor eltávolítása és a fülkagyló rekonstrukciója (3. beteg).

(A) A beteg műtét előtti képe. A fekete nyíl a tumort mutatja.

(B) A tumor eltávolítása utáni állapot. A fehér nyíl a kialakított praeauricularis lebenyt mutatja.

(C, D) A beteg műtét utáni és három hónappal később készült képe. A nyíl a bevarrt lebenyt mutatja.



4. ábra

A fülkagyló ívének felső harmadát infiltráló tumor eltávolítása és a fülkagyló rekonstrukciója (4. beteg).

(A) A beteg műtét előtti képe. Fekete nyíl mutatja a tumorszövetet.

(B) A Vogel–Érczy-féle fülkisebbitő műtét rajza, amelyet fehér nyíl mutat.

(C) A tumor kimetszése utáni állapot.

(D) A közvetlen posztoperatív állapot képe.

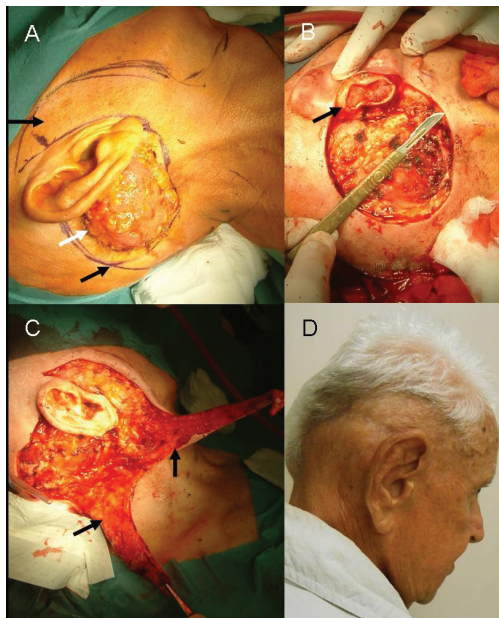
I. táblázat A betegek adatai, a tumor és a rekonstrukciós módszerek leírása

Betegek	Életkor (év)	Tumorméret (cm)	Rekonstrukció módja	Szövetteni eredmény	Porc graft méret (cm)	Szövődmény
1. beteg	73	3 × 3	Porc–bőr lebeny	cc. basocell.	2 × 2	Nem volt
2. beteg	78	2.5 × 2.5	Porc graft + lebeny	cc. basocell.	2.5 × 0.5	Nem volt
3. beteg	82	2 × 2	Porc graft + lebeny	cc. basocell.	1 × 0.5	Nem volt
4. beteg	70	4 × 4	Porc–bőr lebeny	cc. basocell.	Nem volt	Nem volt
5. beteg	67	10 × 11	Kettős lebeny	cc. planocell.	Nem volt	Lebenycsúcs nekrozis
6. beteg	81	3.5 × 4	Lebeny	cc. basocell.	Nem volt	Lebenycsúcs nekrozis
7. beteg	75	3.5 × 5	Lebeny	cc. basocell.	Nem volt	Lebenycsúcs nekrozis

EREDMÉNYEK

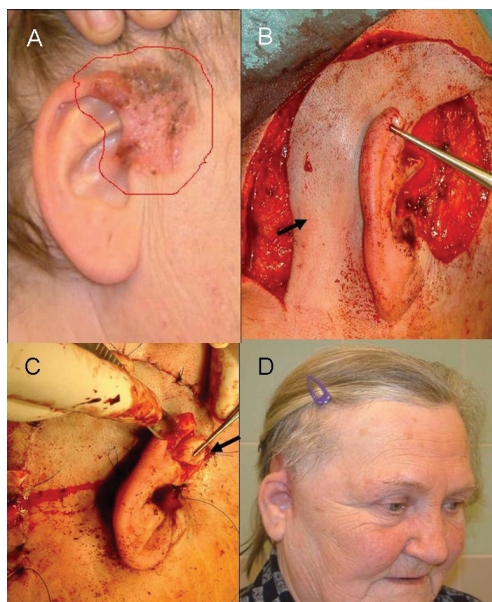
A fej és nyaki régió jó vérellátása és a lebenyek megfelelő kialakítása következtében esetinkben a sebgyógyulás megfelelő volt, csak a három beteg esetén (5., 6., 7. beteg) alakult ki kis területen necrosis a lebeny csúcsi részén, amely konzervatív kezelésre gyógyult. Az egyik oldali bőrfelszínt és a porcos alapot infiltráló tumorok esetén elkerülhető volt a kagyló minden rétegét érintő, áthatoló hiányt okozó, kiterjedt reszekció (1–2. ábrák). A rekonstrukciók során distalisan nyelvezett lebenyt, illetve lebenyeket és azonos oldali fülkagyló porc graftot használtunk (1–3. ábrák). A fülkagyló hátsó felszínét és a porcos vázat infiltráló tumor esetén segéd-metszéssel a retroauricularis területre kiterjesztett porc-bőr lebenyt használtunk (1. ábra). Az elülső felszínt és porcos alapot infiltráló tumor esetén a felpreparált retroauricularis lebenyt a fülkagyló hátsó felszínén ejtett metszéssel keresztül húztuk az elülső felszínre (2. ábra). A fülkagyló lágyrészek közé eső területet deepitelizáltuk, a deepitelizált terület elülső részét az elülső seb felszínhez, a hátsó szélét a hátsó seb felszínhez varrtuk, a hélix ívét porc

graft beültetéssel állítottuk helyre (2. ábra). Az elülső és hátsó felszínre terjedő, a hélix ív alsó harmadát infiltráló tumor esetén szintén kiváló eredményt értünk el retroauricularis lebeny és porc graft segítségével végzett rekonstrukcióval (3. ábra). A hélix ív felső ívének tumora esetén vagy a Yuen által leírt redukciós fülplasztika alkalmazásával, vagy a Vogel–Érczy-féle fülki-sebbitő műtéttel állítottuk helyre a hélix ívét (4. ábra). A fülkagyló hátsó felszínét infiltráló, nagy kiterjedésű, retroauricularis kiindulású laphámkarcinómás esetben kettős lebeny rekonstrukciót végeztünk (5. ábra). A prae- és retroauricularis lebeny segítségével a koponya és a fülkagyló hátsó felszínének bőrhányát pótoltuk (6. ábra). A fülkagyló felső harmadát és a praeauricularis területet infiltráló tumor esetén a tumor eltávolítás és a lebenyképzés után végzett ék alakú fülkagyló terület eltávolításával alakítottuk ki a hélix ívét (6. C ábra). Egy beteg esetén több helyről kiinduló basalioma miatt együlésben nyaki lebennyel végzett fül rekonstrukció, valamint homloklebennyel és orrsővényporccal végzett orr rekonstrukció is történt (7. ábra).



5. ábra

Retroauricularis kiindulású, a fülkagyló hátsó felszínét infiltráló laphámkarcinóma eltávolítása, a fülkagyló és a retroauricularis területe rekonstrukciója prae- és retroauricularis lebenyek felhasználásával (5. beteg).
 (A) A képen a tumorszövet és a prae-, és retroauricularis lebenyek kirajzolása látható. A fehér nyíl a tumort, a fekete nyilak a két lebenyt mutatják.
 (B) A tumorszövet eltávolítása utáni állapot. A fekete nyíl az eltávolított fülkagyló részlet után létrejött szövethiányt mutatja.
 (C) A lebenyek felpreparálása, melyeket a fekete nyilak jelölnek.
 (D) Hat hónappal a műtéti eltávolítás utáni állapot képe.



6. ábra

Praeauricularis kiindulású, a fülkagyló hélixét, a cavum conchae területét, a tragust infiltráló basalioma eltávolítása, a fülkagyló és a praeauricularis terület rekonstrukciója (6. beteg).

(A) A beteg műtét előtti képe. A tumort és a metszésvezetést a fekete nyíl mutatja.

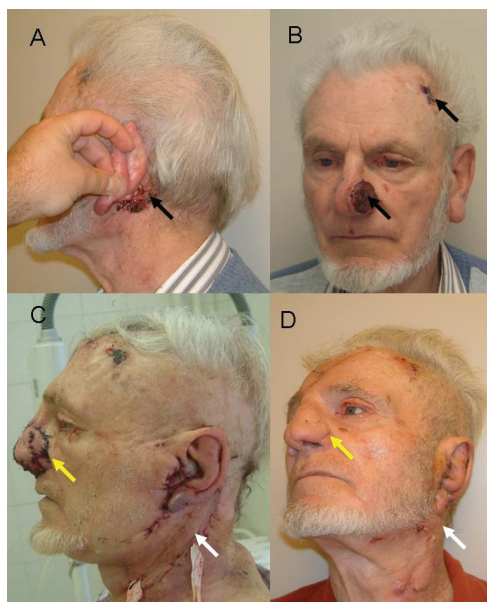
(B) A tumor kimetszése és a lebeny kialakítása, melyet a fekete nyíl mutat.

(C) A hélix ívének kialakítása a nyíllal jelölt fülkagyló rész eltávolításával.

(D) A késői posztoperatív állapot képe.

MEGBESZÉLÉS

A napnak kitett területeken gyakran alakulnak bőrtumorok, amelyek szövettani típus szerint leggyakrabban basaliomák, illetve laphámkarzinómák (3). A kiterjedés alapján infiltrálhatják az egyik oldali bőrfelszínt, a bőrt és a porcos alapot, valamint a fülkagyló mindhárom rétegét. A tumorszövet terjedhet a fülkagylóról a periauricularis területre és a fülkagyló előtti és mögötti terület tumorszöveve is infiltrálhatja a fülkagylót, ezzel növelve az



7. ábra

Multiplex basalioma eltávolítása, az orr és fülkagyló rekonstrukciója (7. beteg).

(A, B) A beteg műtét előtti képe.

A basaliomákat a fekete nyílak mutatják.

(C, D) A beteg képei három nappal és három héttel a műtét után. A sárga nyílak a homloklebennnyel rekonstruált orrhátat és orrszárnyat, a fehér nyílak a nyaki lebbennyel pótolta fülkagyló defektust mutatják.

eltávolítás után létrejött szövethiányt. Több esetben talákoztunk a porcos vázat és az ellenoldali bőrfelszínt infiltráló tumor eltávolítása után deformált, nem megfelelő méretű és alakú fülkagylóval. Az ismertetett esetek az intézetünkben kezelt betegek közül egy-egy különböző lokalizációt érintő esetben mutatják be a rekonstrukciós lehetőségeket. A rekonstrukció során leggyakrabban az érintett fülkagylóból nyert porc graftot és lokális lebenyplasztikát, valamint Vogel–Érczy-féle fülkisebítő műtétet végeztünk. A lebenyek gyógyulása zavartalan, az elért esztétikai eredmény megfelelő volt.

IRODALOM

1. Brodland D. G., Zitelli J. A.: *Surgical margins for excision of primary cutaneous squamous cell carcinoma. J. Am. Acad. Dermatol.* 1992. 27: 241-248.
2. Buecker J. W., Phelan J. T.: *Carcinoma of the external auditory canal: removal and prevention of stenosis. J. Dermatol. Surg. Oncol.* 1986. 12. (6): 598-600.
3. Chinem V. P., Miot H. A.: *Epidemiology of basal cell carcinoma. An. Bras. Dermatol.* 2011. 86: 292-305.
4. Coombs C. J., Lin F.: *Tragal reconstruction after tumor excision. Ann. Plast. Surg.* 2013. Jun 19. [Epub]
5. Érczy M., Zoltán J.: *Részletes plasztikai sebészet. Budapest, Medicina, 1958. 451-483. p.*
6. Giot J. P., Labbe D., Soubeyrand E., Pacini R., Guillou-Jamard M. R., Compere J. F., Benateau H.: *Prosthetic reconstruction of the auricle: Indications, techniques, and results. Seminars in Plastic Surgery, 2011. 25. (4): 265-272.*
7. Gumieiro E. H., Dib L. L., Jahn R. S., Santos J. F. Jr., Nannmark U., Granström G., Abrahão M.: *Bone-anchored titanium implants for auricular rehabilitation: case report and review of literature. Sao Paulo Med. J.* 2009. 127. (3): 160-165.
8. Huang C. C., Boyce S. M.: *Surgical margins of excision for basal cell carcinoma and squamous cell carcinoma. Sem. Cut. Med. Surg.* 2004. 23: 167-173.
9. Ivanics Gy.: *Eszztétikai plasztikai sebészet. Budapest, Springer Orvosi Kiadó, 2000. 177-180. p.*
10. Kunos Cs., Csozászki N., Gulyás G.: *Carcinoma basocellulare plasztikai sebészeti kezelése lokális lebenyekkel az arcon. Magyar Traumatológia Ortopédia Kézsebészet Plasztikai Sebészet.* 2009. 52: 61-67.
11. Masud D., Tzafetta K.: *The 'double headed slug flap': A simple technique to reconstruct large helical rim defects. J. Plast. Rec. Aesthet. Surg.* 2012. 65: 1410-1413.
12. Peiffer N., Kutz J. W. Jr., Myers L. L., Isaacson B., Sumer B. D., Truelson J. M., Ahn C., Roland P. S.: *Patterns of regional metastasis in advanced stage cutaneous squamous cell carcinoma of the auricle. Otolaryngol. Head Neck Surg.* 2011. 144. (1): 36-42.
13. Reddy L. V., Zide M. F.: *Reconstruction of skin cancer defects of the auricle. J. Oral Maxillofac. Surg.* 2004. 62. (12): 1457-1471.
14. Wolf D. J., Zitelli J. A.: *Surgical margins for basal cell carcinoma. Arch. Dermatol.* 1987. 123: 340-344.
15. Xiabolo Y., Haiyue J., Hongxing Z., Bo P., Lei L.: *Post-traumatic ear reconstruction using postauricular fascial flap combined with expanded skin flap. J. Plast. Rec. Aesthet. Surg.* 2011. 64: 1145-1151.
16. Yuen A., Coombs C. J.: *Reduction otoplasty: Correction of the large or asymmetric ear. Aesth. Plast. Surg.* 2006. 30: 675-678.
17. Zoltán J.: *A bőráttűtetés atlasza. Budapest, Medicina, 1984. 160-163. p.*

Dr. Szűcs Attila

Debreceni Egyetem OEC ÁOK Fül-, Orr-, Gégészeti és Fej-, Nyaksebészeti Klinika

4032 Debrecen, Nagyerdei krt. 98.

Tel.: 06 (52) 255-809

E-mail: aszucs10@hotmail.com

Nyílt lábszártörés kezelési stratégiája egy eset kapcsán

Esetbemutató

DR. MAGYAR LÁSZLÓ, DR. KÁDASI JÁNOS, DR. SZALAI ZOLTÁN,
DR. KACZOR NORBERT

Érkezett: 2014. április 8.

ÖSSZEFOGLALÁS

A szerzők Zala Megyei Kórház Traumatológiai osztályán kezelt, AO III fokban nyílt lábszártörésről számolnak be. Bemutatják az ellátás során követett kezelési elveket, amit egy előre tervezett protokoll alapján végeztek. Ezen sérülések gyógyulása hosszú időt vesz igénybe és nagy türelmet követel, mind a beteg, mind a kezelőorvos részéről. A szerzők elemzik az egy-egy műtét során végzett beavatkozásokat, kiemelve a módszerváltás és a lágyrészpótlás szerepét is, ami a sikeres végeredményhez vezetett. Kihangsúlyozzák a beteg felkészítésének fontosságát és a műtétek közötti intézeti, valamint a kórházi kezelést követően, az otthoni funkcionális kezelések jelentőségét.

Kulcsszavak: *Lábszártörés; Tibia törés; Nyílt törések; Töréskezelés; Külső rögzítők; Lemezes rögzítés;*

L. Magyar, J. Kádasi, Z. Szalai, N. Kaczor: Management strategy of open tibial fracture. Case report

The authors report about an open tibial fracture (AO Grade III.) treated at the Department of Traumatology of Zala Megyei Kórház (Zala County Hospital). They present the management principles during the treatment, which were performed by a planned protocol. The recovery of these fractures takes a long time and requires patience from both the patient and the surgeon. The authors analyze the interventions during the operations, highlight the importance of changing method and of tissue replacement, which led to successful result. The authors emphasize the importance of preparing the patient, and the significance of functional rehabilitation after the hospitalization.

Key words: *External fixators; Fracture fixation – Methods; Fracture fixation, internal – Methods; Fractures, open – Surgery; Postoperative complications; Tibial fractures – Surgery;*

BEVEZETÉS

A tibia közvetlenül a bőr alatt helyezkedik el minimális lágyrész borítással, ezért a nyílt törések közül a leggyakoribbak a lábszártörések. A törések direkt vagy indirekt erő behatására jönnek létre, gyakran multi- vagy polytrauma részeként. A nyílt lábszártörések kezelése minden esetben műtéttel történik, külső vagy a belső rögzítés is alkalmazható.

Külső rögzítés: fixateur externe (unilateralis, V forma, Ilizarov technika)

Belső rögzítés: velőűrszegezés, lemezes szintézis

A műtét kiválasztásakor figyelembe kell venni a törés típusát és a lágyrészek állapotát is. A lágyrészek állapotának nagy jelentősége van, elsősorban a hátsó rekesz izmainak, mivel ezek később a lágyrészhiányos területek fedésére felhasználhatók különböző lebenyek formájában.

Az erek sérülésénél az artéria tibialis posterior sérülése bír nagyobb jelentőséggel, mivel az artériából ered egy ascendens, illetve egy descendens nutritív artéria, amelyeknek a későbbi csontosodásnál van jelentős szerepe.

Nyílt lábszártörések leggyakoribb oka a közlekedési balesetek (gyalogos, illetve motoros), síbalesetek, ipari balesetek, magasból történő leesés stb.

Törések osztályozásának három szempontból van jelentősége: segít a kezelésben, a prognózisban, valamint a későbbi eredmények összehasonlításában.

A leggyakrabban használt törés beosztások: Gustillo-Anderson féle beosztás, AO-beosztás, valamint a Tscherné féle besorolás.

KEZELÉS

A kezelés minden esetben több lépésben történik:

1. Débridement, öblítés, nekrotikus részek eltávolítása.
2. Súlyos lágyrészsérülések esetében a sebet nyitva kezeljük, a csontot, inakat fedjük, a bőrhiányt ideiglenesen fedjük.
3. Repositio, törés stabilizálása, lágyrészek kímélete mellett fixateur externe kezelés.
4. Antibiotikum terápia (Cefalosporin, illetve Aminoglikozid, Penicillin származékok, Levofloxacin 5–7 napig).

5. Második débridement 1–2 nap múlva, amikor a további elhalt szöveteket távolítjuk el.
6. Lágyrészhiányok pótlása, helyi vagy szabad lebenyek alkalmazásával (kisebb hiány pótlása esetén helyi lebeny primeren is szóba jöhet).
7. 3–5. napon félvastag bőrplasztika (primeren nagyobb defektusok és lágyrész roncsolódások esetén nem javasolt).
8. Csontpótlás, kisebb hiány esetén spongiosus csonttal történhet a pótlás, nagyobb hiány esetén érnyeles csontpótlást alkalmazunk 4–6 héttel a törést követően.
9. Módszerváltás, a lágyrészek konzolidációját követően történhet meg a módszerváltás (de maradhat a fixateur externe kezelés végig is), ha stabilabb szintézisre van szükség, akkor kell áttérni a belső rögzítésre, ami lehet velőűrszegezés vagy minimál invazív technikával behelyezett lemez.

ESETISMERTETÉS

A 30 éves fiatal embert mentő szállította sürgősségi ambulanciánkra 2012. június 29-én a délelőtti órákban. Erdőn munkavégzés közben szenvedett balesetet, traktorral felborult, mindkét alsó végtagja a munkagép alá szorult. A bal boka bimalleolaris törését, valamint a jobb lábszár III. fokban nyílt törését szenvedte el. A jobb oldali nyílt lábszártörés sebe kifejezetten roncsolt, szennyezett volt (1. *a–b ábra*). A végtagon kielégítő keringést észleltünk, az arteria dorsalis pedis nem, a tibialis posterior tapintható volt.

Ambulancián sebfertőtlenítést végeztünk, sebkötést és ideiglenes rögzítést helyeztünk fel. Koponya, gerinc, mellkas, has, illetve felső végtagsérülést nem észleltünk. A szükséges röntgenfelvételeket elkészítettük, amelyek igazolták a már fent említett dislocált bal oldali bimalleolaris törést, valamint jobb oldalon a középső felső harmad határán lévő lábszártörést (2. *a–b ábra*), ami a Gustillo-Anderson szerinti beosztás alapján III.B. típusnak felel meg.

A sérültet azonnal műtőbe szállítottuk, ahol az előzőleg már említett séma szerinti műtéti kezelését megkezdtuk. Primer ellátás során a sebet nagy mennyiségű folyadékkal (fiziológiás só, hyperol, Betadine) átmostuk és a seben levő idegen anyagokat eltávolítottuk. A contundált, roncsolt, életképtelen lágyrészeket (bőr, subcutan, izomrészeket) kimetsztük, az avitalizált csontdarabokat eltávolítottuk. Az alapos débridement-et követően a csont rögzítését végeztük el. Fixateur externe-t helyeztünk fel, V-montage-t alkalmaztunk (3. *a-b ábra*). A lágyrészek állapota, illetve a csontdefektusok alapján úgy ítéltük meg, hogy más rögzítés nem jön szóba. A felhelyezett fixateur externe kielégítő stabilitást biztosított, ami alapul szolgálhat a további csont-, illetve lágyrész gyógyulásnak. A lágyrészeket szituáltuk, lateralisan egy női tenyérnyi, valamint antero-medialisan 14×7 cm-es bőrhiány maradt, amelyet epigarddal fedtünk. A bal boka sérülését is műtéti úton kezeltük, a külbokát karmos lemezzel, a belbokát 2 db malleolar csavarral rögzítettük. Gipszrögzítést helyeztünk fel.

A műtét előtt a sérültnél széles spektrumú antibiotikus kezelést kezdtünk (Klion+Cefazolin). A műtétet követően anaemiáját 2 E vvt-masszával rendeztük. Posztoperatív a beteg 48 órát kórházunk Intenzív osztályán töltött. A posztoperatív 3. napon, a kialakult további lágyrész necrosisok miatt, ismételt, tervezett műtétet végeztünk. További necrectomiára volt szükség, a débridement-et követően, ventro-medialisan kialakult defektus miatt a csont egy része szabaddá vált, így nélkülözhetetlen lett ennek lebennyel történő fedése.

A következő napon angiográfiát végeztünk, amely az arteria tibialis anterior occlusióját, az arteria tibialis posterior, valamint az arteria peronea jó keringését írta le. Az angiográfiát követően a harmadik tervezett műtétet is elvégeztük. A defektusra gastrocnemius izomlebenyt forgattunk el, a bőrhiányt pedig félvastag bőrrel fedtük. A dorso-lateralisan lévő lágyrészhányt egyelőre csak epigarddal fedtük. Három nap múlva, amikor egyértelművé vált a lebeny, valamint a bőr életképessége ismételt műtétet végeztünk, és a többi bőrhiányt is

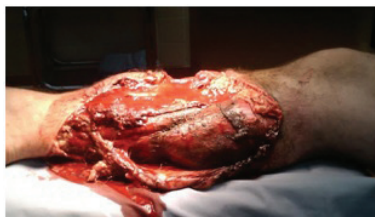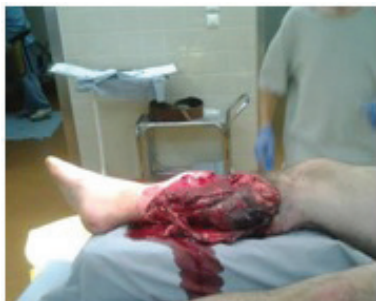félvastag bőrrel fedtük.

Osztályunkon napi rendszeres kötéscsereket végeztünk, a beteg tornáztatását, valamint segédeszköz melletti mobilizálását folytattuk a sérülést követően közel két hónapig. A lágyrészek konszolidációját követően a beteget otthonába bocsátottuk, ahol a megkezdett gyógytornakezelés tovább folytatódott, időnkénti kötéscserekre, illetve a nyársak ellenőrzésére visszarendeltük.

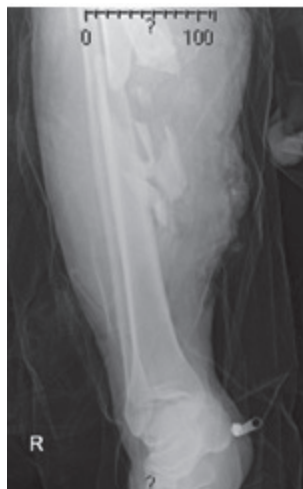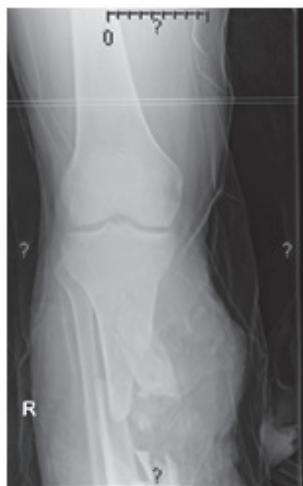Hazabocsátását követően három hét után a nyársak kilazulását észleltük. Módszerváltást nem terveztünk, mivel sem a lágyrész viszonyok, sem a csontgyógyulás ezt nem tette lehetővé. A csontdefektus, illetve az elégtelen csontgyógyulás miatt további rögzítésre volt szükség, ezért körülbelül 10 hetes rögzítés után fixateur áthelyezés mellett döntöttünk. A megkezdett otthoni gyógytorna, illetve a rendszeres ellenőrzést tovább folytattuk a következő 6 hétben, amikor ismételt fixateur nyárslazulást észleltünk, és ismételt fixateur áthelyezés történt.

A posztoperatív 22. héten a nyársak lazulása miatt ismételt műtetre kényszerültünk. További fixateur externe kezelés nem jött szóba, ezért módszerváltásra kényszerültünk és lemezes szintézis mellett döntöttünk. A műtét során a fixateur eltávolítottuk, és Liss lemezt helyeztünk be minimál invazív technikával. A műtét alatt igyekeztünk a lágyrészeket megkímélni, és a lemez rögzítéséhez 4 db DLS csavart is használtunk (4. *a-b ábra*).

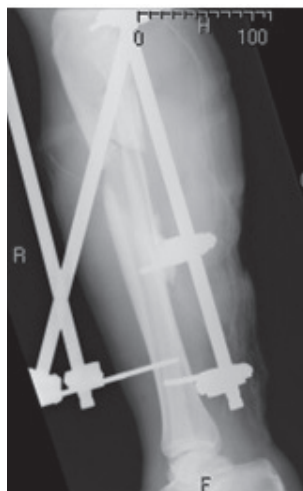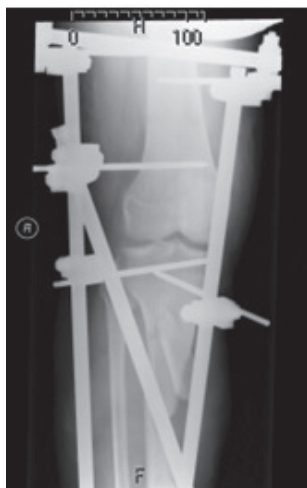Sebgyógyulást követően a mobilizálást, illetve a fokozatos terhelést is folytattuk. Rendszeres ellenőrzések és röntgenfelvételek során a csontgyógyulást, valamint a csontdefektus konszolidációját nem találtuk megfelelőnek, ezért csontpótlásra kényszerültünk. Közel fél évvel a sérülést követően végeztük el a csontpótlást. A pótláshoz fagyasztott spongiosát, valamint csípőlapátból vett saját spongiosát is használtunk. A posztoperatív képeken (5. *a-b ábra*) a behelyezett spongiosa beépülését, valamint kielégítő callusképződést észleltünk. A beteg a sérült végtagját fokozatosan terhelni kezdte, majd 8 hónappal a sérülést követően segédeszköz nélkül a saját lábán járt (6. *a-b ábra*).



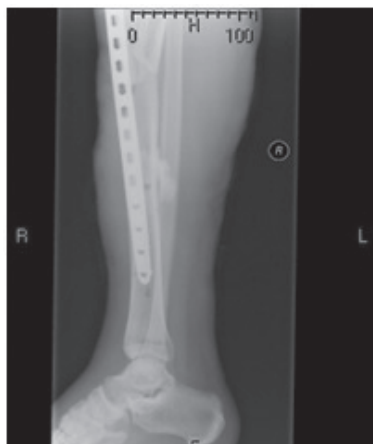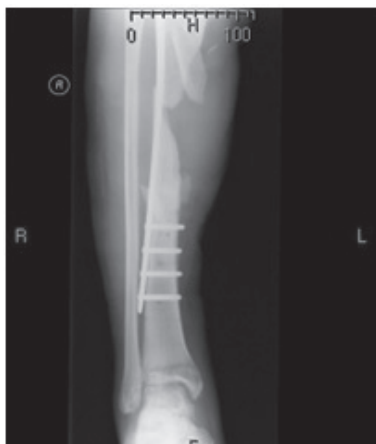1. *a-b* ábra Jobb oldali nyílt lábszártörés sebe roncsolt, szennyezett



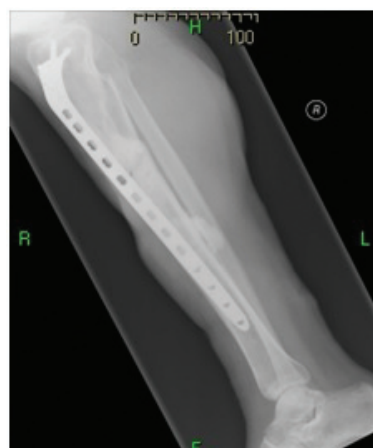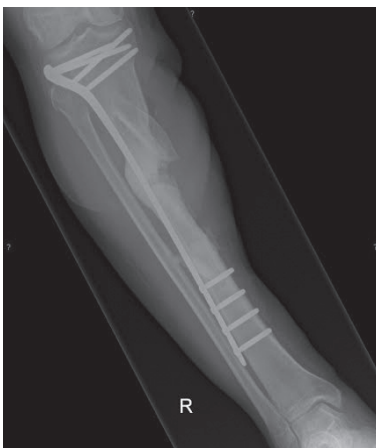2. *a-b* ábra Bal oldalon bimalleolaris törés, jobb oldalon Gustillo–Anderson szerinti beosztás alapján III.B. típusnak megfelelő lábszártörés



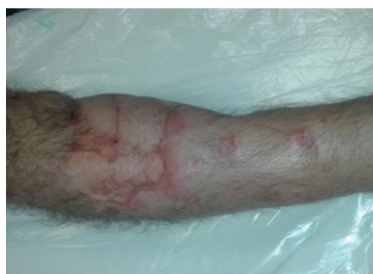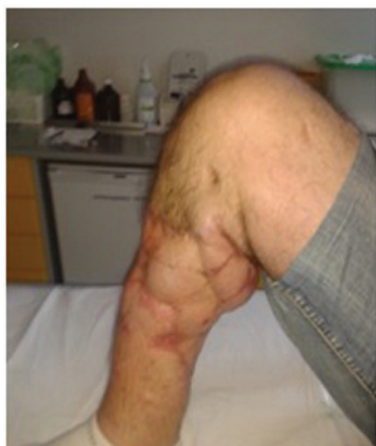3. *a-b* ábra Fixateur externe, V–montage



4. *a-b ábra* Liss lemezes rögzítés, DLS csavarozással



5. *a-b ábra* Posztoperatív röntgenfelvételek



6. *a-b ábra* Sérülés után 8 hónappal készült felvételek

MEGBESZÉLÉS

A nyílt lábszártörések kezelésében sokáig a fixateur externe volt az egyetlen elfogadott és választandó módszer. A velőűrszegek elterjedésével egyre inkább háttérbe került a külső rögzítés. Kezdetben csak az első, illetve másodfokban nyílt lábszártöréseknél használtuk a velőűrszegezést, ma már gyakran az AO III/A és a III/B nyílt lábszártöréseknél is alkalmazzuk. Az AO III/C típusú nyílt töréseknél, az ízülethez közeli, illetve az ízületre terjedő, valamint azon törések esetében, amelyek a szög bevezetési helyét érintik velőűrszegezést nem végzünk, külső rögzítést kell alkalmaznunk.

Az említett eset jó példa arra, hogy a súlyos lágyrész-sérüléssel és csontdefektussal járó nyílt lábszár-sérülések esetében is érdemes a végtag megtartása mellett dönten. A sérültet az elején tájékoztatni kell arról, hogy elhúzódó gyógyulásra és több tervezett műtetre lesz szükség a teljes gyógyulásig.

Az ilyen lágyrészdefektussal járó sérüléseknél a lágyrész pótlása a törés gyógyulásához is gyakran nélkülözhetetlen, és helyi

vagy szabad lebenyek alkalmazásával oldható meg. A lágyrész konszolidációját követően csontpótlásra is szükség lehet. Kisebb hiányok spongiosa plasztikával, nagyobb defektusok pótlására viszont érneles csont használható. A módszerváltásra általában szükség van, és ilyenkor törekedni kell a megfelelő stabil rögzítésre.

Közvetlenül a műtét után el kell kezdeni a funkcionális rehabilitációt. A rögzítés szabad mozgást enged a térdnek, illetve az ugróízületnek, ezek aktív, illetve passzív mozgását mielőbb el kell kezdeni.

A nyílt lábszártörések esetében több feladat is hárul az ellátó orvosra. Mivel ezekkel a sérülésekkel gyakran multi- vagy polytrauma részeként találkozunk, legfontosabb feladat a beteg életének megmentése, ezt követően a sérült végtag megmentése, a törésgyógyulás biztosítása, valamint a fertőzés megelőzése. Súlyos végtagsérüléseket követően a megmentett végtag gyakran kozmetikailag kívánni valót hagy maga után, ettől függetlenül azonban minden esetben törekedni kell, hogy egy jól használható és terhelhető végtagot kapjunk.

IRODALOM

1. Blachut P. A., Meek R. N., O'Brien P. J.: External fixation and delayed intramedullary nailing of open fractures of the tibial shaft. A sequential protocol. *J. Bone Joint Surg. Am.* 1990. 72-A. (5): 729–735.
2. Bosse M. J., MacKenzie E. J., Kellam J. F., Burgess A. R., Webb L. X., Swiontkowski M. F., Sanders R. W., Jones A. L., McAndrew M. P., Patterson B. M., McCarthy M. L., Trivison T. G., Castillo R. C.: An analysis of outcomes of reconstruction or amputation after leg-threatening injuries. *N. Engl. J. Med.* 2002. 347. (24): 1924–1931.
3. Dendrinos G. K., Kontos S., Lyritsis E.: Use of the Ilizarov technique for treatment of non-union of the tibia associated with infection. *J. Bone Joint Surg. Am.* 1995. 77-A. (6): 835–846.
4. Gustilo R. B., Mendoza R. M., Williams D. N.: Problems in the management of type III (severe) open fractures: a new classification of type III open fractures. *J. Trauma*, 1984. 24. (8): 742–746.
5. Gustilo R. B., Anderson J. T.: Prevention of infection in the treatment of one thousand and twenty-five open fractures of long bones: retrospective and prospective analyses. *J. Bone Joint Surg. Am.* 1976. 58-A. (4): 453–458.
6. Hakimi M., Hollander D., Kraemer M. S., Azvedo C., Windolf J.: Management of soft tissue injury in III B open tibial fractures: are local muscle flaps still up-to-date? *Zentralbl. Chir.* 2002. 127. (8): 694–699.
7. Henley M. B., Chapman J. R., Agel J.: Treatment of type II and IIIA open fractures of tibial shaft: a prospective comparison of unreamed interlocking intramedullary nails and half-pin external fixators. *J. Orthop. Trauma*, 1998. 12: 1–7.
8. Kádas I., Fröhlich P.: A fixateur szerkezetek statikája és annak hatása a törésgyógyulásra. In: *Fixateur externe. Főszerk. Fekete Gy. Budapest, OTRI*, 1993. 17–23. p.
9. Kádas I., Magyarai Z., Salacz T., Gyárfás F.: Nyílt lábszártörések ellátása. In: *Fixateur externe. Főszerk. Fekete Gy. Budapest, OTRI*, 1993. 77–82. p.
10. Magyarai Z., Kádas I., Salacz T.: Lábszártörések kezelése fixateur externe és thermoplasticus sín alkalmazásával. *Magyar Traumatológia Ortopédia Kézsebészet Plasztikai Sebészet*, 1992. 35. (1): 55–60.
11. Okike K., Bhattacharyya T.: Trends in the management of open fractures. A critical analysis. *J. Bone Joint Surg. Am.* 2006. 88. (12): 2739–2748.
12. Tornetta P. 3rd, Bergman M., Watnik N., Berkowitz G., Steuer J.: Treatment of grade-IIIb open tibial fractures. A prospective randomised comparison of external fixation and non-reamed locked nailing. *J. Bone Joint Surg. Br.* 1994. 76. (1): 13–19.
13. Wiegand N., Nyárády J.: Taktikánk változása a lábszártörések ellátásában. *Magyar Traumatológia Ortopédia Kézsebészet Plasztikai Sebészet*, 1998. 41: 331–337.
14. Wiegand N., Naumov I., Nyárády J.: Nyílt és nagy lágyrészttraumával járó zárt lábszártörések ellátása felfűrés nélküli velőúrszeggel. *Magyar Traumatológia Ortopédia Kézsebészet Plasztikai Sebészet*, 1999. 42. (1): 76–79.

Dr. Magyar László

Zala Megyei Kórház, Traumatológiai

Osztály

8900 Zalaegerszeg, Zrínyi M. u. 1.

Atípusos femurtörés

DR. CSONKA ÁKOS¹, DR. GÁRGYÁN ISTVÁN¹, DR. DORÓ PÉTER²,
DR. VARGA ENDRE¹

Érkezett: 2014. május 7.

ÖSSZEFOGLALÁS

Az atípusos femurtörés jól definiált entitás, de mechanizmusa sokszor nem egyértelmű. Előfordulása ritka, a femurtörések 1–2%-a tartozik ebbe a csoportba. Kialakulását elsősorban a hosszantartó biszfoszfonát kezeléssel hozzák összefüggésbe, de kiváltó tényezőként szerepelhetnek más kóroki tényezők is (diabetes, rheumatoid arthritis, D-vitamin hiány, krónikus veseelégtelenség, elhúzódozó szteroid terápia).

Kulcsszavak: *Biszfoszfonát kezelés; Femur törés; Gyógyszer mellékhatás; Osteoporosis; Stressztörés;*

Á. Csonka, I. Gárgyán, P. Doró, E. Varga: Atypical femoral fracture

Atypical femoral fracture is a well-defined entity, but the mechanism is often unclear. Prevalence is rare, 1–2% of the femoral fractures belongs to this group. The development of an atypical fracture is associated with long-term bisphosphonate therapy, but other contributory diseases can act as etiological factors (diabetes, rheumatoid arthritis, vitamin D deficiency, chronic renal failure, prolonged steroid therapy).

Keywords: *Diphosphonates – Adverse effects;
Drug-related side effects and adverse reactions – Epidemiology;
Femoral fractures – Therapy; Fractures, stress – Etiology;
Osteoporosis – Complications/Drug therapy;*

BEVEZETÉS

Az osteoporosis világszerte több százmillió embert sújt. Hazánkban a lakosság 9 százaléka érintett (10). Kezelésében és a törések megelőzésében az elmúlt években elsődlegesen a biszfoszfonát tartalmú készítményeket részesítették előnyben (7, 10). A biszfoszfonát alkalmazásának indikációs köréhez nem csupán a postmenopausalis osteoporosis, hanem a Paget-kór, a hosszantartó szteroid terápia indukálta osteoporosis, a különböző okokból kialakuló hypercalcaemia és a csontmetastasisok is tartoznak (4, 16). A biszfoszfonátok gátolják az osteoclast sejtek működését, azok apoptosist indukálják, valamint lassítják a csontszövet metabolizmusát. Fokozzák a csont rigiditását és a mátrix kollagén „öregedését” (6). Számos tanulmány készült a biszfoszfonátok hatására létrejövő úgynevezett „atípusos” femurtörésről (1, 8, 17), azonban a hazai szakirodalomban ezek kezeléséről csak nagyon kevés közlemény jelent meg (19). Az atípusos törések kialakulásában az elhúzódo biszfoszfonát terápia mellett oki tényezőként szerepelhetnek még: diabetes, rheumatoid arthritis, D-vitamin hiány, krónikus veseelégtelenség, elhúzódo szteroid terápia is (15). A törés létrejöttét megelőzően a betegek prodromális combfájdalomról tehetnek említést, ami a vizsgáló orvos számára alarmírozó tünetet kell, hogy jelentsen. Az ekkor készült röntgenfelvételen inkomplett törés esetén lateralisán radiolucens sáv jelenik meg, illetve a corticalis állományban microfracturák láthatóak. Az atípusos femurtörések előfordulása ritka, a femurtörések 1–2%-át teszik ki (11, 12). Jellemzője, hogy trauma nélkül, vagy minor traumára haránt vagy rövid ferde lefutású, egyszerű törés alakul ki és medialisán jellegzetes csipkeképződés látható. Lokalizációjukat tekintve a trochanter minor alatti régióban jönnek létre, vagy a diaphysis területén. Az általános radiológiai jellemzők közé tartozik a lateralis cortex periosteum vastagodása, illetve a femurcortex generalizált vastagodása. A radiológiai jelek gyakran kétoldali megjelenésűek (20). Ezért nélkülözhetetlen mindkét femurról röntgenfelvételt készíteni.

ANYAG ÉS MÓDSZER

Klinikánkon prospektív vizsgálat folyik az atípusos femurtörések felismerése, megelőzése, gyógyszeres és műtéti kezelése szempontjából. 2013-ban 5 beteget kezeltünk. Négy betegnél hosszantartó biszfoszfonát kezelés, egy esetben pedig rheumatoid arthritis és 5 éven túli szteroid terápia szerepelt az anamnézisben. A diagnózis felállításához nélkülözhetetlenek az anamnesztikus adatok (időszakos combfájdalom, gyógyszeresedés, komorbiditás), illetve a röntgenfelvételeken látható patognosztikus jelek (generalizált cortex vastagodás, lateralis radiolucens sáv, microfracturák, periostealis stresszreakció, medialis csipkeképződés).

MEGFIGYELÉSEK

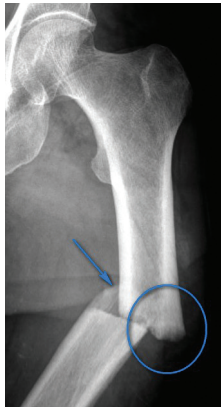
Klinikánkon 2013. január 1-től 2013. december 31-ig terjedő időszakban 76 beteget láttunk el AO32.A3 femurtörés miatt, akik közül 4 esetben fordult elő atípusos törés. Ez 5,2 százalékot jelent az összes femurtörés számához viszonyítva. Egy esetben az elkészült röntgenfelvételen típusos jeleket észleltük, de komplett törés nem jött létre. Gyógyszerváltás történt, amelynek hatására a beteg panaszai szűntek, illetve a radiológiai elváltozások regredáltak. Három esetben velőúrszegezést, egy esetben pedig szögstabil lemezes rögzítést alkalmaztunk. A műtétek után posztoperatív röntgenfelvételek készültek az operált oldalról és az ellenoldalról egyaránt. A műtéteket követő 6, 12, és 16. héten kontroll röntgenfelvételek készültek. Szeptikus szövődményünk nem volt. A 16. héten a törések teljes átépülését láttuk. Fél éves kontrollon betegeink panaszmentesek, végtagjukat teljes funkcióval használják.

ESETISMERTETÉS

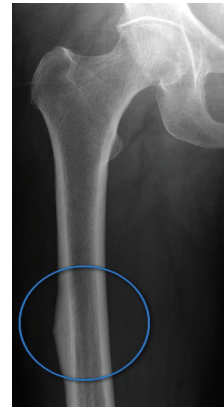
71 éves nőbeteg, minor traumára szenvedte el bal oldali femur haránt diaphysis törését. A primer röntgenfelvételeken atípusos femurtörésre jellemző radiológiai jelek ábrázolódtak: haránt törés, megvastagodott cortex, medialisán csipkeképződés (1. ábra). Anamnéziséből kiemelendő a postmenopausalis osteoporosis miatt alkalmazott hosszantartó

biszfosfonát terápia. Több mint 10 évig alendronate-ot szedett. Gyors előkészítés után, sürgősséggel felfúrásos velőűrszegezést végeztünk. A posztoperatív időszak zavartalanul telt. Fájdalomcsillapítás mellett, gyógytornász irányításával korai mobilizáció történt. A műtétet követően mindkét femurról röntgenfelvételek készültek, amelyeken az ellenoldali femuron is az atípusos femurtörést megelőző jellemző eltéréseket láttunk: megvastagodott cortex a diaphysis területén, microfractura, periostealis stresszreakció (2. *ábra*). Az American Society for Bone and Mineral Research (ASBMR) ajánlása alapján (3), a gyógyszeres terápia megváltoztatása mellett döntöttünk. Kalcium és D-vitamin szupplementáció mellett a korábban alkalmazott alendronate terápiát azonnal felfüggesztettük, és teriparatide hatóanyagú készítménnyel cseréltük fel. A beteg panaszmentes volt, végtagját teljes testsúllyal

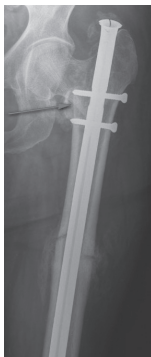terhelve, segédeszközzel közlekedett. A 6. héten készült röntgenfelvételen a törés jó ütemű gyógyulását láttuk, valamint szövődményként a lateralis combnyak varus állású törését (3. *ábra*). A beteget ismételt trauma nem érte, így törését a primer műtét során létrejött microfracturának tulajdonítjuk. A szakirodalomban már régóta ismert tény, hogy femur velőűrszegezés során fellépő stressz fokozódás szövődményeként combnyaktörés alakulhat ki (3, 9). Reoperációt végeztünk, amelynek során a korábban behelyezett velőűrszeget eltávolítottuk, a lateralis combnyaktörést reponálva a törést hosszú Gamma3 szeggel stabilizáltuk. A reoperációt követő 6. héten készült röntgenfelvételen mindkét törés jó átépülését láttuk (4. *ábra*). A beteg jelenleg is panaszmentes, segédeszköz nélkül, operált végtagját teljes testsúllyal terhelve, fájdalomtalanul, sántítás nélkül közlekedik.



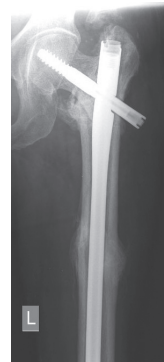1. *ábra* Medialis csipkeképződés, megvastagodott cortex



2. *ábra* Ellenoldali femur felvétel – megvastagodott lateralis cortex, microfractura, lateralis radiolucens sáv



3. *ábra* 6 hetes kontrollfelvétel – szövődményként lateralis combnyaktörés igazolódott

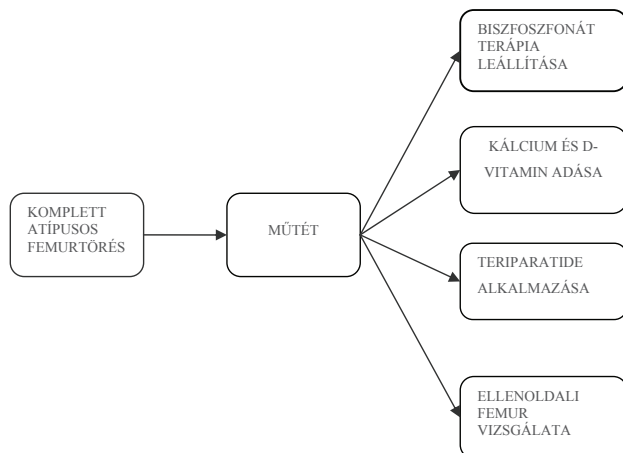


4. *ábra* 12 hetes kontrollfelvétel – a reoperációt követően jó átépülés látható

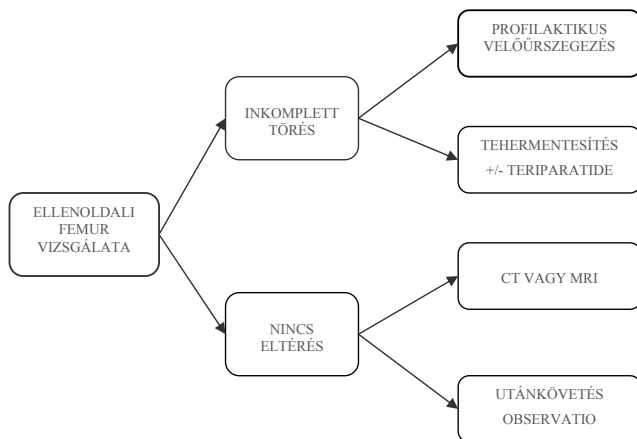
MEGBESZÉLÉS

A tartós biszfoszfonát kezelés növelheti az atípusos femurtörés gyakoriságát. A betegek panaszai alapján, főleg időszakos combfájdalom esetén, gondolni kell inkomplett törés lehetőségére. Kéttirányú röntgenfelvételeket kell készíteni mindkét combcsontról. Bizonytalan esetben CT vagy ritkábban MRI végzése szükséges (14). Pozitív esetben a biszfoszfonát terápia leállítása (drug holiday), a törés kockázat mérlegelése után gyógyszerkezelés jön szóba. Ezen esetekben az elsődlegesen választandó a teriparatid hatóanyagú készítmény. A biszfoszfonát tartalmú készítmények antiporotikus hatásossága mai ismereteink szerint 4–5 évi szedést követően jelentősen csökken, ezért az utóbbi években ez okból is javasolják a szer felfüggesztését vagy terápiaaváltást (21). Fontos a kalcium és D-vitamin raktárak feltöltése is. Az érintett végtag teljes vagy részleges tehermentesítése szükséges segédeszközzel. A beteget rendszeresen kontrollálni kell, és amennyiben panaszai fokozódnak, illetve a radiológiai jelek progrediálnak, preventív stabilizálás javasolt (13). A kezelési protokollt az American Society for Bone and Mineral Research (2, 18) alapján az 5–6. ábrák szemléltetik. Gyakorlatunkban törés esetén felfúrásos reteszelt velőűrszegezés az elsődlegesen választandó műtéti eljárás. Amennyiben ez nem kivitelezhető valamilyen okból (periprotetikus törés, anatómiai malformáció)

szögstabil lemezes osteosynthesist alkalmazunk. A kis esetszám miatt statisztikai elemzéseket nem tudtunk végezni, de az eredményeink alapján úgy tűnik, hogy a kialakult törések stabil rögzítésével gyors törésgyógyulást tudtunk elérni, bár az irodalmi adatok alapján a törésgyógyulás elhúzódó is lehet (1). Az ellenoldali combcsonton jelentkező radiológiai jelek észlelése után, az osteoporosis gyógyszeres kezelésének megváltoztatásával újabb törés kialakulását nem észleltük, így preventív operatív stabilizációra nem került sor. *Egol* és munkatársai (5) által közölt tanulmány alapján az inkomplett törések esetén a preventív velőűrszegezés javasolt. 37 beteg 43 inkomplett femurtörését kezelték operatív és konzervatív módon. A műtéti rögzítés után a betegek 100 százaléka radiológiailag gyógyult, és 81 százalékuk vált fájdalommentessé. Ugyanakkor a konzervatív módon kezelt betegek 64 százalékánál érték el fájdalommentességet, de csak 18 százalékuk gyógyult meg radiológiailag is 11 hónap alatt. Az eddigi kisszámú retrospektív tanulmány szerint a biszfoszfonát indukálta inkomplett femurtörés esetén az operatív kezelés jobb funkcionális és radiológiai eredményt mutat, mint a nonoperatív kezelés. Az atípusos femurtörések ritka előfordulása miatt szeretnénk felhívni a figyelmet a hosszantartó biszfoszfonát kezelés indukálta törésekre. Bizonytalan combtáji fájdalom, illetve az anamnézis alapján gondoljunk ezen ritka törések lehetőségére.



5. ábra ASBMR ajánlás komplett atípusos femurtörés kezeléséhez



6. ábra ASBMR ajánlás az atípusos femurtörést elszenvedett betegek ellenoldali végtagjának kezeléséhez

1. Atik O. S., Oztürk A. M., Kunat C., Cetinkaya M., Kaptan Y.: Do atypical femoral fractures in patients with prolonged alendronate treatment heal? *Eklemler Hastalıkları Cerrahisi*. 2014. 25. (1): 52-55.
2. Borrelli J., Lane J., Bukata S., Egol K. A., Takemoto R., Slobogean G., Morshed S.: Atypical femur fractures. *J. Orthop. Trauma*. 2014. 28. (suppl. 1): S36-S42.
3. Christie J., Court-Brown C.: Femoral neck fracture during closed medullary nailing: brief report. *J. Bone Joint Surg. Br*. 1988. 70-B. (4): 670.
4. Devogelaer J. P.: Modern therapy for Paget's disease of bone: focus on bisphosphonates. *Treat. Endocrinol*. 2002. 1. (4): 241-257.
5. Egol K. A., Park J. H., Prenskey C., Rosenberg Z. S., Peck V., Tejwani N. C.: Surgical treatment improves clinical and functional outcomes for patients who sustain incomplete bisphosphonate-related femur fractures. *J. Orthop. Trauma*. 2013. 27: 331-335.
6. Falkenberg M. P.: Atypical femoral fractures: a complication of prolonged bisphosphonate therapy? *Med. J. Aust*. 2011. 194. (2): 102-103.
7. Fehérvári M., Krepuska M., Csobay-Novák C., Lakatos P., Oláh Z., Acsády G., Szeberin Z.: A csontritkulás előfordulásának vizsgálata perifériás verőérbetegekben. *Orv. Hetil.* 2013. 154. (10): 369-375.
8. Hayashi K., Aono M., Shintani K., Kazuki K.: Bisphosphonate-related atypical femoral fracture with bone metastasis of breast cancer: Case report and review. *Anticancer Res*. 2014. 34. (3): 1245-1249.
9. Khan F. A., Ikram M. A., Badr A. A., al-Khawashki H.: Femoral neck fracture: a complication of femoral nailing. *Injury*. 1995. 26. (5): 319-321.
10. Lakatos P.: Az osteoporosis gyógyszeres kezelése. *Orv. Hetil.* 2011. 152. (33): 1320-1326.
11. Lenart B. A., Neviáser A. S., Lyman S., Chang C. C., Edobor-Osula F., Steele B., van der Meulen M. C., Lorich D. G., Lane J. M.: Association of low-energy femoral fractures with prolonged bisphosphonate use: a case control study. *Osteoporos. Int*. 2009. 20. (8): 1353-1362.
12. Neviáser A. S., Lane J. M., Lenart B. A., Edobor-Osula F., Lorich D. G.: Low-energy femoral shaft fractures associated with alendronate use. *J Orthop. Trauma*. 2008. 22. (5): 346-350.
13. Oh C. W., Oh J. K., Park K. C., Kim J. W., Yoon Y. C.: Prophylactic nailing of incomplete atypical femoral fractures. *Scientific World Journal*. 2013. 2013:450148.
14. Probst S., Rakheja R., Stern J.: Atypical bisphosphonate-associated subtrochanteric and femoral shaft stress fractures: diagnostic features on bone scan. *Clin. Nucl. Med*. 2013. 38. (5): 397-399.
15. Reid D. M., Devogelaer J. P., Saag K., Roux C., Lau C. S., Reginster J. Y., Papanastasiou P., Ferreira A., Hartl F., Fashola T., Mesenbrink P., Sambrook P. N., HORIZON investigators: Zoledronic acid and risedronate in the prevention and treatment of glucocorticoid-induced osteoporosis (HORIZON): a multicentre, double-blind, double-dummy, randomised controlled trial. *Lancet*. 2009. 373. (9671): 1253-1263.
16. Rejnmark L., Mosekilde L.: New and emerging antiresorptive treatments in osteoporosis. *Curr. Drug Saf*. 2011. 6. (2): 75-88.
17. Rosenthal Y., Arami A., Kosashvili Y., Cohen N., Sidon E., Velkes S.: Atypical fractures of the femur related to prolonged treatment with bisphosphonates for osteoporosis. *Isr. Med. Assoc. J*. 2014. 16. (2): 78-82.
18. Shane E., Burr D., Ebeling P. R., Abrahamsen B., Adler R. A., Brown T. D., Cheung A. M. et al: Atypical subtrochanteric and diaphyseal femoral fractures: report of a task force of the American Society for Bone and Mineral Research. *J. Bone Miner. Res*. 2010. 25. (11): 2267-2294.
19. Szövérfi Zs., Farkas G., Lazáry Á.: Hosszú távú biszfoszfonátkezelés alatt jelentkező atípusos femurtörés: mellékhatás vagy véletlen egybeesés? *LAM KID*. 2012. 2. (1): 23-29.
20. Velasco S., Kim S., Bleakney R., Jamal S. A.: The clinical characteristics of patients with hip fractures in typical locations and atypical femoral fractures. *Arch. Osteoporos*. 2014. 9. (1): 171.
21. Watts N. B., Diab D. L.: Long-term use of bisphosphonates in osteoporosis. *J. Clin. Endocrinol. Metab*. 2010. 95. (4): 1555-1565.

Dr. Csonka Ákos

Szegedi Tudományegyetem, Traumatológiai Klinika

6725 Szeged, Semmelweis u. 6.

Legg–Calvè–Perthes kór középkori leleten

DR. JÓZSA LÁSZLÓ¹, DR. PAP ILDIKÓ²

Érkezett: 2013. május 10.

ÖSSZEFOGLALÁS

Középkori temetőben fellelt 21–40 éves kora között elhunyt férfi vázmaradványain Legg–Calvè–Perthes kór gyógyulása utáni combfej, combnyak és acetabulum elváltozást állapítottak meg. Részletesen elemzik a morfológiai és radiológiai tüneteket, és táblázatban foglalják össze az ásatag anyagon elvégezhető elkülönítő kórisme adatait.

Kulcsszavak: *Acetabulum; Combfej; Femur fej; Legg–Calvè–Perthes kór; Orvostörténet;*

I. Józsa, I. Pap: Legg–Calvè–Perthes disease

Legg–Calvè–Perthes disease (osteochondrosis of the femoral head), affects the left femur and the coxa, it has been recognized in archaeological material. The skeleton of a 21–40 year old male was in grave of the Hungarian cemetery at Tiszafüred and dated to the tenth century AD. The authors discuss the differential diagnosis of Legg–Calvè–Perthes disease versus slipped capital femoral epiphysis, and unilateral and bilateral osteochondroses of the femoral head in archaeological material.

Key words: *Femur head – Pathology/Radiography; Hip joint – Pathology/Radiography; History, medieval; Legg–Calvè–Perthes disease – History; Paleopathology; Pelvis – Pathology/Radiography;*

BEVEZETÉS

A Legg–Calvè–Perthes kór (szinonimák: osteochondritis deformans juvenilis coxae, necrosis aseptica capitis femoris, necrosis avascularis juvenilis capitis femoris, osteoarthritis coxae), ritka megbetegedés (5). A kórképet egymástól függetlenül 1910-ben az USA-ban Legg, Franciaországban Calvè, Németországban Perthes írta le. Ezt megelőzően egy évvel Waldenström ismertette a röntgentüneteket, de nem ismerte fel a kórkép önálló entitását, hanem tuberkulotikus eredetű csonteltérésnek gondolta. Ásatag anyagról egyetlen átfogó beszámolót találtam (8), amely szerint anyagukban 1 : 13000 (0,13/100000) volt az előfordulási gyakoriság. Napjainkban is meglehetősen ritka elváltozás, Kelsey és munkatársai (7) az USA több tagállamában igen nagy beteganyagon végzett vizsgálatai szerint előfordulási gyakorisága területenként változik. Amíg Connecticut Államban huszonöt éven aluliak között 3,41/100000, addig Új Mexikóban mindössze 0,71/100000 gyakoriságú. Az összes eset 54,7–76,9%-a fiúkon jelentkezik. A nemek közötti gyakoriságban is eltérést találtak az eltérő földrajzi (éghajlati) területeken, Coloradoban 1,21/1, Texasban 3,33/1 a fiú/leány arány. A betegség fiúkon 7–15, lányokon 8–15 éves kor között a gyakoribb, de 1–20 év korban bármikor előfordulhat. A fiatalkori steril csontnecrosis gyakorta társul hormonális zavarhoz, legtöbbször dystrophia adiposogenitalishoz. Az elváltozást a (rendszerint féloldali) combfej subchondralis területén kialakuló steril csontnecrosis jellemzi. Szövettanilag kezdetben csontnecrosis, majd a fejben sarjszövet képződik, amely az epiphysis vonalon áttörve a metaphysisre is áterjed (13). Később a combfejben porc és csontszövet, az epiphysis porcban degeneratio és porcszövettel körülvett osteoid szövet képződik (9). Ferguson (2), valamint Inoue és munkatársai (4) patológiai megfigyelései bizonyították,

hogy a Legg–Calvè–Perthes kór szövettani elváltozásai igen hasonlóak (ha nem azonosak) a felnőttkori asepticus combfejnecrosisával. A folyamat évek alatt spontán „gyógyul”, a combfej és nyak deformitását hagyva maga után. Nemcsak a combfejben, hanem a nyakban (10), valamint az acetabulumban (1, 12) is kóros eltérések alakulnak ki.

A napjainkban sem gyakori kórkép a régmúltban talán extrém ritkaságnak számított, ugyanis a paleopatológiai irodalomban mindössze hat eset leírása szerepel, Ortner és Putschar két (8), Nevelös, Herrerin és munkatársa egy-egy (3), Smrc̣ka és munkatársai (11), két észlelésükről számoltak be. Tudomásunk szerint hazánkban őskortani leletet még nem ismertettek, bár a saját esetünkön kívül egy még közöletlen esetről (amelyet konzíliumba kaptunk) is van tudomásunk.

ESETISMERTETÉS

Régészeti adatok

A Tiszafüred Nagykender-földek területén feltárt X. századi temetőben (leltári szám: 70.5.36) eltemetett 21–40 éves kora között elhunyt férfi hiányos, töredezett vázmaradványai. A sacrumot, csípőlapátokat, 2 tibiát, a jobb femurt (teljes), a bal femurt (töredékes), 7 nyaki, 12 háti, 4 ágyéki csigolyákat vizsgáltuk.

Vizsgálati módszerek

A kóros combcsont-részleten a nyak hosszát, kerületét, legnagyobb vastagságát, valamint a combfej mindhárom átmérőjét $\pm 1,0$ mm pontossággal meghatároztuk, megmértük a combnyakszöveget. A kapott értékeket ásatásokból származó 166 pár combcsont adataival (6) hasonlítottuk össze (I. táblázat). A fej és vápa felületét sztereomikroszkóppal (Carl Zeiss Jena) tekintettük át. A töredékes combcsontról AP irányú röntgenfelvételt készítettünk.

I. táblázat A femur proximalis végének méretei (mm) ásatag anyagban és esetünkben

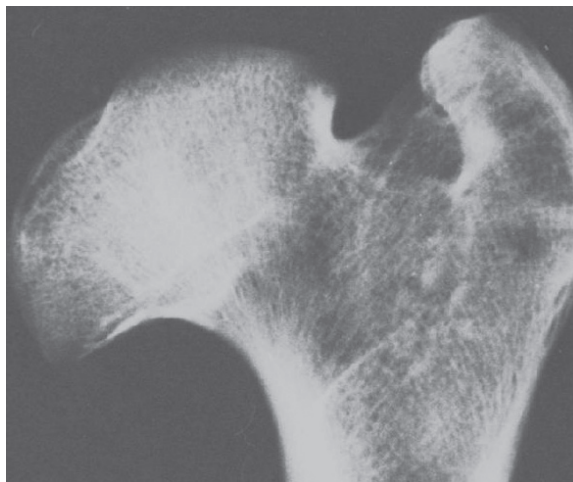
	Ásatag nő (n=93)	Ásatag férfi (n=73)	Esetünk
Combnyak hossza	20,36 ± 2,0	22,81 ± 1,96	13,0 *
Combnyak max. vastagsága	29,69 ± 2,46	35,62 ± 2,79	30,0 *
Combnyak kerülete	88,63 ± 5,24	107,68 ± 5,47	148 *
Combfej cranio-caud átmérő	45,54 ± 1,74	48,23 ± 1,84	40,0 *
Combfej medio-lateralis átmérő	44,12 ± 1,33	47,08 ± 1,76	30,0 *
Combfej dorso-ventralis átmérő	43,06 ± 2,04	46,19 ± 2,23	37,8 *
Collo-diaphysealis szög (fok)	121,60 ± 3,52	122,59 ± 2,77	95 *

* Szignifikáns, $p > 0,001$ eltérés az ásatag (férfi) femurok proximalis végei értékeihez képest

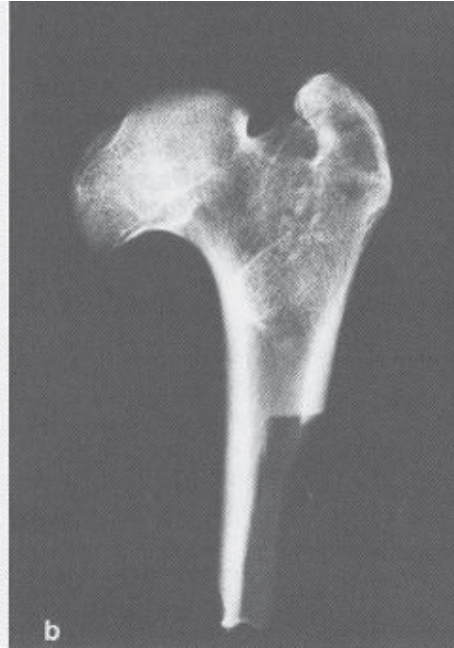
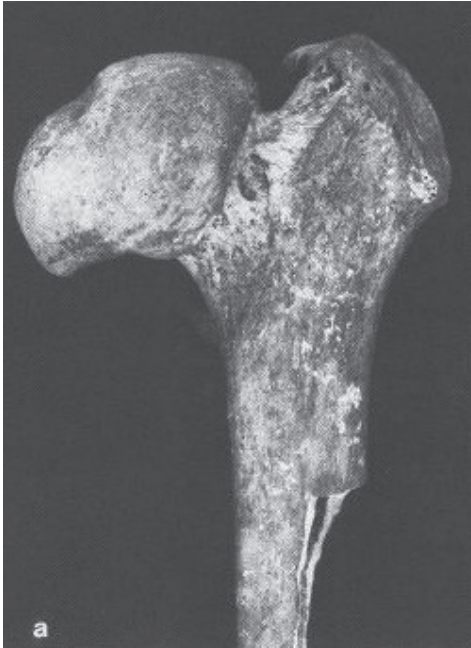Makroszkópos és röntgenlelet

A combfej és nyak erősen deformált. A nyak alig több mint fele olyan hosszú, mint a kontrolloké, vastagsága viszont alig különbözik azoktól. A nyak deformálódását mutatja, hogy a kerülete jóval nagyobb, mint a kontroll eseteké. A combfej mindhárom átmérője szignifikánsan csökkent, a combnyak varus állású, a collo-diaphysealis szög 95° (I. táblázat). Maga a fej deformált, gömb alakja helyett kalapos gombához hasonlít (1. ábra), medialis irányban megnyúlt és lelapult. A nagytomporsúcsa 14 mm-rel magasabban helyezkedik el, mint a combfej proximalis széle (2. a ábra). A

ligamentum teres femoris tapadásának környékén a felszín egyenetlen, ezen a területen hiányozhatott a porcboríték, a röntgenfelvételen a felszínközeli részen csík-szerű kondenzáció látszik. Az Adams-ív mentén a csontstruktúra sclerotikus (2. b ábra). Az ízületi vápa sekély, mérsékelten deformált, peremén vaskos csontfelrakódás látszik. A vápa területének körülbelül 30–35%-án a porcboríték hiányzik (3. ábra). A sztereomikroszkópos képen tömör, vaskos gerendázat figyelhető meg a vápa porchiányos részén (4. ábra). A háti és ágyéki csigolyákon spondylarthrosist, a tibiák medialis condylusán arthrosist figyeltünk meg.



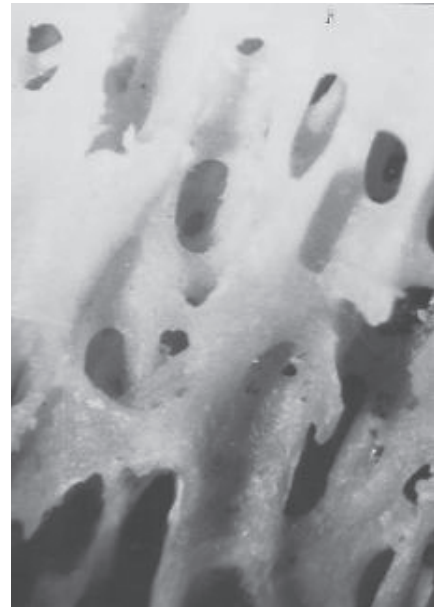1. ábra A femurfej kinagyított (3×) röntgenképe



2. a-b ábra A Legg–Calvè–Perthes kóros femur makroszkópos és röntgenképe



3. ábra A lapos, kiszélesedett acetabulum



4. ábra Az acetabulum fenekének csontszerkezete. Sztereomikroszkópos felvétel 20× nagyítás

MEGBESZÉLÉS

A kortárs ortopédiában a Legg–Calvè–Perthes kór diagnózisa nem ütközik nehézségbe, amikor a klinikai tünetek, a folyamat dinamizmusa nyomon követhetők. (Természetesen most nem foglalkozunk a terápiás lehetőségekkel, mert ez az ásatag anyag esetében szóba sem jöhetett).

Az őskortani diagnosztikában a Legg–Calvè–Perthes kóros elváltozást leggyakrabban a lapos, „elcsúszott” (slipped) femur-fejtől kell elkülöníteni. Ez utóbbinál a nyak tengelyéhez viszonyítva a fej középpontja diszlokálódik, gyakorta „új” acetabulum képződik

(II. táblázat). Ritkábban infantilis coxa varatól, csontdysplasiás (spondyloepimetaphysealis dysplasia tarda, multiplex epiphysealis dysplasia) állapotoktól, valamint egyes tárolási betegségek (mucopolipidosis, mucopolysaccharidosis, gangliosidosis) okozta csontelváltozásoktól. Megkönnyíti az elkülönítést, hogy valamennyi felsorolt kórkép kétoldali csípőelváltozás mellett, más ízületek eltéréseivel is jár.

A röviden ismertetett lelet az első ilyen eset hazánkban, s Európában is mindössze a negyedik, ásatag anyagban felismert Legg–Calvè–Perthes kóros lelet.

II. táblázat A Legg–Calvè–Perthes (LCP) kór differenciáldiagnosztikája ásatag anyagon

Tünetek/elváltozások	LCP kór	Ellapult (slipped) combfej	Saját esetünk
Nagy, gomba-szerű combfej	+	--	+
A combfej középpontjának diszlokációja a nyak tengelyéhez viszonyítva	--	+	--
A combnyak megvastagodása	+	+/--	+
A combnyak megrövidülése	+	+	+
Kiszélesedett, sekély acetabulum	+	--	+
„Új” acetabulum képződése a csípőcsonton	--	+	--
A nagytompor csúcsa a combfej szélé fölé emelkedik	+	--	+

IRODALOM

1. Bellyei Á., Mike Gy., Kenyeres A.: Perthes betegség és az acetabulum alakulása. *Magy. Traumatol. Orthop.* 1987. 30: 161-165.
2. Ferguson A. B.: The pathology of Legg-Perthes disease and its comparison with aseptic necrosis. *Clin. Orthop. Relat. Res.* 1975. 106: 7-18.
3. Herrerin J., Garralda M. D.: Legg-Calvé-Perthes disease and unifocal eosinophilic granuloma in a Visigoth from the Duratón Necropolis (Segovia, Spain). *Int. J. Osteoarchaeol.* 2012. 22: 86-97.
4. Inoue A., Ono K., Takaoka K., Yoshioka T., Hosoya T.: A comparative study of histology in Perthes' disease and idiopathic avascular necrosis of the femoral head in adults (IANF). *Int. Orthop.* 1980. 4: 39-46.
5. Józsa L.: Névvel jelölt szindrómák. Budapest, Medicina Kiadó, 2001.
6. Józsa L., Järvinen T., Pap I.: A proximális femurvég geometriája. Középkori, recens (nem törött) és combnyaktörést szenvedettek izolált combcsontjának háromdimenziós vizsgálata. *Osteol. Közlem.* 2005. 13: 21-28.
7. Kelsey J. L., Keggi K. J., Southwick W. O.: The incidence and distribution of slipped capital femoral epiphysis in Connecticut and Southwestern United States. *J. Bone Joint Surg.* 1970. 52-A: 1203-1216.
8. Loveland C. J., Williams J. A., Gregg J. H.: Hip disease in protohistoric Midwestern United States. *J. Paleopathol.* 1995. 7: 165-176.
9. Ortner D. J., Putschar W. G. J.: Identification of pathological conditions in human skeletal remains. Washington, Smithsonian Institution Press, 1981.
10. Ponsetti I. V.: Legg-Perthes disease: observations on pathological changes in two cases. *J. Bone Joint Surg. Am.* 1956. 38: 739-750.
11. Silverman F. N.: Lesions of the femoral neck in the Legg-Perthes disease. *Am. J. Roentgenol.* 1985. 144: 1249-1254.
12. Smrc̃ka V., Marik I., Svenssonova M., Likovsky J.: Legg-Calvé-Perthes disease in Czech archaeological material. *Clin. Orthop. Relat. Res.* 2009. 467: 293-297.
13. Yngve D. A., Roberts J. M.: Acetabular hypertrophy in Legg-Calvé-Perthes disease. *J. Pediatr. Orthop.* 1985. 5: 416-421.
14. Zemansky A. P.: The pathology and pathogenesis of Legg-Calvé-Perthes disease (osteochondritis juvenilis deformans coxae). *Am. J. Surg.* 1928. 4: 169-184.

Prof. Dr. Józsa László

Baleseti Központ

1081 Budapest, Fiumei út 17.

Gyakori diagnosztikus hibák és szövődmények a kézsebészetben

II. Szövődmények a kézsérülések ellátásában: Késői, különleges, komplex és súlyos sérülések

Irodalmi áttekintés

DR. BÍRÓ VILMOS

Érkezett: 2013. december 9.

ÖSSZEFOGLALÁS

A szerző a kézsérülések szövődményeivel foglalkozó, irodalmi összefoglaló dolgozatának második részében a késői, a különleges, a komplex és a súlyos sérülések ellátása során kialakult szövődmények felismerését és kezelési lehetőségeit tekinti át. A késői szövődmények közül tárgyalja a kozmetikai deformitások és a komplex regionális fájdalom tünetcsoport mellett a compartment szindróma kezelését. A különleges sérülések fejezetben a harapásos, a kémiai égési és az injekció okozta sérülések szövődményeinek leírását és terápiáját adja meg. A komplex sérüléseknél pedig a traumás csonkolások, az idegen testek, az égési és fagyási sérülések utáni komplikációkat veszi sorra. Végül a súlyos kézsérülések tárgyalása során foglalkozik a replantációs műtétek, illetve az érsérülések műtéteit követő szövődményekkel. Dolgozatának végéhez az érdeklődő szakemberek számára bőséges publikációs listát mellékel.

Kulcsszavak: *Kézsebészet – Diagnosztika/Szövődmények;
Kézsérülések – Diagnosztika/Szövődmények;
Posztoperatív komplikációk – Műtéti kezelés;*

V. Bíró: Frequent diagnostic errors and complications in hand surgery. II. Complications in the treatment of hand injuries. Missed, specific, complex and serious injuries. A review of the literature

The author in the second part of his paper dealing with complications of hand injuries, reviews the recognition and the therapeutic possibilities of the delayed, specific, complex and serious injuries. Among the delayed complications he discusses the treatment of cosmetic deformities, the complex regional pain syndrome and the compartment syndrome. In the chapter of specific injuries he gives the descriptions of the complications and treatment of chemical burns and injection injuries. In the complex injuries he finds time to deal with the complications of traumatic amputations, foreign bodies, thermal burns and the frostbite injuries. Finally, in the discussion of serious injuries he deals with the complications of replantation and the operations of blood vessels injuries. At the end of his article he enclosed a plentiful publication list.

Key words: *Hand – Complications/Diagnosis/Surgery;
Hand injuries – Complications/Diagnosis/Surgery;
Postoperative complications – Surgery;*

BEVEZETÉS

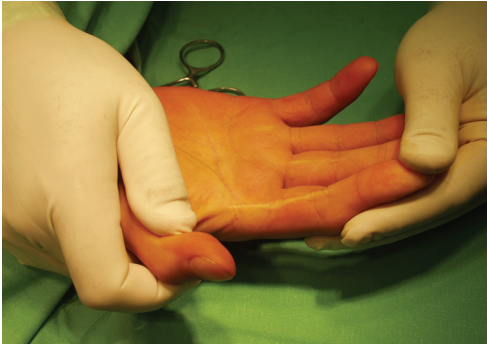Dolgozatunk második részében a *kéz sérülések ellátása* során kialakult szövődményekkel foglalkozunk. A korábbi, *diagnosztikus tévedésekkel* és a kezelések során kialakult szövődményekkel foglalkozó első részben idéztük a témakörrel foglalkozó külföldi szerzők által írt jelentősebb kézikönyveket és említettük az ide vonatkozó főbb külhoni közleményeket. Jelen munkánkban újra meg kell említenünk Charles Eatonnak az Amerikai Kézsebész Társaság (American Society for Surgery of the Hand – ASSH) újabban publikált online könyvében írt és a kézsebészet szövődményeivel célzottan és nagy részletességgel foglalkozó fejezetét (8), amelyet a cikk második és harmadik részének megírásához ismételtelen alapvető közleménynek tekintettük és vezérfontalnak használtunk fel a kérdéskör feldolgozásához. A hazai szerzőktől e kérdésre fókuszáló, azt részletesen tárgyaló, összefoglaló munkát sem könyvek, sem publikációk formájában nem találtunk (27). Mindezek alapján úgy

véltük, hogy nemcsak a fiatal kézsebész szakorvosok, de a tapasztaltabb traumatológus, ortopéd sebész és plasztikai sebész szakemberek számára is hasznos lehet irodalmi összefoglaló tanulmányunk második része, amely a *kéz sérültek ellátása* során kialakult késői, különleges, komplex és súlyos sérülések szövődményeinek felismerésével és korszerű kezelésével foglalkozik.

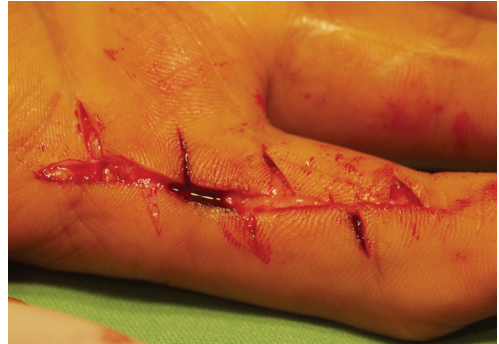A KÉZSÉRÜLÉSEK KÉSŐI SZÖVŐDMÉNYEI

Heg okozta contracturák

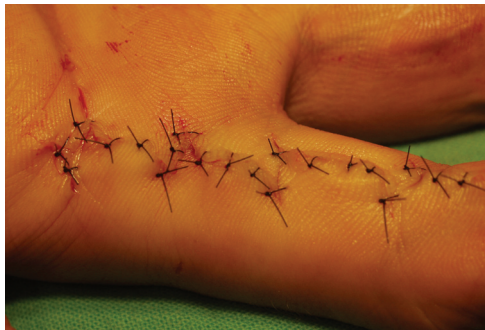Bőrheg okozta contracturák leginkább akkor okoznak szövődményeket, ha hosszirányban helyezkednek el és keresztetik az ízületek hajlító felületét (1. ábra). Az esetek többségében a sérülés utáni első hetekben alakulnak ki és leggyakrabban a sérülést követő hónapokban progrediálnak. Növekedésben lévő gyermekeknél fokozatosan kialakuló növekedési zavarokat okozhatnak (8).



1. a ábra A jobb mutatóujj palmaris felszínén éles sérülésből származó hosszirányú, húzó heg keletkezett



1. b ábra A heget Z-plasztikával megtörjük



1. c ábra A befejezett Z-plasztika

Kozmetikai deformitások

A nem kiérett *hegszövet* hypertrophiássá válhat: vaskos, piros színű és kiemelkedő lesz, azonban fokozatos visszafejlődésük várható egy éven belül; a folyamat azonban fiatal gyermekeknél hosszabb időt is igénybe vehet. Jelentkezhet: hyperpigmentáció, vékony, feszülő hegszövet a feszítői felszínnek felett és vaskos heg-kötegek a hajlító területen felett; ezek a beteg számára igen zavaróak lehetnek. A *köröm* torzulásai a körömágy szakított és roncsolt sérülései után gyakoriak: körömágy-sérüléseknél az osztott (hasított) köröm és a kampós köröm deformitás (8). Ezek a szövődmények gyakran elkerülhetetlenek, azonban a legjobb megelőzés a körömágy sérülésének finom technikával végzett, gondos rekonstrukciója.

Komplex regionális fájdalom tünetcsoport

Korábban leginkább *reflex sympathicus dystrophia*, *algodystrophia*, *Sudeck-féle atrophia* neven említették a körképet, amely bármely kézsérülés után kialakulhat, különösképpen, ha idegsérüléssel szövődött. Az elváltozás különböző formában jelentkezhet: spontán égő fájdalom, hyperalgesia, duzzanat, vasomotorikus rendellenességek, a végtag használhatóságának csökkenése és mozgásra kiváltott exacerbatio. Bár spontán javulás lehetséges, a betegek többségénél különböző fokú *tartós tünetek* maradnak vissza: fájdalom, merev ízületek és a kéz normál használatának nehezítettsége (30). A *kezelésben* a legjobb eredményeket a korai felismeréssel, az agresszív gyógyszeres és gyógytornakezeléssel és a kiváltó ok(ok) megszüntetésével érhetjük el. A terápiában helyet kaphat a sympathicus idegek blokádja, az eredetileg epilepszia, illetve a neuropathiás fájdalmak kezelésére kifejlesztett *Gabapentin® (Neurontin)*, valamint egyéb gyógyszerek (például szteroidok) adása. Kiváltó okként szerepelhet még perifériás ideg-irritációt kiváltó neuroma, kompressziós neuropathia, a gyógytorna során végzett, túlzott passzív mozgatás, illetve a helytelenül alkalmazott dinamikus sínézés. A komplex regionális fájdalom szindróma hatásai jóval súlyosabb károsodásokat okozhatnak, mint az eredeti sérülés (8).

Compartment syndroma

Compartment syndroma a kézen kialakulhat roncsolt sérülések után, ischaemiával szövődött törés reperfüziója esetében, intra-vénás injekció, robbanásos sérülés során (20), törést követő vérzés, artéria kanulálását követően, vagy az alkar, illetve a kéz tartós leszorítása után. A felső végtagon az alkar a leggyakoribb helye a compartment syndromának. A tünetcsoport gyakran alakul ki kábult (kábitószer fogyasztó) betegeknek. Súlyosan sérült gyermekek, akik számtalan vénás és artériás injekciót kaptak, szintén veszélyeztetettek. A sikeres kezelést a mielőbbi felismerés és a kéz intrinsic izomzata rekeszeinek dekompresziója, továbbá, egyes esetekben a canalis carpi behatása jelenti (21). A compartment syndroma késői következménye a felső végtagon a *Volkman-féle ischaemiás contractura* (15), amely az érintett izomzat zsugorodásából és lokális ischaemiás neuropathiából tevődik össze. Az ischaemiás izom contractura igen rosszul reagál a konzervatív kezelési eljárásokra és agresszív sebészi beavatkozást igényel: a rövidült izomzat elcsúsztatását, ín-meghosszabbításokat és ínáthelyezéseket, hasonlóan az egyéb felső végtagi spasticus állapotok korrekciójához (8).

A KÜLÖNLEGES SÉRÜLÉSEK SZÖVŐDMÉNYEI

Harapásos sérülések

Emberi harapásos sérülések a kézen leggyakrabban az ökölbe zárt kéz okozta sérülések, amikor ez a kéz lesújt egy másik személy szájára verekedés során. Ezekben az esetekben a sértő leggyakoribb sérülése kézháti bőrének zúzott-roncsolt sebése a metacarpus fejecs felett, gyakran szövődve az extensor ín(inak) és a kézközépcsont fejecsének sérülésével. A felszínesnek ítélt seb azt a téves következtetés sugallhatja, hogy a sérülés jóval felületesebb, mint valójában és a gennyes MP ízületi arthritis sokáig felderítetlen maradhat. A kezelés szakszerű és alapos dëbridement-ből, drenálásból, rövid ideig tartó rögzítésből, intravénás és lokális antibiotikum kezelésből áll.

A *kéz állati harapásból származó sérüléseit* leggyakrabban kutya és macskák okozzák.

E sérülések hosszan tartó gyógytartammal járnak, különösképpen, amikor a sérülés és a kezelés megkezdése között hosszabb idő telik el. Kutyaharapás gyakran szövődik a lágyrészek roncsolt sérülésével és csonttöréssel. A macskaharapások azért is jelentenek veszélyt, mivel a tú vékonyságú macskafogak könnyen behatolnak az ízületek üregébe, az inüvelyekbe és a kéz mélyebben fekvő szöveteibe az ártalmatlannak látszó sebzésen keresztül (13). A veszettség elleni védőoltás adása egyéni megítélést igényel.

A kéz *rovarcsípései*, mint például a barna remete póké fájdalmas, lassan gyógyuló sebeket okoznak, hosszan tartó funkciókortátozással. Kezdetben a csípés helye fájdalommentes lehet. Amikor sebészi excisio indikált, a legjobb eredmények a korai stádiumban végzett műtétek után várhatók (7).

Kémiai égési sérülések

Ipari savak okozta égések a kézen akkor fordulhatnak elő, ha a vegyszerrel foglalkozó, általában tapasztalatlan munkások akár kis mennyiségű savat cseppentenek a kezükre. Ez a sérüléstípus a kezdeti időszakban gyakran nem kerül felismerésre, mivel a sérülés látható jelei csak később mutatkoznak meg. *Sósav* és *fluorsav* gyakran használatos az ipari folyamatokban és súlyos égéseket okozhatnak, amelyek az expozíció napján még alig láthatók. Korai felismerés és helyi, intravénás, akár intraarteriális calcium-gluconate adása csökkenti a fájdalmat és a szöveti elhalás nagyságát (8).

Fehér foszfor okozta égési sérülés előfordulhat katonai lőszerkezelésénél, tűzoltóknál, és egyéb ipari és mezőgazdasági termékek előállításánál. Mély, progrediáló égési sebek és számos szervrendszer elégtelenségének általános hatásai jelentkezhetnek. Bár a réz-szulfátot javasolják specifikus antidotumként, a legbiztosabb és leghatásosabb kezelés a bőszéges, vizes irrigáció (8, 9).

Injekció okozta sérülések

Magas nyomású injekciós sérülések: festék, kenő folyadékok és más anyagok magas nyomású géppel történő befecskendezése nem gyakori, azonban nagy jelentőségű, mivel a sérülést gyakran későn diagnosztizálják. Nyomás

alatt ezek az anyagok bejutnak a kéz szöveti réseibe, a hajlítóinak, idegek, artériák köré és a kéz bursáiba, valamint a kéz és az alkar rekeszeibe. A nagy nyomással bejuttatott idegen anyagok eljuthatnak az ujjbegytől akár a mellkasfalig. A vizsgálat félrevezetheti a látható kis sebzés és (a befecskendezett anyagtól függően) viszonylagosan csekély fizikális tünet. Röntgenvizsgálatnál a lágyrészekben levegő, apró szemcsésű törmelékek, vagy pigment látható, a festékfajták bizonyos típusaitól függően. A kezelés a sürgősséggel elvégzett, radikális debridement (29). A nyomás alatt befecskendezett anyag a laza kötőszövetes struktúrákon keresztül halad hosszirányban és csak az igen gondos eltávolítás óvja meg a fontos képleteket a károsodástól. A késői sebészeti beavatkozás során a szennyezett területeknél gyakran „*en bloc*” *excisiót* (8), szükség szerint pedig amputációt kell végezni. A késői eredmények a legrosszabbak, amikor a befecskendezett anyag, illetve a petróleumbázisú oldószer, vagy (homokfúváshoz használatos), apró részecskéket tartalmazó szer magasan, proximal felé is eljutott az alkar szövetei közé. A befecskendezett anyag nem steril, ezért profilaktikus antibiotikum kezelés szükséges. Abban az esetben, amikor vérellátási zavar alakul ki, a primer amputáció megfontolandó (16). A nyomás alatt álló, aeroszol *fluorocarbon* oldat, amelyet hűtő egységekben használnak, mélyre terjedő fagyási sérüléseket okozhat (8).

A kéz *mesterséges vagy szándékos sebei* ritkák, azonban sikeres kezelésük nehéz a kiújulásuk miatt. Duzzanat, fekélyképződés és vizszatéró sebgyógyulási zavarok gyakoriak. Ezek a sebek a legtipusosabban a nem domináns kéz háti felszínén találhatók és főleg narkotikumfüggőknél észlelhetők.

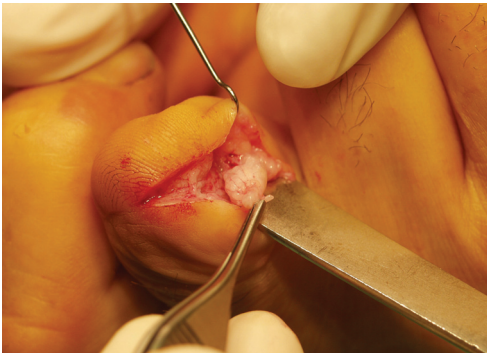
A KOMPLEX KÉZSÉRÜLÉSEK SZÖVŐDMÉNYEI

Eaton (8) meghatározása szerint *komplex* sebeknek azokat a sérüléseket nevezzük, amelyek hajlamosítanak szövődmények kialakulására, még adekvát kezelés mellett is. A kéz gyakran előforduló, komplex sérülései előre megjósolható komplikációkkal járnak.

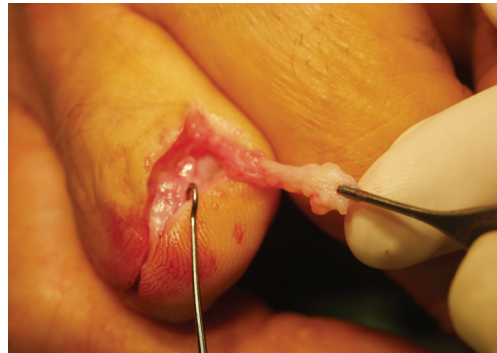A kéz *traumás csonkolásai* gyakran az ujjakon fordulnak elő. Az amputációval együtt

járó idegátvágás mindig *neuroma* képződéssel jár és a kezelést végző sebésznek az idegcsontot rövidre vágva kell a reszekált idegeket magasan a lágyrészekbe helyezni, hogy a fájdalmas csont kialakulását megelőzze (2. ábra). *Komplex regionális fájdalom tünetcsoportot* kiválthatnak a fájdalmas amputációs csontok és a korai időszakban nehéz elkülöníteni a duzzanattól, a contracturától és a fájdalomtól, amelyek mindig velejárói e sérüléseknek. Hidgegérzékenység, vagy -intolerancia a betegek többségénél jelentkezik, ám rendszerint csökken az első év után. Amikor a distalis phalanx több mint egyharmada amputálódott, úgynevezett kampó alakú *körömd deformitás* alakulhat ki; ilyenkor a körömágy a palmaris oldal felé

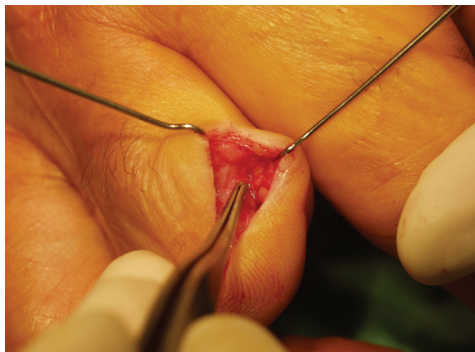
nő le, így fedve a distalis ujjbegyet. A köröm maradványok szövődményei csökkenthetők a germinális matrix gondosan végzett, teljes kiemelésével. E sérülések viszonylag gyakoriak gyermekkorban (11). A proximális phalanx magasságában végzett amputációk után gyakran jön létre az érintett ujjon extenziós állás. A mutató, vagy kisujj végzett metacarpophalangealis exarticulatio nem ritkán eredményez előemelkedő, jól látható, könnyen sérülő kézközépcsont fejecset. Ugyanakkor a középső, vagy gyűrűsujj e műtét után mélyedés („hole in the hand”) jön létre, amikor kis tárgyakat a kézben tartva, azok a tölcsér alakú tenyérből kiesnek. Ezek a szövődmények csökkenthetők az érintett metacarpus eltávolításával, azonban a



2. a ábra Jobb középső ujj amputációja után kialakult fájdalmas neuroma az 5. ujjidegen



2. b ábra A neuromát kiperparáljuk; látható az idegvég megvastagodása



2. c ábra Az idegvéget előhúzva magasan, proximálisan reszekáljuk, hogy az ép szövetekbe csússzon vissza.

tenyér némileg keskenyebb, a csúcsfogás pedig csökkent erejű lesz (8).

Idegentestek a kézen gyakran okoznak tüneteket, főleg, ha a distalis ujjpercen fordulnak elő. Eltávolításuk legcélszerűbben vértelenítésben és általános érzéstelenítésben történik. Gondot okozhat, ha a kivételük során visszamaradnak részek belőlük (műtét előtt és után a röntgenfelvétel kötelező!), továbbá a műtét után fertőzés, illetve hegesezés alakul ki. Szövődmény forrása lehet a szerves idegen test (fa, növényi tüske, stb.), vagy súlyosan szennyezett fém. Phoenix *datolya pálma* tüskéi gyakran okoznak krónikus, steril gyulladásszerű reakciót és ilyenkor szükségessé válik a primer kezelés során a radikális *dèbridement* és a kiterjesztett *synovectomia* (4, 19). Az idegen test behatolási pontja az MP ízület dorsalis felszínén, vagy az interphalangealis (IP) ízületek felett, illetve az ujjak flexiós barázdája területén gyanút kelthet az inak és a mély spáciomok fertőzésére. Az idegen testek okozta krónikus szövődmények radikális kimetszéseket és *synovectomiát* igényelnek (8).

A felső végtag égési sérüléseinél a cél a korai, definitív sebzés teljes vastagságú bőrtranszplantátummal, vagy tangenciálisan végzett excízió után félvastag bőr átültetésével, illetve lebonyplasztikával, majd a lehető legkorábbi időpontban végzett mobilizáció (22). *Compartment syndrome*, ujjközi redők *contracturája*, *extensor* és *flexor* károsodások, *hypertrophias* hegek és *heterotopias* meszesedések gyakori szövődményeket jelentenek. Ritkán, az artéria *brachialis* mentén létrejött felszíni, kontaktégés után *ischaemiás* végtagvesztés jöhet létre (5). A kéz gyermekkorban bekövetkezett égéseinél gyakran izolált kontaktégést találunk a tenyér területén, főképpen kisgyermekknél, akik, ha hirtelen megfognak egy forró tárgyat, a fájdalom ellenére sem tudják gyorsan elengedni. Mint a kéz egyéb égési sérüléseinél kimetszés és bőrátültetés javallt (2).

A kéz fagyási sérüléseinek kezelésében számos kezelési javaslat létezik, de a gyors felmelegítésben egyetértés uralkodik a szakirodalomban. A hagyományos kezelés megfigyelésből, majd késői amputációk elvégzéséből áll. *Csont szcintigráfia* segít elkülöníteni a nem gyógyítható és a kezelésre potenciálisan

alkalmas területeket. Korai műtéttel megóvhatjuk a sérülés határán lévő szövetek vérellátását és így nem károsítjuk a meglévő részek működését (26).

A felső végtag **elektromos égési sérülései** kiterjedt károsodást okozhatnak a mélyebben fekvő szövetekben: *compartment syndrome*, továbbá mély szöveti *necrosis* és késői *vascularis thrombosis* jön létre (3). Korai fel-tárás és a mélyebb rekeszek dekompressziója, az erek szegmentális defektusainál ér-grafttal végzett rekonstrukció és a korai mikrovascularis szabad lebonyyel végzett helyreállítás csökkenti a szükséges amputációk számát és meg-rövidíti a gyógyulás idejét (6).

A kéz **lecsupaszító (degloving) sérüléseit** gyakran eredményezik mozgásban lévő gépek, amelyek elkapják a kéz lágyrészeit és össze-roncsolva lehúzzák a bőrt és az alatta lévő szöveteket. Ha lehetséges, a lehúzott szöveteket mikrovascularis replantációval ültetjük vissza; ez az eljárás adja a legjobb eredményeket, bár az érzékösség elfogadható szintű visszatérését még ezzel a technikával is nehéz elérni. Ha a replantáció nem lehetséges, primer kimetszés, majd grafftal, vagy lebonyplasztikával történő bőrpótlás, súlyos roncsolódásnál az ujj amputációja indikált (1).

A SÚLYOS KÉZSÉRÜLÉSEK SZÖVŐDMÉNYEINEK KEZELÉSE

Inadekvát primer sebellátás

A sebgyógyulási szövődmények – mint a fertőzés, az elhúzódó gyógyulás, a széli *necrosis* és a sebszétválás – leggyakoribb okozója az elégtelen primer sebellátás (*dèbridement*). Ha a sérülés területét bizonyossággal meg tudtuk határozni, a súlyosan roncsolt területeket ki kell metszenünk, arra számítva, hogy szükség lehet komplex, lebonyyel történő sebzésre. A *dèbridement* során el kell távolítani a súlyosan szennyezett szöveteket és azokat az *ischaemiás* területeket, amelyeknek nem lehet a vérellátását helyreállítani. A sebkimetszés kezdeti szakaszában a műtétet vértelenítésben (*tourniquet*) végezzük, a súlyosan roncsolódott szöveteknél „en bloc” reszekciót végezve (8).

A sebzés rossz időzítése

A súlyosan sérült kézsebek zárásának időzítése a hagyományos beosztás szerint felosztható *primer* (azonnali), *halasztott primer* (két héten belüli) és *szekunder* (két hét utáni) ellátásra. Halasztott primer sebzés javasolt háborús (katonai) és egyéb súlyos kézsérülések eseteiben. Azok a nyílt sebek, amelyek alkalmasak a lebennyel történő sebzésre felhasználhatók akut (a granulációs szövet megjelenése előtt rendszerint kevesebb, mint egy hét után), *szubakut* (a granulációs szövet megjelenése után, a tömött hegyszövet kialakulása előtt, rendszerint az első és negyedik hét között) és *krónikus* (rendszerint egy hónap után) időszakokra. Ha a sebzés az akut időszakban végezték el, a szövődmények száma alacsonyabbnak mutatkozott (8, 12, 18).

A replantáció szövődményei

A komplex kéz-sebések összes szövődménye kifejlődhet replantáció után, beleértve az ín összenövéseket, az ín-rupturát, a neuroma kifejlődését és az elhúzódó sebgyógyulást. A szövődmények létrejötté jóval gyakoribb dohányosoknál, distalis szinten végzett replantációk eseteiben és roncsolt sérüléseknél (28). Sikeres replantáció után a vénákkal kapcsolatos komplikációk gyakoribbak az artériás, thrombosis eredetű elzáródásoknál (23). E szövődmények előfordulásának kritikus ideje az első négy posztoperatív nap (14). *Széli necrosis*, vagy lokalizált gangraena legtöbbször a nem tökéletes sebkimetszésből és az élő-élettelen szövethatár helytelen megítéléséből származnak. A sikeres visszaültetés leggyakoribb szövődménye a *contracturák* kialakulása, amely gyakran az inak összenövéséből származik. A hideg *intolerancia* ritkább a gyermekkorban, jóval gyakoribb a felnőttkori replantáltaknál. Esztétikailag zavaró *ujjbegy atrophia* a visszaültetett ujjaknak közel a felében alakul ki, a nem tökéletes reinnerváció és számos esetben az elhúzódó ischaemia késői hatásának következtében (23). Az *érzékelés visszatérésének* elmaradása lényegesen gyakoribb felnőtteken, mint gyermekeken, amikor a két ujjartéria közül az egyiket sem varrták meg (1), illetve avulsiók sérüléseknél (8). *Lokális szövődmények* kialakulhatnak a *helyreállított ereken* is: pseudoaneurysma (10), arteriovenosus fistula (17), szűkület és késői thrombosis; akárcsak bármely érhelyreállító műtét után (8). *Elhúzódó törésgyógyulás,*

álízület, vagy avascularis necrosis szintén kifejlődhet, különösképpen, ha a replantáció az ujjpercek ízület közeli magasságában történt, mivel a phalangealis fejecs porccal fedett és primeren intramedullaris vérellátással rendelkezik (25). A replantáció elvégzése komoly döntést igényel, annak ismeretében, hogy a műtét utáni rossz eredmény gyakrabban okozhat munkaképtelenséget, mint a primer amputáció (28).

Az érsérülések szövődményei

A *gyűrű okozta avulsiók sérülések* az egyszerű szakított bőrsebésztől, az artériás vagy vénás folytonosság megszakadása után a teljes traumás amputációig terjedhetnek. A sérülés kiterjedése rendszerint nagyobb, mint azt az első vizsgálattal feltételeztük. A kombinált vascularis és csontsérülések gyakran nem állíthatók helyre, dacára az egyszerű, zúzott sebzésnek tűnő kinézetnek. Amikor a gyűrű a körkörös ujjsebészzel együtt lecsupaszítja az ujjat, a lágyrész boríték belülről kifelé kifordulva rendszerint olyan súlyos sérülést eredményez, hogy ilyenkor gyakran helyreállíthatatlanul károsodik az ujj. Ha a „lenyúzás” kisebb fokú, a helyreállítás véna graftokkal és lebennyel megoldható, azonban a végeredmény gyakran merev és érzéketlen ujj lesz (8).

A régóta fennálló, nem csillapodó vérzés legvalószínűbb oka a *részleges érsérülés*. A folyamatos vérzés jobban csillapítható lokális nyomással, mint vakon, műszerrel végzett leszorítással; amelynek következménye idegsérülés is lehet. Az érsérülések késői szövődménye pseudoaneurysma, vagy thrombosis (8).

Dialízis következménye: A betegek közel 2%-ában fejlődik ki súlyos vérellátási zavar a kézen a dialízis előtt végzett érsebészeti beavatkozás következtében. A komplikáció leggyakrabban cukorbetegségeken alakul ki, akiknek multiplex angiopathiájuk, vagy neuropathiájuk van. Az azonnali felismerés és kezelés döntő fontosságú, hogy megelőzhessük a szövethiányt és a végleges idegkárosodást. A sérülés gyanúja felvetődik, amikor az ujjak fájdalma, zsibbadása vagy idegrendszeri tünetek lépnek fel (24). Az optimális kezelés a *(Cimino)* fisztula lekötéséből áll. Ideg-kompressziót eredményezhetnek még a beültetett idegen anyagok, vagy az érvarrat körül kialakult haematoma (8).

Összefoglalva: A felső végtag érsérüléseinek *általános szövődményei:* *Ischaemia okozta gangraena, krónikus ischaemia, intrinsic contracturák, traumás aneurysma, arterio-venosus fistula, thrombosis és embolisatio* kifejlődhet a kézen, akár csak bárhol, vascularis sérülés után. A humerus supracondylaris törései a brachialis artéria kompresszióját, vagy

szakadását okozhatják és az artériás keringés helyreállítását az alkaron postischaemiás, reperfusiós károsodás követheti, akár műtéti, akár zárt helyzetétel után. Fasciotomiát kell végezni, ha az ischaemia időtartama nem haladja meg a két órát és a compartment nyomási értéke emelkedett (8).

IRODALOM

1. Adani R., Busa R., Castagnetti C., Castagnini L., Caroli A.: Replantation of degloved skin of the hand. *Plast. Reconstr. Surg.* 1998. 101. (6): 1544-1551.
2. Barret J. P., Desai M. H., Herndon D. N.: The isolated burned palm in children: epidemiology and long-term sequelae. *Plast. Reconstr. Surg.* 2000. 105. (3): 949-952.
3. Bongard O., Fagrell B.: Delayed arterial thrombosis following an apparently trivial low-voltage electric injury. *Vasa*, 1989. 18. (2): 162-166.
4. Cahill N., King J. D.: Palm thorn synovitis. *J. Pediatr. Orthop.* 1984. 4. (2): 175-179.
5. Colville R. J., Berry R. B.: A small contact burn injury requiring upper limb amputation. *Burns*. 2000. 26. (7): 656-658.
6. d'Amato T. A., Kaplan I. B., Britt L. D.: High-voltage electrical injury: a role for mandatory exploration of deep muscle compartments. *J. Natl. Med. Assoc.* 1994. 86. (7): 535-537.
7. DeLozier J. B., Reaves L., King L. E. Jr., Rees R. S.: Brown recluse spider bites of the upper extremity. *South Med. J.* 1988. 81. (2): 181-184.
8. Eaton C.: Complications in hand surgery. In: *e-hand.com. The electronic textbook of hand surgery.* – www.eathand.com/complic/text03.htm – Az Amerikai Kézsebész Társaság [American Society for Surgery of the Hand – ASSH] elektronikus kézikönyvéből. 2013.
9. Eldad A., Wisoki M., Cohen, H., Breiterman S., Chaouat M., Wexler M. R., Ben-Bassat H.: Phosphorous burns: evaluation of various modalities for primary treatment. *J. Burn Care Rehabil.* 1995. 16. (1): 49-55.
10. Gerard F., Obert L., Garbuio P., Tropet Y.: An unusual complication of reimplantation of the hand: a false aneurysm of the radial artery anastomosis. *Apropos of a treated case. Chir. Main*, 1999. 18. (2): 149-152.
11. Giddins G. E., Hill R. A.: Late diagnosis and treatment of crush injuries of the fingertip in children. *Injury*. 1998. 29. (6): 447-450.
12. Godina M.: Early microsurgical reconstruction of complex trauma of the extremities. *Plast. Reconstr. Surg.* 1986. 78. (3): 285-292.
13. Grant I., Belcher H. J.: Injuries to the hand from dog bites. *J. Hand Surg. Br.* 2000. 25. (1): 26-28.
14. Janezic T. F., Arnez Z. M., Solinc M., Zaletel-Kragelj L.: One hundred sixty-seven thumb replantations and revascularisations: early microvascular results. *Microsurgery*, 1996. 17. (5): 259-263.
15. Lanz U., Felderhoff J.: Ischämische Kontrakturen an Unterarm und Hand. *Handchir. Mikrochir. Plast. Chir.* 2000. 32. (1): 6-25.
16. Lewis H. G., Clarke P., Kneafsey B., Brennen M. D.: A 10-year review of high-pressure injection injuries to the hand. *J. Hand Surg. Br.* 1998. 23. (4): 479-481.
17. Matsubara J., Seko T., Ohta T., Shionoya S., Ban I., Inoue Y., Kojima Y.: Arterio-venous fistula formation after hand replantation. *Jpn. J. Surg.* 1983. 13. (3): 207-210.
18. Melissinos E. G., Parks D. H.: Post-trauma reconstruction with free tissue transfer. Analysis of 442 consecutive cases. *J. Trauma*, 1989. 29. (8): 1095-1102.
19. Morgan W. J., Leopold T., Evans R.: Foreign bodies in the hand. *J. Hand Surg. Br.* 1984. 9. (2): 194-196.
20. Naidu S. H., Heppenstall R. B.: Compartment syndrome of the forearm and hand. *Hand Clin.* 1994. 10. (1): 13-27.
21. Ouellette E. A., Kelly R.: Compartment syndromes of the hand. *J. Bone Joint Surg. Am.* 1996. 78. (10): 1515-1522.
22. Salisbury R. E.: Reconstruction of the burned hand. *Clin. Plast. Surg.* 2000. 27. (1): 651-659.
23. Schwabegger A. H., Hussl H., Ninkovic M. M., Anderl H.: Replantationen im Kindes- und Jugendalter. *Langzeitergebnisse. Unfallchirurg*, 1997. 100. (8): 652-667.
24. Sessa C., Pecher M., Maurizi-Balzan J., Pichot O., Tanti F., Farah I., Magne J. L.: Critical hand ischemia after angioaccess surgery: diagnosis and treatment. *Ann. Vasc. Surg.* 2000. 14. (6): 583-593.
25. Snelling C. F., Hendel P. M.: Avascular necrosis of bone following revascularization of the thumb. *Ann. Plast. Surg.* 1979. 3. (1): 77-87.
26. Su C.W., Lohman R., Gottlieb L. J.: Frostbite of the upper extremity. *Hand Clin.* 2000. 16. (2): 235-247.
27. Vízkelety T. (Szerk.): A magyar ortopédia, traumatológia és határterületei bibliográfiája a kezdetektől napjainkig. A Magyar Traumatológus Társaság, a Magyar Ortopéd Társaság, a Magyar Kézsebész Társaság és a Magyar Plasztikai Sebész Társaság kiadványa. Budapest. 2007.
28. Waikukul S., Sakkarnkosol S., Vanadurongwan V., Un-Nanuntana A.: Results of 1018 digital replantations in 552 patients. *Injury*, 2000. 31. (1): 33-40.
29. Zyluk A., Walaszek I.: Results of treatment for high-pressure injection hand injuries. *Chir. Narzadow Ruchu Ortop. Pol.* 2000. 65. (4): 367-374.
30. Zyluk A.: The sequelae of reflex sympathetic dystrophy. *J. Hand Surg. Br.* 2001. 26. (2): 151-154.

Prof. Dr. Bíró Vilmos

7633 Pécs, Hajnóczy u.25/a., em. 2.

E-mail: biro.vilmos2@chello.hu

Beszámoló a XIX. Dél-Magyarországi Traumatológus Kongresszusról

PROF. DR. NEMES GYÖRGY

Kilenc dél-magyarországi megye baleseti sebészei vettek részt Sárváron, 2014. május 9–11-ig, a XIX. Dél-Magyarországi Traumatológus Kongresszuson, a két Balesetsebészeti Klinika, valamennyi oktatókórház és szinte minden traumatológiai osztály képviseltette magát, több előadással is. Az osztrák határ közelében lévő szép kisváros, két napig több száz balesetsebésznek, szakdolgozónak, gyógytornásznak adott otthont.

19 évvel ezelőtt szervezték meg először a dél-magyarországi traumatológusok vándorgyűléseit, amelyet kisebb létszám jellemzett, baráti hangvétel és családi légkör. Itt jó lehetőség kínálkozik az új módszerek bemutatására, megbeszélésére. A magas szakmai színvonalat, a gördülékeny, résztvevő centrikus rendezést a szombathelyi Markusovszky Egyetemi Oktató Kórház megyei traumatológiai osztály és az Alapítvány a Vas megyei Baleseti Sebészetért biztosította, garantálta.

A kongresszus-sorozat hosszú évek kihagyása után folytatódott – hangsúlyozta bevezetőjében a kongresszus elnöke, *Dr. Biró Csaba*, a szervező kórház traumatológiai osztályának főorvosa. Az osztály tavaly ünnepelte fennállásának 60. évfordulóját, megemlékezett elődeiről. Megtudtuk, hogy a szombathelyi traumatológián kiemelten foglalkoznak a térsérülések ellátásával, legyen az korszerű konzervatív kezelés, operatív töréskezelés, szalagrekstrukció, sportsebészet, vagy akár protetika.

A főtéma az „Új eljárások a térsérülések kezelésében” volt, amely lerágott csontnak tűnik, de aki az előadásokat végig hallgatta, megtapasztalhatta, hogy a traumatológia ezen területén is gyors változások, nem szűnő előrehaladás van.

A tudományos program fő témái: a térd és környező régiók lágyrész és csontsérülései, instabilitásai, új diagnosztikai és kezelési, műtéti módszerei voltak. E terület traumás elváltozásai kiemelten fontosak, mert a sportolók, motorkerékpárosok és autósok baleseteinél egyre gyakoribbak. Kiderült az is, hogy a „lerágott csontnak” tűnő térdsebészetben mennyi újdonság van.

A kongresszuson négy részben harminckét előadás hangzott el a térdízületi és térdközeli törések, a térdízületi instabilitás, a térdízületi lágyrész problémák és varia témakörben. A szakma „nagy öregjein” kívül öröndetesen sok fiatal traumatológus és szakdolgozó mondta el tapasztalatait az új módszerek és eszközök, gyógyító eljárások, utókezelés, rehabilitáció alkalmazásáról. Hallottunk a computer navigációval támogatott tibia plateau törés ellátásáról, vagy a szeptikus környezetben végzett törésgyógyítás és implantátum megtartására való agresszív vákuum kezelés eredményeiről is, de többen elemezték a sikertelenségek okait is.

Eddig is gondoltuk és most is bebizonyosodott, hogy a traumatológia igen gyorsan fejlődő és kiszélesedő szakma. Amint *Simonka János Aurél* professzor kifejtette, a korszerű MR képet is tudni kell értékelni a balesetsebésznek, de szükséges, hogy maga is tudjon például ultrahangos vizsgálatot végezni. A traumatológusnak egész tudástárát 5 évente fel kell újítania.

A nagy érdeklődést mutatta, hogy az előadások zsúfolt nézőtér előtt zajlottak és a vitákra sokszor kevésnek bizonyult a rendelkezésre álló idő. A kongresszus kiemelkedően nagy sikerrel zárult, a résztvevők sok hasznos információt szedtek, itt szerzett tudásuk biztosan hozzájárul a hazai traumatológia további gyors fejlődéséhez.

A fogadás szokatlan meglepetéssel indult! A szervezők kihirdették, hogy a titokban tartott helyszínre az autóbuszok pontosan indulnak, gyülekezés a kongresszusi szálló óriási halljában.

Mindenki ott tolongott, amikor teljesen váratlanul, egyre növekvő hangerővel, énekkarral, nagy zenekarral (*Savaria Szimfonikusok*) felcsendült a földszinten és emeleten, *Carl Orff* Carmina Buránája, a valaha volt legnépszerűbb, komolyzenei mű néhány részlete, ámulatba ejtve a hallgatóságot.

Az eseménynek helyt adó, festői környezetben elhelyezkedő Spirit Hotelben a példásan szervezett és lebonyolított tudományos programok mellett lehetőség kínálkozott baráti beszélgetésekre, a legújabb szakmai kérdések megtárgyalására, ugyanakkor mód nyílt a kikapcsolódásra, pihenésre is. Pár nappal később a résztvevőkre még újabb meglepetés várt: postán, CD-én megkapták az említett bevezető hangversenyről készült videót.

Ismét meg kell köszönjük *Biró Csaba* osztályvezető és *Horváth Csaba* főorvosoknak, és a szervezőbizottságnak, név szerint *Bauer Ottó, Rajki Csaba, Rosanics Péter, Szilágyi Zoltán, Kiss Balázs, Kelemen Péter, Mátrai Ákos* kollégáknak a kitűnő szervező munkát és azt, hogy ismét életre keltették a Dél-Magyarországi Traumatológusok Kongresszusát.

Várjuk a következőt!

Az ortopédia és a traumatológia kapcsolatáról

PROF. DR. BELYEI ÁRPÁD

Ez évben lejár a Traumatológiai és Ortopédiai Szakmai Kollégium 10 éves moratóriuma, amely a közös szakvizsga EU kompatibilis kialakítása után az intézményrendszerrel kapcsolatos állásfoglalást tartalmazta.

Előzmény: 2004-ben traumatológiai és ortopédiai közös szakvizsga került bevezetésre, ugyanakkor 10 éves időtartamra a két szakmai kollégium nem javasolta a különálló ortopédiai és traumatológiai osztályok intézményi összevonását, mivel ez nem volt EU előírás, továbbá az európai tapasztalat és minták is igen eltérőek voltak.

Abban az időben, főleg a németnyelv területen, egy összevonási tendencia volt látható, amely 10 év elteltével napjainkban megfeneklett és újra a szétválasztás került előtérbe. Ennek oka, hogy a két szakma teljesen önálló működése biztosítja legjobban a szakmaiságot, továbbá függetlenül az intézményi összevonásoktól, a valóságban teljesen önálló belső szakmai működés történt. Tehát az összevonások semmit nem oldottak meg, sőt nagyon sok példa van arra, hogy mindegyik szakmában a szubspecialitások is önálló intézményeket tartanak fenn, vagy követelnek ki.

Például:

- Gerincsebészet (lásd Királyhágó u., Varga Péter Pál)
- Gyerekortopédia (lásd Heim Pál Gyermek Ortopédia)
- Kézsebészeti önálló osztályok több helyen
- Szeptikus csontsebészeti különálló osztályok több helyen

A hazai ellátó rendszerben a következő négy indok vetette fel az összevonást:

1. Közös szakvizsga,
2. Közös ügyelet megoldhatósága különösen kisebb osztályokon,
3. Közös műtőblokkok kialakítása a közös műszerpark racionalizálásával (ezen korábbi indok ma már nem helytálló, hisz a két szakma műtéti specialitásai a közös kubatura ellenére önálló műtőket és önálló műszerparkot igényel)
4. Egységes műszer beszerzés, amely szintén állandó, hisz mindkét szakma sajátos műszer és implantátum-rendszert igényel, és a közös beszerzés technikai része amúgy is feljebb tolódtott, egyetemi vagy kórházi szintre.

Hazai tapasztalatok

Úgy egyetemi, mint kórházi szinten a 10 éves moratórium ellenére történtek összevonások.

Formai és látszatintézkedések voltak, hisz mindkét szakma önálló életet él és követel nem csak hazánkban, hanem Európában is.

A közös főnök kinevezése csak ott működik jól, ahol erre intelligens résztvevőket találnak, aminek esélye már csak a kétszereplős számok törvénye alapján is 25%.

A személyi problémák kiküszöbölésére a legjobb megoldás 2–4 évenként, váltott rotációs intézetvezetés.

A Magyar Traumatológus Szakmai Kollégium és a Magyar Ortopéd Szakmai Kollégium közös javaslata:

- Egyetemi szinteken az önálló Traumatológiai és Ortopédiai Klinika fenntartása, hisz ezen esetekben a személyi létszám nagyobb, továbbá fő feladat az önálló graduális képzés–oktatás, valamint a posztgraduális elkülönült oktatási rendszer.
- Megyei Kórházakban is javasoljuk az önálló osztályok megtartását, hisz a közös ügyeleti és a közös műtő blokk működtetése csak technikai kérdés.
- Amennyiben a kórházvezetés úgy dönt, hogy összevont osztályokat működtet, rotációs vezetés a legalkalmasabb a személyi problémák kiküszöbölésére.

Ortopéd–traumatológia szakképzés

DR. BODOSI MIHÁLY

Az *ortopédia* a hazai orvosi szakképesítések között az elsők között tűnt fel, minthogy 1936-ban a szakképzést szabályozó BM rendeletben „*testgyógyászat*” név alatt, hároméves szakképesítési idővel már szerepel. A képzési idő 1958-tól lett 4 éves, majd 1983-tól 4½ éves tartamú. Az új szak-képzési rendszerben – hasonlóan a többi manuális szakmához – vált 6 évéssé a képzés. A szak-képzés így folyt 2003-ig, amikor utoljára lehetett az önálló ortopédia szakképesítést választani, minthogy 2004-től már csak a közös – „eurokonform” – szakképzésbe lehetett belépni és az ortopéd-traumatológiát választani.

A *traumatológia* koránt sem ilyen régóta ismert szakképesítési forma, az 1959 óta ismert – akkor még ráépített – szakképesítés csak 1983-tól (!) lett alap-szakképesítés, addig – sebészeti szakvizsgával – lehetett megszerezni a jártasságot. A ráépített szakképesítés 2 éves időtartamú volt, az alap-szakképesítés 1983-tól kezdődően 5, majd 1999-től 6 éves képzési időtartamú volt, 2004-ben a választhatósága megszűnt.

Az *ortopéd-traumatológiai* szakképesítés egyrészt az EU-csatlakozás miatt történt, másrészt azért, mert amíg a hazai ortopédiai szakképesítést – az elnevezése alapján – automatikusan egyenértékűként fogadták el az EU tagállamok, addig a traumatológia elismerését kiegészítő tevékenységhez kötötték. 2004-től már csak a közös ortopéd-traumatológiai szakképzésbe lehetett jelentkezni. A szakma képviselői – akkor – úgy gondolták, hogy a hazai traumatológiából a végtag-traumatológia fokozatosan fog az ortopéd-traumatológiába beolvadni, míg a polytraumatizáció részint a sürgősségi, részint az intenzív terápiás feladatkörhöz fog tartozni.

A 2005/36/EK Európa Parlamenti Direktíva szerint – jelenleg – az alábbi szakképesítések tekinthetők egyenértékűnek a gyakorlatban (az automatikus elismerés azt jelenti, hogy minden tagország köteles elfogadni az alábbi megjelöléssel kiadott szakképesítést, és nem vizsgálhatja annak tartalmát!).

Amint látható, a 31 EU/EFTA országból 18 esetben csak ortopédia megjelölés szerepel a szakképesítésen, míg 13 esetben – így Magyarországon is – szükségét látták a traumatológiát is szerepeltetni a szakképzés címében. Itt kell megjegyezni, hogy amíg korábban az úgynevezett angolszász gyakorlatra hivatkoztak az ortopéd-sebészeti szakképesítés kompetencia-körét illetően (amelyet később ki kellett egészíteni a francia, hasonló elnevezéssel), mára csak az amerikai orthopaedic surgery alatt értendő a klasszikus ortopédia és a végtag-traumatológia együttes művelése, még a korábban példaként említett országokban is változtattak az elnevezésen és lett „trauma and orthopaedic surgery”.

Még egy szempontot kellene komolyan mérlegelnie a kérdésben döntést hozni szándékozóknak, nevezetesen, hogy amíg a hazai szakképzés 6 éves időtartamú, addig az Egyesült Királyságban és Finnországban – tudomásom szerint – a képzés tartama 8 év, Norvégiában még ennél is hosszabb. A kettős szakma elsjájtításához ennyi szükséges!

Ortopédia A képzés legrövidebb időtartama: 5 év	
Belgium	Chirurgie orthopédique / Orthopedische heekunde
Bulgária	Ортопедия и травматология
Cseh Köztársaság	Ortopedie
Dánia	Ortopædisk kirurgi
Németország	Orthopädie (und Unfallchirurgie)
Észtország	Ortopeedia
Görögország	Ορθοπαιδική
Spanyolország	Cirurgía ortopédica y traumatología
Franciaország	Chirurgie orthopédique et traumatologie
Írország	Trauma and Orthopaedic surgery
Izland	Bæklunarskurðlaekningar
Olaszország	Ortopedia e traumatologia
Ciprus	Ορθοπαιδική
Lettország	Traumatologija un ortopēdija
Liechtenstein	Orthopädische Chirurgie
Litvánia	Ortopedija traumatologija
Luxemburg	Orthopédie
Magyarország	Ortopédia és traumatológia
Málta	Kirurgija Ortopedika
Hollandia	Orthopedie
Norvégia	Ortopedisk kirurgi
Ausztria	Orthopädie und Orthopädische Chirurgie
Lengyelország	Ortopedia i traumatologia narządu ruchu
Portugália	Ortopedia
Románia	Ortopedie și traumatologie
Szlovénia	Ortopedska kirurgija
Szlovákia	Ortopédia
Finnország	Ortopedia ja traumatologia / Ortopedi och traumatologi
Svédország	Ortopedi
Svájc	Chirurgie orthopédique et traumatologie de l'appareil locomoteur Orthopädische Chirurgie und Traumatologie des Bewegungsapparates Chirurgia ortopedica e traumatologia del sistema motorio
Egyesült Királyság	Trauma and orthopaedic surgery

Miután az ily módon – a szakképzés vonalán – egységessé tett két szakma intézményi háttere változatlan maradt, a képviselők megegyeztek abban, hogy az egyesülést ellenzők megnyugtatósa érdekében *10 éven át legyen közös ugyan a szakképesítés, de az ortopédiai és traumatológiai osztályok összevonását még ne szorgalmazzák.* A megállapodás szerint 10 év elmúltával üljön le tárgyalóasztalhoz a két szakterület, és tisztázza a különállás vagy összeolvadás kérdését az eddigi tapasztalatok alapján, figyelemmel mind a szakmai (szervezési, irányítási), mind a szakképzési szempontokat elemezve. A 10 év eltelt, most válik szükségessé az említett tapasztalatok megvonása és annak eldöntése, hogy a két szakma a jövőben miként működjön együtt, illetve egymás mellett.

Graduális képzési szempontok

Bár fentebb a szakképzési szempontokat kezdtem ismertetni, nem hagyhatók említés nélkül az előzmények, hiszen *a graduális képzésben változatlanul külön tanszék oktatja az ortopédiát és külön tanszék a traumatológiát.* Megfelelően (?) előírt óraszámokban – elméleti és gyakorlati program szerint – zajlik az oktatás, és ugyancsak elkülönülten kezelik minden egyetemen az adott szakma záróvizsgáját is.

A graduális képzést illetően az egyetemek egyeztetett program szerint készítik el anyagaikat, nem volt, és jelenleg sincs tervben a két szakterület egyetemi oktatásának egységesítése. Nem is volna kívánatos, hiszen a két szakterület általános orvos számára szükséges szakmai ismereteket nyújt, és igyekszik tájékoztatni arról, hogy mely betegségformák esetén kell a kezelőorvosnak szakorvoshoz fordulnia.

Minderre csak azért gondoltam kitérni, mert a folyamatos tanügyi reformok, és a tárgyak oktatásának rövidítése esetén néhányak számára csábító lehet az „amúgy is egységes szakképesítés” indokával a szakterületek közös oktatásának előterjesztése. Szerencsére azonban az egyetemeken az egyes tanszékek az önállóságukat eddig is sikeresen őrizték meg, és segíteni kell őket abban, hogy a jövőben is megmaradjon integritásuk.

Szakképzési szempontok

Bár kétségtelen, hogy számos tagországából hallani olyan állásfoglalásról, hogy mégis szükséges volna különválasztani az ortopédiát és traumatológiát – ma már német (osztrák) de francia törekvések is ezt erősítenék – az előterjesztések között nem szerepel a fent említett 2005/36/EK Direktíva korrekciója, pedig most zajlik annak revíziója és elrendelése újabb 10 évre. Márpedig, ha nincs ilyen határozat, akkor az aktuális – jogilag védhető – formát kell figyelembe venni.

Ez pedig azt jelenti, hogy a szakképzési programnak – az eddigieknek megfelelően – mind az ortopédiai, mind a traumatológiai előírásoknak meg kell felelniük, a szakképzendőtől pedig mindkét szakterületen való jártasság szigorú megkövetelése az elvárás.

A szakképzéssel kapcsolatban annyit kell még megjegyezni, hogy a korábban kiadott – a szakvizsgára bocsátáshoz szükséges – *műtéti és vizsgálati szám felülvizsgálata*, korrekciós lehetősége most zajlik, így az indokolt változtatások bejelentése mielőbb megteendő. Ajánlott tájékozódni a külföldi/európai gyakorlat felől, mert az a tapasztalatunk, hogy a hazai műtéti számok jelentősen elmaradnak a külföldön elfogadottaktól. Példaként maga az EU Bizottság tette szóvá, hogy amíg Magyarországon a sebész szakorvosok számára előírt műtéti szám 250 beavatkozás, addig ez Európában – átlagosan – 750 műtétet jelent, míg az Egyesült Államokban (és Kanadában) a szakvizsgára bocsátáshoz legalább 1000, pontosan specifikált műtétet írnak elő. A fenti hivatkozás azért figyelemre méltó, mert annak előkészítését célozza, hogy az előírások ellenére, mégis vizsgálhassák a magyar sebészek szakmai (operatív) alkalmasságát!

A másik szempont, amelynek bekérésére hamarosan sor kerül, az *a szakorvosok kompetenciájának leírása.* Azt fogja a főhatóság kérni, hogy az adott szakképesítéssel foglalkozó szakmai testület határozza meg, hogy a szakvizsga birtokában milyen beavatkozások önálló végzésére tartják alkalmasnak a szakorvost. Jól ismert ugyanis, hogy egyes műtétek szakképesítés birtokában valóban azonnal önállóan végezhetőek, míg másokra speciális gyakorlat teljesítése során, évek múltán vállalkozhat csak a szakorvos, ráadásul csak ott, ahol azt – a feltételek, a betegforgalom

és a helyi gyakorlat alapján – a Szakmai Kollégium megengedhetőnek tartja (és jogszabály is engedi!). El kell tehát készítenie a Szakmai Kollégiumnak (a két kollégiumnak közösen) azt a listát, amely a friss szakorvosok kompetenciáját tartalmazza, azokat pontosan megjelöli.

A szakvizsgával kapcsolatban szükséges említést tenni azokról az anomáliákról is, amelyek kivétel nélkül a minőség rosszabbodása irányába hatnak. Ennek szülője az a tény, hogy az *egyik szakképzendő ortopédiai munkahelyről, míg a másik traumatológiai osztályról lép be* a szakképzésbe. S minthogy mindkét szakma – elsősorban a traumatológia – osztályai létszám-gondokkal küzdenek, és mind a napi munka, mind az ügyeleti szolgálat ellátása igényli a rezidensek jelenlétét, munkahelyi feletteseik nem szívesen engedik el őket a hivatalosan előírt gyakorlatok teljesítésére. Rendszeresnek mondható, hogy ügyeleti szolgálat céljából visszahívják őket a gyakorlatra kijelölt helyről, vagy a szabadságos időszakokban visszatartják őket a távol lévők pótlása érdekében. Ezzel az a szakképzendő kerül hátrányos helyzetbe, aki – munkaszerződése és feltett előmenetele miatt – nem merészel ellenkezni.

Az új szakképzési előírások (programok) birtokában most készítik el az *egyres képzőhelyek az akkreditációs pályázataikat*, tehát hamarosan megfelelő adatok állnak majd rendelkezésre ahhoz, hogy meghatározzuk, hol teljesítheti a szakképzendő, akár a törzsképzési programját, akár pedig – és ez a hangsúlyosabb – szakgyakorlatát, illetve annak valamely részét. Ez annak ismeretében tehető, hogy meg tudjuk ítélni, vajon a képzőhelyen a feltételek maradéktalanul rendelkezésre állnak-e (megfelelő betegforgalom, beteganyag, műtéti szám és lehetőség stb.).

A Szakmai Kollégium(ok) feladata, hogy pontosan meghatározzák, – és írásban rögzítsék mind a képzőhelyi vezető, mind a szakképzendő számára, – hogy *a szakképzési program maradéktalan teljesítéséhez hol és mennyi ideig kell a rezidensnek dolgoznia*, és onnan csak különleges indokkal rendelhető vissza. A kritikus nyári szabadságolási időszakra vonatkozóan pedig a legegyszerűbb abban megegyeznie a két szakmának, hogy a kirendeléseket már eleve úgy készítsék el, hogy abban szerepeljen az elvárás, ha azt a munkahelyén kellene eltöltenie. Természetesen ebben az esetben a speciális képzési időszak 4 évének elosztását ismerve, azt rögzíteni kell a megállapodásban, hogy a visszarendelés időtartama nem befolyásolhatja a képzési időt! Ha tehát a szabadságos időszakra a speciális szakgyakorlati idő során a munkahely vissza kívánja rendelni munkatársát, akkor az képezze írásban rögzített részét az adott specialitás szakképzési idejének, tehát eleve úgy készítsék el a szakképzendő beosztását, hogy az elvárás szerepeljen a kiadott programjában. Erre az eljárásra egyébként eddig is szükség lett volna, mivel az új szakképzési előírások szerint *a jogszabály a tiszta képzési időket tünteti fel*, tehát a programot szabadság, vagy egyéb elfoglaltság nem rövidítheti le!

Tanácsos, hogy a Szakmai Kollégium készítsen el egy olyan – részletes – szakképzési programot, amelyben nemcsak minden előírás szerepel annak kibontott tematikájával együtt, hanem azt is jó volna feltüntetni, hogy a testület szerint mely képzőhelyek lehetnek alkalmasak (akkreditációjuk alapján) a részképzési elem(ek) teljesítésére.

Korábban az volt az elképzelésünk, hogy az egyetem – a szakfőorvosi rendszert kihasználva – rendszeresen ellenőrizné a szakképzőhelyeken folyó munkát, elbeszélgetne a rezidensekkel, és véleményüket anonim felmérésekkel is kikérné. Ezt azért írtam feltételes módban, mert ritka kivételtől eltekintve, ezt a minőségbiztosítási előírást senki sem tartja meg, és csak elvétve találkozni olyan vélemény-gyűjteménnyel, amelynek alapján akár a képzőhely (és a tutorok), akár a rezidens felelősségre vonható. A tartalma, minőségi szakmai munka – a képzés – másként ugyanis nem őrizhető meg. Addig csak „képződésről” lehet beszélni.

Sajnálatos módon egy további elképzelésünk is kútba esett. Arra gondoltunk ugyanis, hogy a szakképzésben jártas, ma már nyugdíjas – tehát egyéb irányban nem elkötelezett – szakembereket kérnénk fel, hogy rendszeresen látogassák végig a szakképző-helyeket, beszéljenek a szakképzendőkkel, és tájékozódjanak a felől, hogy az akkreditációs pályázatokban szerepeltetettek valóban rendelkezésre állnak-e, megvalósultak-e. S amennyiben hiányosságokat tapasztalnak, az egyetemi Szakképzési Központon keresztül figyelmeztessék az adott képzőhelyet. Amennyiben a feltárt hiányosságok korrekciója nem történik meg, úgy a szak-, illetve részképzésre alkalmas minősítést

vissza kellene vonni. (Az Egyesült Államokban nemcsak a képzési engedélyt vonják vissza, hanem a szakmai lapban közzé is teszik, hogy mely kórháztól vonták meg a szakképzési jogosultságot!).

Mint említettem, ezt a kezdeményezést – egyelőre – nem tudták elfogadni. Az indokok számosak, de jobb nem sorolni őket. Elégséges, ha csak annyit említek, hogy „nem lehet munkát végezni úgy, hogy azért ne járjon anyagi ellenszolgáltatás” – mert az „fekete munka”, márpedig erre most nincs pénz. Nyugdíjas korúval pedig amúgy sem lehet szerződést kötnie egyik költségvetési szervnek sem, egy kormányrendelet értelmében (1700/2012). Ezen túl, minthogy a jogszabályban ilyen típusú ellenőrzésről nem esik szó, az eljárás nem is volna hivatalosan alkalmazható. Arról nem is beszélve, hogy pár éve megszűnt az szakfőorvosi, vagy felügyelő főorvosi rendszer, így még a szakmai ellenőrzés felhasználási lehetősége is kiesett az alkalmazható módszerek közül.

További önállósodási törekvések

Az önállósodási törekvések abból a félelemből fakadtak, amelyekre *Renner Antal* professzor utalt már 2006-ban, amikor kifejtette, „egyre kétségessé válik, hogy a baleseti sebészet megtartja-e önállóságát az Európai Unióban, vagy az Angliában is egyre többször kritizált irányzat győz, amely az ortopéd–traumatológia létrejöttét látja az ideális útnak”. Az akkori aggodalmak továbbra is fennállnak, és a szakmák egyre több helyen inkább az önállósulás irányába fordultak (vagy fordulnának) – legalábbis bizonyos részeit tekintve.

Már abban az időben is, amikor a szakmák még külön működtek, történtek kezdeményezések bizonyos önállósulásra, amelyek részint ráépített szakképesítések létrehozása javaslatában nyilvánultak meg, részint a szakirányú továbbképzés (közkeletű nevén licenc) lehetőségét igyekeztek kihasználni.

Az elsők között valósult meg a *kézsebészet* önállósodása, és ráépített szakképesítéssé válása, amely 1993-tól vált lehetségessé. Ekkortól szerepelt először 6/1993. (II.19.) NM rendeletben, hogy sebészet, ortopédia vagy traumatológia szakképesítés birtokában, 2 éves képzési idő alatt lehet ilyen szakképesítést szerezni. A szakképzés nem eurokonform, ugyanis Európa hivatalosan nem ismer el sem ráépített szakképesítéseket, sem kézsebészeti szakvizsgát. A kézsebészetet korábban Spanyolországban, Svájcban, később Németországban is ráépített szakképesítésként említették. Ma a hozzáférési lehetőség Magyarországon a gyermeksebészek számára is adott (Svájcban a plasztikai sebészek is tehetnek ilyen szakvizsgát).

Bár a *gyermek-ortopédia* az ortopédia szerves része, sokan – elsősorban gyermekgyógyászati oldalról – szorgalmazzák a gyermekortopédia önállósodásának elősegítését, eddig eredménytelenül. Hallani lehetett arról is, hogy *gyermek-traumatológia* önálló diszciplínára is nagy volna az igény, hiszen speciális szempontokat kell megjeleníteni mind a diagnosztika, mind pedig a gyógykezelés során. Ahogy a mai betegellátási előírásokat és feltételeket látom, nem volna szerencsés sem a szakma, még inkább nem a betegek szempontjából, ha teret engednének bármely alapszakma további fragmentálódásának. E tekintetben az érintett Szakmai Kollégiumoknak kell(ene) határozott állásfoglalást kialakítaniuk.

Az elmúlt években a legnagyobb nyomás a *gerincsebészet* önállósodásának irányából érkezett, ráadásul mind az ortopédiai, mind az idegsebészeti szakmai oldalról voltak a kérdésnek szorgalmazói. A szakmai törekvések a társaság-alapításon túl odáig jutottak, hogy több névváltás és hovatartozási vita után létrejött a Nemzeti Gerincgyógyászati Központ, és néhány vidéki idegsebészeti osztály Idegsebészeti és Gerincsebészeti Osztály nevet vett fel annak ellenére, hogy az érintett Szakmai Kollégium állásfoglalását bárki megkérdezte volna. Szerencse, hogy a két érintett szakmai kollégium (ortopédiai, illetve idegsebészeti) egyike sem támogatta az önállósulást, vagy a ráépített szakképesítés létrehozását. Bonyolította a helyzetet, hogy időközben az egyre növekvő számú gerincserült – a speciális igényeivel – olyan elvárásokat támasztott, amelyek egy elektív rendszerhez nem voltak illeszthetők. Úgy tűnik, mára az önállósulási kezdeményezések olyannyira elhalkultak, hogy még licenc-előterjesztést sem küldtek be! Személyes véleményem, hogy *addig van jó kezekben az igen jelentős számú gerincbeteg szervezett ellátása, amíg a két nagy szakma tudja kontrollálni a tevékenységet.*

A gyakorlatból ismert, hogy több helyütt *szeptikus csontsebészeti* tevékenységet folytatnak, önállóan, illetve különállóan az ortopédiai (vagy traumatológiai) osztályoktól. Ez némiképp érthető, hiszen mind a jelenlegi finanszírozási feltételek, mind pedig a szakmai operatív igények elene szólnak annak, hogy egy osztály keretei között működtessék a szeptikus esetek kezelését is. Ez a területi elkülönítés természetesen nem jelentheti azt, hogy az adott szeptikus esetek kezelésével a csak azzal foglalkozók törődnének, elszakítva az alapszakmától, annak elveitől. A kérdésben nem lehet kellően tisztán látni, mert egy korábbi – a szeptikus gerincsebészeti esetek összegyűjtésére tett kísérletek is – kudarcba fulladtak, bizonyos szervezeti egységek felől „elmaradt” adatközlések miatt. E tekintetben ugyanúgy fontos, hogy az alapszakma szigorúan kövesse a törvényt, ugyanis adatok és szakmai kontroll nélkül a kritikus és költségigényes tevékenység nem kontrollálható.

Legutóbb hirdették ki a *mellkas-sérültek traumatológiai ellátása* címet viselő licencet (23/2012. (IX.14.) EMMI rendelet), amelyet ortopéd-traumatológiai vagy traumatológiai szakképzés birtokában lehet megszerezni. Pontosabban leírják a jogszabályban, hogy a licenc milyen tevékenység ellátására jogosítja fel az illetőt. Az előterjesztő *Szabó Győző János*, támogatói a debreceni tanszék vezetője (*Fekete Károly* professzor) és a pécsi katasztrófa-ortostani tanszék vezetője (*Molnár F. Tamás* professzor, az európai grémium elnöke), voltak. A betérjesztés először a „biztonságos mellkas-sérült ellátás” elnevezést viselte szándékként, mert megítélésük szerint a mellkas-sérültek 4/5-ét nem kellően jártas traumatológusok látják el.

A *mozgásszervi ultrahang-vizsgálatok* elnevezésű licencet az ortopédiai és a reumatológiai Szakmai Kollégiumok terjesztették be 2006-ban, igényüket megerősítették a legutóbbi – 2012-es felmérés – alkalmával is. Az anyagot és programjukat azonban nem küldték be a Minisztériumba. Ugyancsak ebbe a körbe tartozik az Ortopédiai Szakmai Kollégium által 2009-ben betérjesztett, és megerősített *ultrahangos csípőszűrés* licenc kérelme, amelyhez program-leírást a testület nem küldött be, így érdemben senki sem foglalkozott a kérdéssel. Mindkét ultrahangos vizsgálati módszer licencével kapcsolatban a Radiológiai Szakmai Kollégium fenntartásait, illetve beleszólási jogosultságát hangoztatta.

A *radiosynoviorthesis* licenc létrehozását a Reumatológiai Szakmai Kollégium javasolta, és úgy képzelte, hogy ezt a jogosultságot ortopédiai, valamint nukleáris medicina szakképesítéssel lehetne megszerezni. Az előterjesztést mind a kezdeti időszakban, mind a legutóbbi alkalommal elutasította a Nukleáris Medicina Szakmai Kollégium!

Nehézségek, amelyek a két szakterület együttműködését akadályozzák

Kétségtelen, hogy számos érv hozható fel annak érdekében, hogy az ortopédia és traumatológia együtt művelendő szakterület volna annak ellenére, hogy – egy-két ritka kivételtől eltekintve – szinte mindenütt Európában a két szakma jórészt önálló életet él, elsősorban a betegellátást tekintve!

Az együttműködés legnagyobb gondja, hogy az eltérő beteganyagok miatt a két szakterület egészen más betegségi típusokkal, egészen más járóbeteg-forgalommal, és egészen más területi feladatokkal terhelt. Hogy ennek az oka, hogy a szakképzéssel kapcsolatos törekvést – az egységessé alakítást – egyéb irányítási, szakmai kérdések nem követték, vagy szándékos volt a betegellátási rendszer változatlanul hagyása, nem tudni. Egy tény, hogy a két szakterület mind feladatkörében, mind országos rendszerében eltér egymástól. És e tekintetben azok vannak a legnagyobb gondban, akik a két szakterületet – részint kényszerű praktikus okokból (személyzeti létszám, ügyelet, stb.) – kórházi szinten együtt műveltették. És kiderült, hogy számos szakmai és egyéb kérdéssel kell megbirkózniuk, olyanokkal, amelyekkel kapcsolatos tanácsot nem tudnak mástól szerezni.

A gyakorlati szempontból fontos feladatok összeegyeztethetőségének nehézségeit a két szakterületen dolgozók bizonyára érzékelik. Külső szemlélőként azt látni, hogy a két rendszer egymástól eltérő betegutakkal rendelkezik, hiszen más szakmai körzettel, eltérő nagyságú populációval, központilag elrendelt – egymással nem harmonizáló – ellátó-rendszerrel működik a két szakterület, amelyet tovább bonyolít, hogy a járóbeteg-rendjük és feladatkörük más, egymással nem

helyettesíthető. Megváltoztatta a rendszert a sürgősségi betegellátási osztályok (részlegek) kialakítása, amelyek tevékenységéhez a traumatológiának illeszkednie kellett, ugyanakkor viszont „test-idegennek” tűnt az ortopédia megjelenése.

Bizonyos vagyok abban, hogy a mai betegellátási rend, a betegutak meghatározása, a járóbeteg-utak kidolgozása és a különféle szintű traumatológiai feladatok jogszabályi szintű elrendelése mind olyan szempontok, amelyek az ortopédiai és a traumatológiai feladatok összeegyeztethetőségét lehetetlenné – legyünk óvatosan fogalmazók – vagy legalább nehezzé teszik. Ezt azoknak az osztályoknak tapasztalatai bizonyítják, ahol ortopéd-traumatológiai osztályt alakítottak ki, főként szervezési, gazdálkodási okokból, és külön küzdelmet kellett folytatniuk a feladat-ellátás elfogadható megoldása érdekében.

Külső szemlélőként azt látom, hogy amíg az ortopédia a maga „klasszikus” szakterületét kívánja művelni, és csak ritkán téved a traumatológia szakterületére, az esetek messze túlnyomó többségében, addig a mai traumatológia, elsősorban elektív operatív tevékenységének jó részét olyan – a fent hivatkozott – ortopédiai feladatok köréből veszi, amelyek sokkal inkább késői, helyreállító sebészi beavatkozások, mintsem akut (vagy halasztott) traumás következmények megoldásai. Újság-, sőt bírósági hírek is erősítik azt a gyakorlatot, hogy traumatológiai osztályok egyre inkább részt kívánnának venni a *nagyüzleti protézis-programban*, egyrészt hangoztatva a megfelelő jártasság megszerzését (illetve fenntartását) ahhoz, hogy baleseti sérült speciális ellátását maga tudja biztosítani, másrészt segítségére legyen az egészségügyi kormányzatnak abban, hogy a hosszú várólista csökkentése terén kifejtett erőfeszítéseit segítse.

Speciális területnek látom a két szakmát azonos attitűd kialakítására sarkalló artroszkópiát, amely már-már a fizikális betegvizsgálatot pótló „eszközös diagnosztikumá” vált, időközben meglepedkezve arról, hogy voltaképp egy nem csekély kockázatot hordozó beavatkozásról van szó.

Bizonyosan a szakma ehhez a fejezetéhez számos, a gyakorlatból – vagy a gyakorlatot zavaró okok közül – vett olyan példákat tud hozzátenni, amelyeket szükséges elemezni ahhoz, hogy megnyugtató megoldás születhessen, és a két szakma fejlődése a megkívánt rend szerint, egymást inkább segítve, mintsem akadályozva alakuljon a jövőben. Magam a példákat nem azért hoztam fel, hogy ezzel a két szakterület közötti vitákat szítsam, hanem inkább illusztrációként említettem azt demonstrálandó, hogy a mai körülmények között – és hangsúlyozom, a betegek érdekében – nem volna szerencsés a két szakma összeolvasztása!

Mi tanácsolható a jelen helyzetben?

Az ortopédiai és traumatológiai szakmai kollégiumok korábban úgy határoztak, hogy 10 év tapasztalatai után igyekeznek majd megvonni azokat a tanulságokat, amelyek alapján képzelik a *képzés, a szakképzés (és továbbképzés), valamint a klinikai tevékenység jövőbeni alakítását*.

- Ahhoz nem férhet kétség, hogy célszerű – itt nem részletezendő okok miatt is – az *ortopédia és a traumatológia graduális oktatásának változatlan különválasztása*, illetve elkülönült működtetése mind elméleti, mind gyakorlati szempontból. Mindezt azért szükséges említeni, mert a graduális óraszám-csökkentésnek könnyen áldozatul eshet a szakma, ha önállóságukat elveszik.
- Ennek folytán továbbra is javasolt fenntartani az *önálló ortopédiai és traumatológiai egyetemi tanszékek* rendszerét, és az oktató-kórházakban is célszerű fenntartani az eddig elkülönítetten működő szakmák tevékenységét.
- Kritikusnak tartható a jövőben is a szakképzés ügye, amelynek terén elengedhetetlen a külön működő egyetemi tanszékek, valamint az ugyancsak önálló szakmai kollégiumok szoros együttműködése, kompromisszum-készsége. Mindezt *a jelenlegi EU Direktíva előírásai miatt szükséges fenntartani az ortopéd-traumatológiai szakképzés és az egyenértékűség automatikus elismerhetősége érdekében*. Ahhoz azonban, hogy az együttműködés biztosítani tudja az elvárt magas szintű szakmai képzést, mindkét diszciplína elismert elsajátíthatóságát, szigorú – és mindkét fél által következetesen betartandó – rendszer működtetésére, rendszeres kontrolljára van szükség.

- *A betegellátás jelenlegi előírásrendje hivatalosan is ellenkezik a két szakterület összevonásával, minthogy az eltérő országos hálózat rendszere, mások a jogszabályban rögzített elvárások, és ezen túl mind a fekvő-, mind a járóbeteg-rendszerben a szakmai különbségek egymástól független, önálló egységekként kezelik a két szakterületet. Nem szerencsés tehát, ha ebben a tekintetben a helyi szervezési és más „ál-indokokat” (azonos műszerpark, közös műtői rendszer stb.) használnak fel, megtévesztő argumentumokként.*
- Nyilvánvalóan nem csak Magyarországon, hanem Európa-szerte keresik a megoldást a mesterségesen létrehozott, majd másolni kötelees rendszer – az ortopéd-traumatológia – megváltoztatására, amelyet az egészségügyben zajló, folyamatos átalakítások tovább bonyolítanak. A furcsa mindebben, hogy a változtatások feltétlen indoka sohasem a betegellátás jobbá tétele – bár ezt ürügyként mindig felhasználják –, hanem hol gazdasági, hol kubaturális, hol személyi szempontok érvényesítése. Várjuk ki, ők hová jutottak!

A vita előzménye:

- Magyar Traumatológia Ortopédia Kézsebészet Plasztikai Sebészet, 2012. 56. (1-2): 71-76.
- Magyar Traumatológia Ortopédia Kézsebészet Plasztikai Sebészet, 2012. 56. (3): 223-226.

In memoriam Dr. Vámhidy László

Dr. Vámhidy László 1954. június 15-én Pécsen született, iskoláit is szülővárosában végezte. A Pécsi Belvárosi Általános Iskolát a Pécsi Nagy Lajos Gimnázium, majd a Pécsi Orvostudományi Egyetem Általános Orvosi Kara követte.

Orvosi hivatását 36 éve 1978-ban kezdte a POTE I. sz. Sebészeti Klinika Traumatológiai Osztályán. 1982-ben sebész, 1985-ben baleseti sebész, majd 1994-ben kézsebész szakorvosi képesítést szerzett. 1985-ben nevezték ki egyetemi tanársegéddé, ekkor vezette első ügyeleteit. 1990-től, mint adjunktus dolgozott a POTE Sebészeti Klinika Traumatológiai Önálló Osztályán. Az 1993-ban megalakult POTE Balesetsebészeti és Kézsebészeti Klinikán osztályvezetőként oktatott, operált, gyógyította a betegeket. Munkája során mindig volt egy mosolya vagy egy jó szava kollégái számára, amellyel új lelkesedést adott. Számára nem volt megoldhatatlan feladat sem az osztályon, sem a műtőben, még vizsgáztatás során sem. A megoldások kulcsait kollégái sorra megkapták tőle.

Baleseti sebész munkája mellett jutott ideje a klinika hírnevének öregbítésére és tudományos munkára is. Ezt mi sem bizonyítja jobban, mint számtalan magyar és angol nyelven írt közleménye, 10 külföldi tanulmányútja, több száz tudományos előadása, 14 hazai és nemzetközi társasági tagsága és a 2005-ben megszerzett PhD fokozata. A legbüszkébb a Magyar Kézsebészeti Társaság főtitkári posztjára volt. 2008-ban nagy feladat hárult rá, tanszékvezető klinikaigazgató lett. Munkáját töretlen lelkesedéssel folytatta tovább, 2010-től egyetemi docensként vezette a tanszéket. A reá bízott közel harminc orvos és majdnem 100 szakdolgozó irányítása mellett konferenciákat és továbbképzéseket szervezett, részt vett az egyetemi vezetés munkájában, szakvizsgáztatott.

2013. december 30-án minden megváltozott, Tanár Úr tragikus hirtelenséggel elhunyt.

Vámhidy László Tanár Úr, nem csak kollégája, hanem tanára, és nem csak tanára, hanem barátja is volt mindazoknak, akikkel együtt dolgozott, hiányát nem lehet pótolni.



Dr. Wiegand Norbert

KATONA FERENC: AZ EMBERI KÉZ KULTÚRTÖRTÉNETE

Budapest. Medicina. 2014. 332 old.

A könyv mérete: 29×20,5 cm. Összes ábra: 177 db.

ISBN 978 963 226 499 8

A könyv ára: 4900,- Ft

A könyv szerzője *Katona Ferenc* professor, aki 1975-től nyugdíjazásáig vezette a budapesti Fejlődésneurológiai Osztályt. Az osztály akkoriban a Szabadság hegyen (Svábhegy), a Gyermekgyógyászati Intézményben került elhelyezésre. Az egészségügyi reform során azonban az Intézet megszüntetésre került és az Osztályt a Főváros vette át; az integrált kórház egysége lett, majd jelenleg az önállóvá vált Margit kórházban működik. *Katona* professor széleskörű tudományos aktivitását mutatja, hogy számos publikáció és mintegy 15 (!) könyv szerzője, valamint a Rehabilitáció című tudományos folyóirat alapító főszerkesztője.

A recenzeált könyv kemény kötésben, a Medicina Kiadótól megszokott, igényes, rendkívül tetszetős külalakban került kiadásra. Papírja finom, a nyomdai betűk jól olvashatóak, a fejezetek felosztása logikus, jól érthető, a színes ábraanyag igen jó minőségű. Az ábrák aláírása jól olvasható, könnyen érthető. A munka stílusa kiváló, jól érthető, magyarázatai logikusak, rendezettek. A könyvet jó kézbe venni és lapjait forgatni.

A könyv az Előszóval indul, amelyben a szerző köszönetet mond mindazoknak, akik a könyv összeállításában, illetve kiadásában a segítségére voltak. Az ezt követő Bevezetésben lényegében a munka rövid összefoglalását olvashatjuk. Ezután 13 fejezetben (317 oldalon) fejti ki a könyv mondanivalóját. Az első fejezetben a kezünk őstörténetét, a másodikban a kéz agykérgi manifesztációját ismerteti. A harmadik fejezetben a szerző a filogenetikai nyomokat keresi a kéz ontogenezisében. A következő (4.) fejezetben a kéz és az általa alkotott tárgyakban, építményekben látható történelmi korszakokról olvashatunk. Az ötödik fejezet címe: „Sok kéz és sokféle feladat”. Ebben a részben a kezek által létrehozott gépeket, a textilipar kifejlődését, a kéz szerepét a vasiparban, a közlekedésben („Kézvel épített mozdony”), a bányászatban tárgyalja. Ugyanitt olvashatunk a kéznek az elektromosságban és a matematikában játszott szerepéről. A hatodik fejezetben a kéznek az értelmi és érzelmi életben mutatott jelentőségéről olvashatunk. A következő, 7. fejezet „A kézírás nyelve” címet viseli. Itt a szerző a kéznek az írásban játszott jelentőségét ismerteti, így a gépírás, a számítógépes írás, illetve a titkosírások részletes leírását. A 8. fejezetben a kéznek a művészetekben játszott szerepéről olvashatunk, míg a 9. részben a kéz és a zeneművészetek közti kapcsolatokat tárgyalja könyvünk szerzője. A 10. fejezet a kéznek a sportolásban játszott jelentőségéről, míg a következő részben (11. fejezet) a gyógyító kézről, illetve a kéz gyógyításáról olvashatunk. A 12. rész a „Kezek mindennapjai” címet viseli. Itt olvashatunk – többek között – a kezek napi feladatairól, a házi munkában játszott szerepéről. A könyv utolsó – 13. – fejezetének címe: „Az anyag, az idő és a kéz jövője”. E részben a szerző foglalkozik a mesterséges intelligenciával és a mesterséges kézügyességgel, illetve tárgyalja még az agy és a kéz együttműködésének mutatóit.

Összefoglalva: A könyv a kéz antropológiai fejlődéséről közöl igen értékes adatokat. Vázolja azt az utat, amelynek során a főemlősök felső végtagja emberi kézzé alakult. Ezt követően foglalkozik az emberi kéz sokrétű cselekvési lehetőségeivel, figyelembe véve az anatómiai ismereteket. A könyvben részletesen olvashatunk az emberi kéznek a művészetekben játszott szerepéről, külön kiemelve a képző- és zeneművészeteket. A szerző a könyv anyagát fejlődésneurológiai saját tapasztalataiból, valamint kutatásaiból merítette. A könyvet igen jó minőségű fényképek, eredeti művészi alkotások képei, illetve jó minőségű rajzos ábrák gazdagítják.

Kézsebészeti-traumatológiai szempontból nagy kár, hogy a szerző a gyógyító kézzel, illetve a kéz gyógyításával csak röviden foglalkozik a 11. fejezetben és az Irodalomjegyzékben pedig csupán egy (!) magyar szerzőt citál. Mégis úgy vélem, hogy a kéz kultúrtörténetének ilyen kitűnő összefoglalását minden gyakorló kézsebésznek, illetve e területen munkálkodó szakembernek ismernie illik. Ezért a munkának nemcsak a gyakorló kézsebészek könyvespolcán, hanem minden, kézsebészettel foglalkozó intézet könyvtárában helye van.

Prof. Dr. Bíró Vilmos

XVIII. Magyar Podiátriai és Lábsebészeti Vándorgyűlés Lábelváltozások új kezelési módszerei, work-shop és szeminárium

Kecskemét, Granada Konferencia Wellness és Sport Hotel****

2014. november 28–29.

Kedves Kollegina/Kolléga!

Kecskemét gyakorlatilag az ország közepe, így földrajzilag is a hazai találkozások helyszíne. Ezért is jelentős és fontos a lábsebészet iránt egyre nagyobb számban érdeklődők számára, hogy a XVIII. Vándorgyűlésünket, 2014. november 28–29-én, *Dr. Gera Zoltán* traumatológus osztályvezető főorvos és munkatársai szervezik, a Bács-Kiskun Megyei Kórház és főigazgatója: *Dr. Svébis Mihály* c. egyetemi docens támogatásával. A korszerű lábsebészet további előnye, hogy az egynapos és ambuláns sebészet keretein belül is végezhető, műszerigénye csekély.

A kongresszus szakmai programjába igyekeztünk mindenkit érdeklő általános témákon kívül a ritkábban előforduló és határterületeket is érintő témaköröket is bevonni és számos meghívott külföldi előadó révén még eredményesebbé tenni a tudományos tartalmat.

Továbbra is várjuk a lábbal foglalkozó szakemberek, podiáterek, gyógytornászok, gyógy-pedikűrösök, diabétesz szakápolók, védőnők jelentkezését is.

Vándorgyűléseink hagyományos része a péntek délelőtti – eddig igen sikeres – társasági program, erre Kecskemét városa nagy választékot kínál, melyre várjuk a kísérőket is.

(A kongresszus helyszíne és szálloda választásában – ugyancsak hagyományos már, – hogy a kísérők, családok és gyermekek számára legyen lehetőség wellness használatára és az ott tartózkodás kedvezményes hosszabbítására.)

Az esti programjaink a jókedv és a kikapcsolódás mellett az oldott hangulatú, baráti beszélgetések helyszíne is.

Reméljük, hogy erre „a találkozásra” is mint magas színvonalú kongresszusra, work-shop-ra, emlékezhetünk később.

Jöjjenek el, gyertek el minél többen, hogy egymástól tanulhassunk és a tudományos rendezvény vitái mellett, jól érezhessük magunkat Kecskeméten.

Dr. Gera László Dr.
a kongresszus elnöke

Szokoly Miklós
az MPLT elnöke

Prof. Dr. Nemes György
az MPLT alapító, örökös elnöke

Főtémák:

- Lágyrész és csontsérülések a lábon
- A láb gyakori és ritka betegségei, esztétikai elváltozásai, ezek kialakulása, kezelése, megelőzés
- Rendszer betegségek megjelenése a lábon
- Orvosi gyógy-pedikűr
- Határterületek
- Varia

Időpont: 2014. november 28–29.

Helyszín:

Kecskemét, Granada Konferencia Wellness és Sport Hotel****
6000 Kecskemét, Harmónia utca 12.

GPS koordináták LAT:46.87636 LON:19.62605

Akkreditáció: orvosoknak SE-TK/2014.II/00357 24 kreditpont
szakdolgozóknak 33933/2013 17 kreditpont

A vándorgyűléssel kapcsolatos további információk:**New Instant Szervezőiroda**

Kaposvári Krisztina 1028 Budapest, Máriaremetei út 41.

Tel.: +36 1 212-3014;

Fax: +36 1 225-0304;

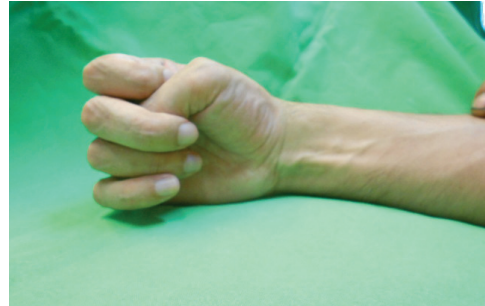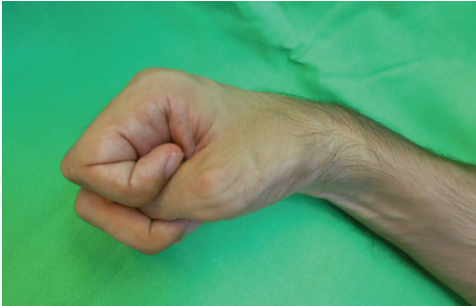
E-mail: newirendezeny@newinstant.hu

Web: www.newinstant.hu

HELYREIGAZÍTÁS:

A Magyar Traumatológia Ortopédia Kézsebészet Plasztikai sebészet, 2014. 57. 1. számában megjelent: Dr. Turcsányi István, Dr. Vekerdy-Nagy Zsuzsanna, Dr. Dénes Zoltán, Dr. Mészáros Edit, Dr. Hőgye Zsófia, Dr. Noviczki Miklós, Ifj., Dr. Farkas Csaba: Spasticus felső végtag sebészi rehabilitációja agykárosodott betegeknél. Cerebralis paresis – traumás agysérülés – stroke című cikkben a 37. oldalon a 3. ábra helytelenül jelent meg.

A helyes ábra a következő:



3. ábra Stroke-os beteg: a hüvelykujj a tenyérben, az ujjak és a csukló flexiós contracturában

A hibáért elnézést kérünk.

Kérjük cikkíróinkat, hogy a szerkesztőség és a nyomda munkájának megkönnyítése és gyorsítása érdekében a kéziratot az alábbi irányelvek szerint készítsék el. A nemzetközi szabványnak megfelelően a dolgozat terjedelmére vonatkozóan az irányadó a következő: közlemény 8–12 oldal, kazuisztika 3–8 oldal, irodalmi hivatkozás szükség szerint, de lehetőleg 15–20 tételnél nem több.

A kézirat **első oldalán** a következők szerepeljenek: a közlemény *származási helye* (kórház, osztály; egyetem, klinika), a *cikk címe* (rövid és pontos), a *szerző/k* teljes neve (doktori címmel), „*Összefoglalás*”, maximum 20 gépelt sor harmadik személyben fogalmazva, a dolgozat lényegi részét tartalmazva, *kulcsszavak* 3–10 szó, lehetőleg a PUBMED–MEDLINE tárgyszójegyzéke alapján (Medical Subjects Headings), angol nyelvű *címfordítás és absztrakt*. Rövidítések az összefoglalóban ne legyenek. Lábjegyzetben a cikk megjelenésével kapcsolatos körülményre lehet utalni (milyen vizsgálsorozatban, támogatással, kinek a tiszteletére készült). A levelező szerző nevét, címét, egyéb elérhetőségét (telefon, fax, e-mail) a cikk végén kérjük megadni.

A **cikk szerkezete**, ha nincs különleges indok az eltérésre, a következő legyen:

Bevezetés: a témához szorosan csatlakozó, a közlés indokoltságát bizonyító előzmények felsorolása és a közlemény céljának ismertetése.

Anyag és módszer: a vizsgált anyag, betegek, betegcsoportok és a vizsgálmódszer leírása.

Eredmények: A vizsgálatból nyert adatok tényszerű közlése, vizsgálati eredmények a dokumentumokkal (táblázatok, ábrák, képek).

Megbeszélés: a vizsgálati eredményekből levont következtetések, azok összevetése korábbi eredményekkel, más módszerekkel, ajánlás, állásfoglalás.

Irodalom: csak olyan név szerepelhet a jegyzékben, akire a szövegben hivatkozás történik, és a szövegben szereplő szerzőket idézni kell. Figyeljünk a hazai közlésekre! A tudományos témakörökben korábban már publikált magyar szerzők közleményei megtalálhatók a 2007-ben megjelent „*A Magyar Ortopédia, Traumatológia és Határterületei Bibliográfiája a kezdetektől napjainkig*” című könyvben.

Orvosi helyesírás: Az egyes szavak és kifejezések írásmódjáról szerzőink az *Orvosi helyesírási szótárban* tájékozódhatnak. (Fábián P., Magasi P. (szerk.) Bp.: Akadémiai Kiadó, 1992.) Kérjük, ne írják le a közleményben ugyanazt a szót többféleképpen. Amennyiben a latin szavak magyar szóvégi ragot kapnak, a szó utolsó magánhangzója a magyaros kiejtés szerint írandó (pl. abductió). A rövidítéseket a fogalom első teljes terjedelmű leírása után zárójelben adjuk meg, és a továbbiakban a rövidített formát használjuk.

Ábrák, táblázatok: Az ábrákat digitális formátumban kérjük elküldeni, elsősorban tif, jpg, vagy bmp file formátumban. A képeket 300 dpi (lpi) pontfelbontásban ajánlatos elkészíteni. A digitális fényképezőgéppel készült képek általában megfelelőek. Szükség esetén lehet nyíllal, vagy más jellel felhívni a figyelmet a részletekre, vagy vázlatos rajzzal kiegészíteni. Több ábrát is össze lehet szerkeszteni. Az ábrának és táblázatoknak címet és sorszámot kell adni. Az ábrákat arab, a táblázatokat római számokkal sorszámozzuk. Az ábra- és táblázat aláírásokat kérjük a cikk végére beszúrni. A digitális formátumú ábrákat, grafikonokat ne a szöveg közé szerkesszék be (de javasolt helyüket kérjük jelölni a kéziratban), hanem – önálló névvel ellátott képfile-ként – mellékeljék külön floppyn vagy CD-n, illetve e-mail-ben.

Az **irodalomjegyzékben** a hivatkozásokat a **szervek betűrendes** sorrendjében kell megadni, sorszámozva, az egyes tételeket külön bekezdésben írva. A kézirat szövegében az utalás az adott tétel számának kerek zárójelben való megadásával történjék.

Az idézés az alábbi formában történjék (Kérjük, ügyeljen az írásjelekre és a szóközökre!):

Folyóiratcikk: Szerző/k: (vezetéknév, keresztnév kezdőbetűi, a néven belül nincsen vessző, csak a nevek között): Cím. Folyóirat (a folyóiratok nevének nemzetközi rövidítését kell használni a PUBMED alapján, amennyiben nincs, a teljes nevét ki kell írni). Megjelenés éve. Kötetszám, évfolyam-szám. (Lapszám kerek zárójelben): oldalszámok (első és utolsó teljesen kiírva).

Például: Clement N. D., Jenkins P. J., Brenkel I. J., Walmsley P.: Predictors of mortality after total knee replacement: a ten-year survivorship analysis. J. Bone Joint Surg. Br. 2012. 94. (2): 200-204.

Könyv: Szerző/k, (ha szerkesztő, kerek zárójelben, rövidítve az adott nyelven): Cím, alcím. (Kötetszám, ha van). Kiadás (ha van). Hely. Kiadó. Év. Oldalszám.

Például: Haas N. P., Krettek Ch. (Hrsg.): Tscherne Unfallchirurgie. Hüfte und Oberschenkel. Heidelberg etc. Springer. 2012. 480 p.

Könyvfejezet: A fejezet szerzője: A fejezet címe. In: A könyv szerzője, ha nem azonos a fejezet szerzőjével (ha szerkesztő, kerek zárójelben, rövidítve az adott nyelven), a könyv címe, kiadás sorszáma, kiadás első helye, kiadó, év, a fejezet kezdő és befejező oldalszáma.

Például: Somerville L., Bryant D.: Ethics in writing: Maintaning credibility. In: Bhandari M., Joensson A. (Eds.): Getting your research paper published. A surgical perspective. Stuttgart. Thieme. 2011. 49-53. p.

A kéziratot ábrákkal és táblázatokkal együtt **elektronikus formában** kérjük elküldeni a következő e-mail címek egyikére: mto@baleseti.hu vagy matrokplaszt@gmail.com, illetve postán (mágneselemezen, CD-n) a szerkesztőség címére: Magyar Traumatológia Ortopédia Kézsebészet Plasztikai Sebészet Szerkesztősége, 1081 Budapest, Fiumei út 17.

Tisztelt Szerzők! Ha a leírtakat figyelembe véve küldik el kéziratukat, biztos, hogy hamarabb fog megjelenni. Együttműködésüket kérve üdvözlöi Önöket a **Szerkesztőség**.