

MAGYAR
TRAUMATOLÓGIA
ORTOPÉDIA
KÉZSEBÉSZET
PLASZTIKAI SEBÉSZET

LVII. ÉVFOLYAM 2014.

4

MAGYAR TRAUMATOLÓGIA ORTOPÉDIA, KÉZSEBÉSZET PLASZTIKAI SEBÉSZET

2014. LVII. Évfolyam 4. szám

Főszerkesztő:

Fekete Károly dr.

Szerkesztők:

Frenyó Sándor dr., Renner Antal dr., Szőke György dr., Varga János dr.

Olvasószerkesztő: **Józsa László dr.†**

Szerkesztőbizottság:

Csernátony Zoltán dr., Egri László dr., Jószyvay János dr., Than Péter dr.,
Tóth Kálmán dr., Turchányi Béla dr., Varga Endre dr., Wiegand Norbert dr.

TARTALOM

<i>Dr. Schlégl Ádám Tibor, Dr. Szuper Kinga, Dr. Somoskeőy Szabolcs, Dr. Than Péter</i> A csípőízület 3D modellezése gyermekkorban	169
<i>Dr. Szijártó Annamária, Dr. Horváth Nikoletta, Dr. Domos Gyula, Dr. Kiss Sándor, Dr. Somogyi Péter, Dr. Szőke György, Dr. Terebessy Tamás</i> Alsó végtagi gipszrögzítés hatása a spasticus gyermekek csontsűrűségére	181
KAZUISZTIKÁK	
<i>Dr. Renner Antal</i> Maradandó károsodás a kézen. Egy nem felismert idegsérülés kálváriája... Esetismertetés	191
<i>Dr. Fetter Gábor, Dr. Csete Károly, Dr. Simonka János Aurél, Dr. Böröndy János, Dr. Hamar Sándor, Dr. Varga Endre</i> Os capitatumban elhelyezkedő osteoid osteoma okozta csuklótáji fájdalom. Esetismertetés	199
ORVOSTÖRTÉNET	
<i>Dr. Józsa László</i> Csonkolt ujjak az őskőkorban	205
TOVÁBBKÉPZÉS	
<i>Dr. Bíró Vilmos</i> Gyakori diagnosztikus hibák és szövődmények a kézsebészetben. III. Szövődmények a kézsebsérülések ellátásában: Ín- ideg- és csont-ízületi sérülések, kézfertőzések. Irodalmi áttekintés	211
BESZÁMOLÓK	
<i>Dr. Renner Antal, Dr. Szentirmai Annamária</i> Beszámoló a „DKOU 2014” – a Német Baleseti sebész és a Német Ortopéd Társaság közös kongresszusáról. (Berlin, 2014. október 28–31. Messe Süd)	221
<i>Dr. Hetthéssy Judit Réka, Dr. Szokolay Miklós</i> Beszámoló a Magyar Podiátriai és Lábsebészeti Társaság XVIII. Vándorgyűléséről. (2014. November 28-29. Kecskemét)	225
HALOTTAINK	
<i>Dr. Renner Antal</i> In memoriam Prof. Dr. Józsa László (1935–2014)	229
<i>Dr. Mády Ferenc</i> In memoriam Dr. Rupnik János (1934–2014)	231
FOLYÓIRAT REFERÁTUM	233

CONTENTS

Á. T. Schlégl, K. Szuper, Sz. Somoskeöy, P. Than The 3D reconstruction of the hip in children	169
A. Szijártó, N. Horváth, Gy. Domos, S. Kiss, P. Somogyi, Gy. Szőke, T. Terebessy The effect of long lower limb casting on bone mineral density in children with cerebral palsy	181
CASE REPORTS	
A. Renner Irreversible impairment of the hand. A sad story of an unrecognized nerve injury... Case report	191
G. Fetter, K. Csete, J. A. Simonka, J. Böröndy, S. Hamar, E. Varga Wrist pain caused by osteoid osteoma of the capitate bone. Case report	199
MEDICAL HISTORY	
L. Józsa Amputated fingers in the paleolithicum	205
POSTGRADUAL TRAINING	
V. Biró Frequent diagnostic errors and complications in hand surgery. III. Complications in the treatment of hand injuries. Tendon, nerve and bone and joint injuries. Infections of the hand. A review of the literature	211

IMPRESSZUM:

Magyar Traumatológia Ortopédia Kézsebészet Plasztikai Sebészet Szerkesztősége
1081 Budapest, Fiumei út 17., Tel.: +36-1-299-7763, Mobil: +36-70-9323287
E-mail: mto@baleseti.hu
Szerkesztőségi titkár: *Balázné Balogh Ildikó*

Lapunk korábbi számai a www.informed.hu egészségügyi információs szolgáltató, valamint a Magyar Traumatológus Társaság honlapján: www.mtrauma.hu megtalálhatók.

A szerkesztésért felel:

Prof. Emer. Dr. Renner Antal

E-mail: rennerotri@freemail.hu | antalrenner@t-online.hu

Kiadja a **MATROKPLASZT Folyóirat Alapítvány**

1081 Budapest, Fiumei út 17.

E-mail: matrokplaszt@gmail.com

INDEX: 25 560 | ISSN 1217-3231 | Nyilvántartási szám: 10.941

Előfizetés és hirdetések szervezése:

MATROKPLASZT Folyóirat Alapítvány

Kapcsolattartó: *Balázné Balogh Ildikó*

Tel.: +36-1-299-7763 | Mobil: +36-70-9323287 | E-mail: matrokplaszt@gmail.com

Szerkesztés, nyomdai előkészítés:

KADIXPress Kft.

1037 Budapest, Laborc u. 67.

www.kadixpress.hu | info@kadixpress.hu

Nyomda:

Gelbert Eco Print Kft.

1033 Budapest, Szentendrei út 89-93.

www.gelberteco.hu

Folyóiratunkat a



szemlézi

A csípőízület 3D modellezése gyermekkorban

DR. SCHLÉGL ÁDÁM TIBOR, DR. SZUPER KINGA,
DR. SOMOSKEÖY SZABOLCS, DR. THAN PÉTER

Érkezett: 2014. augusztus 11.

ÖSSZEFOGLALÁS

A csípőízület anatómiai és biomechanikai paramétereinek gyermekkori változása jól ismert. A normális tartományok rassz, kor és nem specifikus meghatározása nélkülözhetetlen a megfelelő diagnosztikai protokollok és kezelési indikációk felállításához. Kutatásunk céljával tűztük ki, hogy a rendelkezésünkre álló pontos és torzításmentes mérést lehetővé tévő eszköz (EOS 2D/3D) segítségével nemek szerinti bontásban meghatározzuk a gyermekkori csípőízület anatómiai paramétereinek normál tartományát a magyar populációban. A rutin diagnosztika során, ortopédiai indikációval készült EOS 2D felvételek közül kiválasztottuk azt az 523 felvételt, ami a 2–16 éves korosztályt ábrázolta és az alsó végtagok biomechanikáját befolyásoló eltérés nem igazolódott. A 4–16 éves korcsoportban elvégeztük az alsó végtag 3D modellezését, 2–3 éveseknél csak a femur fej átmérőjét mértük, majd a rekonstrukciós szoftver által kiszámított anatómiai paraméterek értékeit Kolmogorov–Szmirnov teszt, páros t-próba, Spearman korreláció és Welch-teszt segítségével vizsgáltuk. Minden mért paraméter összefüggést mutatott nemmel és korral. A paraméterek alábbi értékeket mutatták: femur fej átmérő fiúknál 23,8–45,7 mm, lányoknál 23,0–41,5 mm; femoralis eltoltság fiúknál 24,8–41,9 mm, lányoknál 23,7–37,6 mm; femurnyak hossza fiúknál 33,0–52,3 mm, lányoknál 31,4–48,0 mm; collodiaphysealis szög fiúknál 132,2°–127,3°, lányoknál 131,2°–129,3°; femur antetorziója fiúknál 22,4°–19,3°, lányoknál 21,6°–23,63°. Az EOS 2D/3D technológia alkalmas eszköznek bizonyult az alsó végtag anatómiai paramétereinek mérése gyermekkorban is. Sikerült a proximális femurvég anatómiai paramétereinek normális tartományát meghatározni kor és nem specifikus csoportokban. Az általunk mért értékek változási tendenciája megfelel az irodalomban megtalálhatóknak, azonban az abszolút értékek változása sokkal kisebb, amit a módszer pontossága magyarázhat.

Kulcsszavak: *Csípőízület; Gyermekkor, Háromdimenziós képfalkotás; Radiográfiai módszerek;*

Á. T. Schlégl, K. Super, Sz. Somoskeőy, P. Than: *The 3D reconstruction of the hip in children*

Anatomical and biomechanical parameters of the hip are keys to a better understanding of underlying mechanisms leading to orthopaedic disorders. The definition of the race, age and gender specific normal values is essential for creating the adequate diagnostic and treatment protocols. This study was aimed at measurements of gender-specific hip parameters in Hungarian children and adolescents, to establish normal reference standards evaluated by the EOS 2D/3D System. EOS 2D images of 523 individuals (ages 2–16 years) were obtained as part of routine diagnostic. Patients with lower limb abnormalities were excluded. Lower limb surface 3D models were created and clinical parameters calculated in the 4–16 age group by sterEOS 3D reconstruction software. In the 2–3 age group the femoral head diameter was measured only. Data were evaluated using Kolmogorov–Szmirnov test, paired samples T-test, Welch-test and Spearman correlation. Changes in anatomical parameters were found to correlate with age and gender in all measured parameter. Our results: femoral head diameter: 23,8–45,7 mm in boys, 23,0–41,5 mm in girls; femoral offset: 24,8–41,9 mm in boys, 23,7–37,6 mm in girls; femoral neck length: 33,0–52,3 mm in boys, 31,4–48,0 mm in girls; collodiaphyseal angle: 132,2°–127,3° in boys, 131,2°–129,3° in girls, femoral torsion: : 22,4°–19,3° in boys, 21,6°–23,63° in girls. The EOS 2D/3D system proved to be a valuable method in the evaluation of developmental changes in the hips anatomical parameters of normal individuals less

then 16 years of age. We could define the normal ranges of the hips anatomical parameters in age and gender specific groups. The tendencies of our data correlate with the previously published values, however the changes of the absolute values are lower, what can be explained by the EOS 2D/3D Systems accuracy.

Key words: *Adolescence; Child; Hip joint – Radiography; Imaging, three-dimensional – Instrumentation; Radiography – Methods;*

BEVEZETÉS

A szabad alsó végtag anatómia és biomechanikai paramétereinek vizsgálata alap kutatási jelentőségén kívül a klinikai gyakorlatban is komoly horderővel bír.

A proximalis femurvég anatómiai paramétereinek eltérései számos gyermekortopédiai kórkép (például infantilis cerebralparézis, dislocatio coxae congenita, coxa vara symptomatica, protrusio acetabuli juvenilis, végtagrövidülés stb.) etiológiai tényezői, illetve következményei, így pontos mérésük a diagnosztika és kezelés során elengedhetetlen (22). Ezen túl a collodiaphysealis szög eltérése, a femoralis torzió kilengése és a végtaghossz különbség a coxarthrosis rizikótényezőinek is tekinthetők, így az idősebb populációban is jelentőséggel bírnak (6, 18).

A proximalis femurvég eltérései körjelzőként is funkcionálhatnak, hiszen rachitis, foszfát diabetes, renalis osteodistrophia, Marfan–szindróma, epiphyseolysis capitis femoris, achondroplasia, rachitis, osteomalacia, combnyakban elhelyezkedő aktív juvenilis csontciszta, dysplasia fibrosa és Paget–kór első jelei lehetnek (22).

Az alsó végtag anatómia és biomechanikai paramétereinek változását és aktuális értékét számos tényező befolyásolhatja, így a normál tartományok meghatározása nehézkes, nagy elemszámú és populáció specifikus vizsgálatot igényel. A proximalis femurvég anatómiai paramétereinek megítélése – a vizsgált csontrészeket körülvevő izom és kötőszövetes köpeny vastagsága miatt – fizikális eljárásokkal nehéz, így elsősorban radiológiai módszerekkel történik.

Kiemelkedő klinikai jelentősége mellett nem meglepő a téma széleskörű irodalmi megjelenése, azonban a korábban leírtak miatt ezek a tanulmányok többnyire kis elemszámmal, vagy korlátozott pontosságú módszerrel rendelkeznek.

Az anatómiai viszonyok megítélésére a hagyományos AP röntgenfelvétel, valamint a Lauenstein-felvétel a legelterjedtebb. A sugárterhelés kiküszöbölésére csecsemőkorban a csípőízület ultrahangos vizsgálata használható. CT és MRI vizsgálat szintén alkalmas eljárás, azonban nagy sugárterhelése és/vagy költsége miatt a napi gyakorlatban is csak korlátozottan alkalmazható, kutatásra nem alkalmas.

A femoralis torzió megállapítására leggyakrabban alkalmazott fizikális vizsgálati módszer a *Craig* által leírt csípőforgatási teszt, aminek segítségével körülbelül 4°-os hibahatáron belül meghatározható a femoralis torzió értéke (19). Értékének radiológiai megállapítása – annak 3D jellege miatt – hagyományos röntgenfelvételeken nem lehetséges. Mérése CT, MR és 3D UH eljárások segítségével végezhető, de ezek korábban említett hátrányai miatt mindennapi alkalmazásra nem alkalmasak. *Sanfridsson* és munkatársai leírtak egy összetett eljárást, amiben QUESTOR Precision Radiography segítségével a femoralis és tibialis torzió, valamint a femorotibialis rotáció leírása is lehetséges, azonban a bonyolult és időigényes módszer nem terjedt el a klinikai gyakorlatban (20).

Georges Charpak Nobel díjas felfedezése az izotróp mikroszálás gázdetektor tette lehetővé, hogy az ezredfordulón létrejőjön egy forradalmian új képalkotó eljárás az EOS 2D/3D System (5). A készülék egy C–karon vertikálisan mozgó röntgencső-detektor pár segítségével egy időben képes AP és oldalfelvétel készítésére. A technológia kiemelkedő előnye az ultra-alacsony sugárdózis, hiszen egy felnőtt számára is kevesebb, mint 0,30 mGy sugárterheléssel jár egy kétirányú teljes test felvétel (14, 17, 24). Ez az előny különösen fontos a gyermekortopédiai alkalmazás során.

A technológia másik fontos pozitívuma, hogy a vizsgálat során az alany álló, végtagot terhelő helyzetben van, lehetővé téve a mechanikai paraméterek vizsgálatát is.

A rendszerhez tartozó EOS 3D szoftver lehetővé teszi, hogy a felvételekből – általános modell illesztése révén – 3D modelleket készítsünk. Ez először csak a gerinc esetében volt lehetséges, de a szoftver fejlesztésével lehetővé vált az alsó végtag és a medence rekonstrukciója is (5, 8). Az EOS 3D modellezés megbízhatósága és alkalmazhatósága több közlemény témája volt a közelmúltban, azonban ezek közül csupán *Gheno* és munkatársai, illetve *Assy* és munkatársai foglalkoztak gyermek, illetve serdülő populációval (1, 11). Minden tanulmány kivétel nélkül alkalmas és megbízható módszernek találta az EOS technológiát az alsó végtag biomechanikai paramétereinek mérésére (1, 4, 9, 11, 12, 25). A módszert korlátozza, hogy általános modell alapján dolgozik, így olyan durva eltérések, mint törések vagy tumorok 3D rekonstrukciójára nem alkalmas.

Kutatásunk céljából tűztük ki, hogy a rendelkezésünkre álló pontos és torzításmentes módszer (EOS 2D/3D System) segítségével nagy populációban meghatározzuk a proximális femurvég anatómiai paramétereinek kor és nem szerinti normálértékeit.

ANYAG ÉS MÓDSZER

Klinikánkon 2007 óta rendelkezésünkre áll EOS készülék, amely a napi klinikai diagnosztika és vizsgálati protokollok szerves részévé vált. Használatba vétele óta 7108 felvétel készült, kizárólag ortopédiai indikációval (elsősorban gerincdeformitások és bizonytalan alsó végtagi fájdalom tisztázására). Ezek közül 2360 képen szerepel az általunk vizsgált 16 év alatti populáció. Ebből a csoportból választottuk ki és dolgoztuk fel azokat a felvételeket, amelyeket alkalmasnak találtunk az egészséges alsó végtagú populáció reprezentálására.

A 2360 rendelkezésünkre álló felvételtől kiválogattuk azt a 727 esetet, amelynél az alsó végtag biomechanikáját befolyásoló eltérés nem igazolódott és korábban nem történt műtéti beavatkozás sem. Kizárásra kerültek azok az esetek, ahol az anamnézisben olyan betegsége derült fény, amely befolyásolhatja a növekedést. Azok a gyermekek sem kerültek be a vizsgált populációba, ahol bármelyik paraméternél jelentősebb oldalkülönbség igazolódott. 204 felvétel (a teljes 28%-a) esetében sikertelen volt a 3D modellezés

(helytelen pozicionálás következtében a femur trochanterek és condylusok azonosítása nem volt lehetséges). A fennmaradó 523 felvételtől (195 fiú, 328 lány) 374 enyhe scoliosist, 15 funkcionális kyphosist igazolt. Kilencvennyolc esetben a panaszok hátterében nem találtunk eltérést, 36 betegnél egyéb, az alsó végtag biomechanikáját nem befolyásoló eltéréseket találtunk (úgy, mint enyhe ízületi degeneráció, különböző típusú csontciszták, juvenilis aszeptikus csontelváltozások stb.).

A 4–16 éves korosztályban elvégeztük mindkét alsó végtag teljes 3D rekonstrukcióját, így 1022 végtag modelljét kaptuk. A 2–3 éves korosztályban, a növekedési porcok okozta bizonytalanság miatt a teljes 3D modellezés nem volt lehetséges. Ezekben az esetekben a program „Lower limb alignment” funkcióját használtuk, amelynél csupán pár referenciapont megadására van szükség néhány fontosabb alsó végtagi paraméter méréséhez. Így 24 végtag mérését végeztük el.

A 2 évesnél fiatalabb populáció vizsgálatát nem tudtuk elvégezni, mivel az EOS vizsgálat feltétele, hogy az alany biztosan, önállóan és mozdulatlanul tudjon állni, ami ebben a korosztályban nem kivitelezhető.

A mért paraméterek:

1. Femurfej átmérő (1. ábra – a);
2. Femurnyak hossza (az a távolság, amely a femurnyak tengelyén a femurfej középpontja, valamint a femurnyak tengelyének és a femur anatómiai tengelyének metszéspontja által kijelölt pontok között mérhető) (2. ábra – a);
3. Femoralis eltoltság (femoral offset, a femurfej középpontja és az orthogonális síkban a proximális diaphysis tengelyére vetített femurfej középpontjának távolsága) (3. ábra – a);
4. Collodiaphysealis szög (az a frontális síkban vizsgált szög, amely femurnyak és a femur proximális diaphysis tengelye közt van) (4. ábra – a);
5. Femoralis torzió (az az orthogonális síkban vizsgált szög, amely a femurnyak tengelye és a hátsó bicondylaris tengely között van, értéke anteversioban pozitív, retroversioban negatív) (5. ábra – a);

A Lower limb alignment mód segítségével csak a femur fej átmérőjét tudtuk mérni.

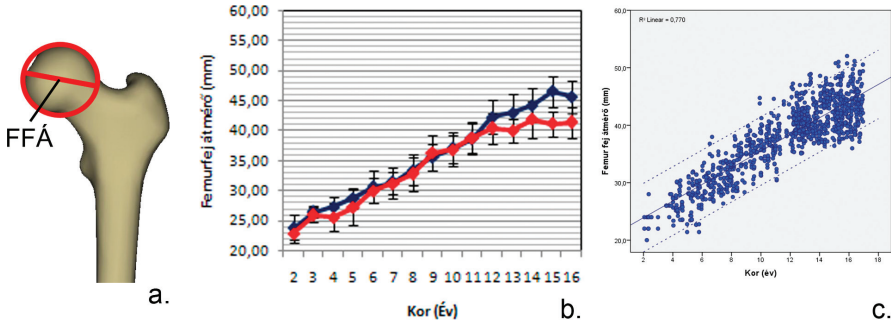
A betegeket – a mindennapi klinikai gyakorlatban való felhasználásra fókuszálva – a naptári koruk alapján csoportosítottuk (a betöltött éveket véve alapul). A vizsgált populáció megoszlása az 1. táblázatban olvasható.

A modelleket ugyanaz a speciálisan képzett, 2,5 év alsó végtag 3D modellezési tapasztalattal rendelkező, posztgraduális képzésben részt vevő orvos végezte, kizárva az interobszerver bizonytalanságot. Az intraobszerver megbízhatóság vizsgálatához az operátor elvégezte 30 véletlenszerűen választott eset rekonstrukcióját három alkalommal három különböző napon. Ebből 28 teljes 3D modellezés volt, két eset Lower limb alignment rekonstrukció.

Magyarországon a hasonló retrospektív radiológia vizsgálatok kivitelezéséhez nincs szükség etikai engedélyre. A radiológiai vizsgálat előtt a szülők minden esetben írásos

beleegyezéssel járultak hozzá ahhoz is, hogy az adatok később kutatási célra is felhasználhatóak legyenek.

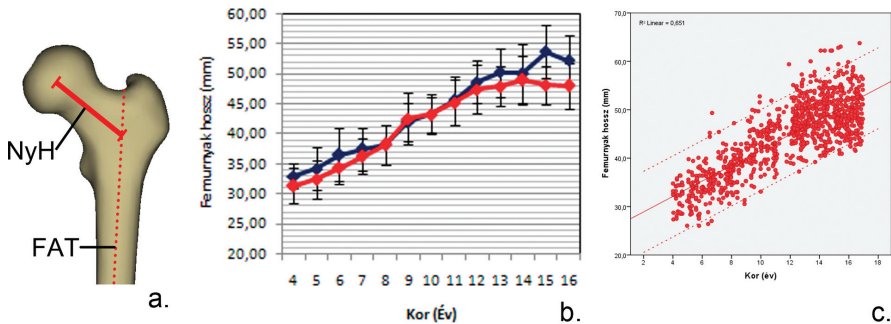
Az adatok feldolgozását IBM SPSS Statistics v22 (IBM Corp., Armonk, NY, USA) és Microsoft Office Professional Plus v14.0.6112.5000 (Microsoft Corp., Redmond, WA, USA) programcsomagokat használtunk. Az intraobszerver megbízhatóság vizsgálatához osztályon belüli korreláció (intraclass correlatio, ICC) vizsgálatot végeztünk. A vizsgált paraméter és az oldaliság összefüggését páros t-próba segítségével elemeztük. A mért adatok normalitását Kolmogorov–Szmirnov próbával vizsgáltuk. A korral fennálló összefüggést Spearman korrelációval, a nemek közti különbséget Welch-tesztel elemeztük. A $p < 0,05$ értéket tekintettük szignifikánsnak.



1. ábra

Femurfej átmérő

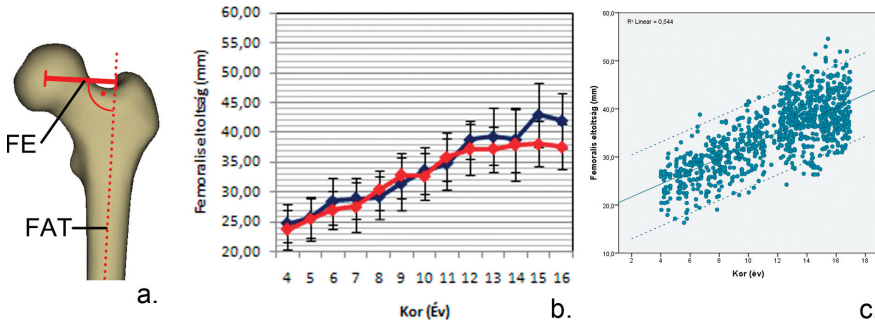
- a. A vizsgált paraméter ábrázolása saját EOS 3D modellen (FFÁ – femurfej átmérő)
- b. Vonaldiagram – az értékek ábrázolása átlag \pm S.D. formában, nemenként (piros = nő, kék = férfi) ábrázolva
- c. Pontdiagram – folytonos vonal jelzi a lineáris regressziós egyenest, szaggatott a 95%-os konfidencia intervallumot.



2. ábra

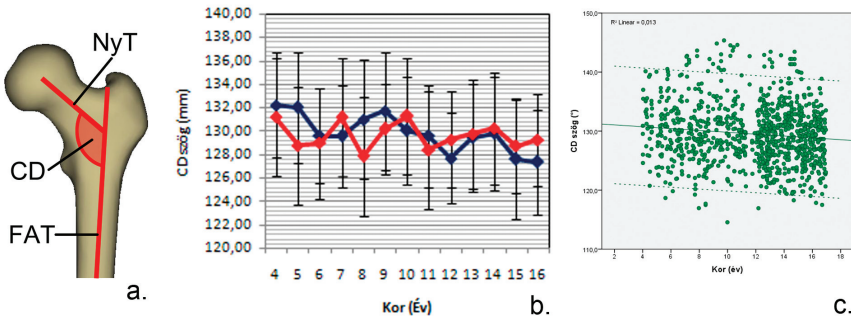
Femurnyak hossz

- a. A vizsgált paraméter ábrázolása saját EOS 3D modellen (NyH – femur nyakhossz; FAT – femur anatómiai tengely)
- b. Vonaldiagram – az értékek ábrázolása átlag \pm S.D. formában, nemenként (piros = nő, kék = férfi) ábrázolva
- c. Pontdiagram – folytonos vonal jelzi a lineáris regressziós egyenest, szaggatott a 95%-os konfidencia intervallumot.



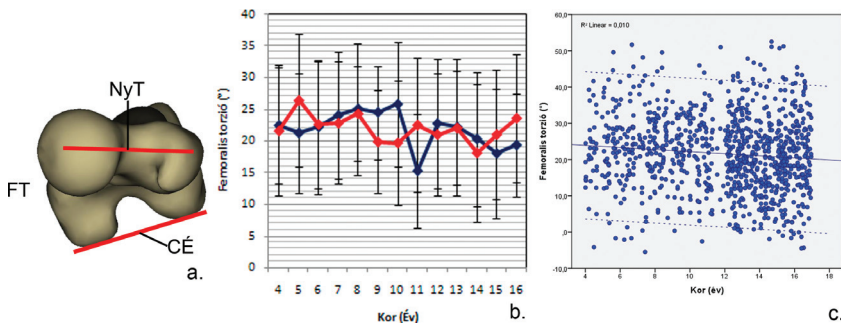
3. ábra
Femoralis eltoltás

- a. A vizsgált paraméter ábrázolása saját EOS 3D modellen (FE – femoralis eltoltás; FAT – femur anatómiai tengely)
 b. Vonaldiagram – az értékek ábrázolása átlag ± S.D. formában, nemenként (piros = nő, kék = férfi) ábrázolva
 c. Pontdiagram – folytonos vonal jelzi a lineáris regressziós egyenest, szaggatott a 95%-os konfidencia intervallumot.



4. ábra
Collodyphisealis szög

- a. A vizsgált paraméter ábrázolása saját EOS 3D modellen (CD – Collodyphisealis szög; NyT – (femur) nyak tengely; FAT – Femur anatómiai tengely)
 b. Vonaldiagram – az értékek ábrázolása átlag ± S.D. formában, nemenként (piros = nő, kék = férfi) ábrázolva
 c. Pontdiagram – folytonos vonal jelzi a lineáris regressziós egyenest, szaggatott a 95%-os konfidencia intervallumot.



5. ábra
Femoralis torzió

- a. A vizsgált paraméter ábrázolása saját EOS 3D modellen (FT – femoralis torzió; NyT – (femur) nyak tengely; CÉ – (femur) condylus érintő)
 b. Vonaldiagram – az értékek ábrázolása átlag ± S.D. formában, nemenként (piros = nő, kék = férfi) ábrázolva
 c. Pontdiagram – folytonos vonal jelzi a lineáris regressziós egyenest, szaggatott a 95%-os konfidencia intervallumot.

I. táblázat A vizsgált populáció megoszlása*Egyéb: enyhe degeneratív jelek, különböző típusú csontciszták, juvenilis aszeptikus csontelváltozások.*

Kor (év)	Nem	n	Idiopátiás scoliosis	Funkcionális kyphosis	Ismeretlen ered. ízületi fájdalom	Egyéb
2	Fiú	4	3	0	0	1
	Lány	3	3	0	0	0
3	Fiú	2	2	0	0	0
	Lány	3	3	0	0	0
4	Fiú	5	3	0	0	2
	Lány	13	12	0	1	0
5	Fiú	11	9	0	0	2
	Lány	18	17	0	1	0
6	Fiú	13	12	0	1	0
	Lány	14	14	0	0	0
7	Fiú	12	8	0	1	3
	Lány	18	14	0	0	4
8	Fiú	11	7	0	0	4
	Lány	17	13	0	2	2
9	Fiú	16	4	1	5	6
	Lány	14	10	0	3	1
10	Fiú	18	10	1	6	1
	Lány	17	15	0	1	1
11	Fiú	11	4	1	6	0
	Lány	19	10	1	8	0
12	Fiú	14	9	1	3	1
	Lány	37	30	1	6	0
13	Fiú	17	9	0	8	0
	Lány	36	29	3	4	0
14	Fiú	19	8	1	10	0
	Lány	37	33	2	2	0
15	Fiú	18	10	0	6	2
	Lány	48	32	1	11	4
16	Fiú	24	20	0	3	1
	Lány	34	21	2	10	1
SZUM	Fiú	195	118	5	49	23
	Lány	328	256	10	49	13

EREDMÉNYEK

Az intraobszerver megbízhatóság vizsgálata során az operátor minden vizsgált paraméter esetében kiváló eredményt ért el (ICC koeficiens értékek: femur fej átmérő (Full 3D mód) = 0,96; femur fej átmérő (Lower limb alignment mód) = 0,99; femurnyak hossz = 0,93; femoralis eltoltság = 0,94; collodiaphysealis szög = 0,94; femoralis torzió = 0,91).

A korcsoportonkénti vizsgálatnál minden paraméter normális eloszlásának bizonyult ($p_{\min}=0,245$).

Az oldalisággal egyik paraméter sem mutatott összefüggést ($p_{\min}=0,689$), így a továbbiakban a két oldal átlagával számoltunk.

Minden mért paraméter szignifikáns összefüggést mutatott a korrallal ($p_{\max}=0,04$). Nemek közti különbség a femurfej átmérő ($p<0,000$), femurnyak hossz ($p=0,01$), femoralis eltoltság ($p=0,02$) és a femoralis torzió ($p=0,04$) esetében az egész populációban megfigyelhető, míg a collodiaphysealis szög esetében ez a különbség csak 12 éves kortól válik jelentéktenné ($p_{\max}=0,03$).

A femurfej átmérőnél – leszámítva a 9 és 11 éves korcsoportot – a teljes vizsgált populációban a fiúknál mértünk magasabb értéket. Azonban a 9 és 11 éveseknél a különbség nem éri el az egy teljes mm-t. Fiúknál 23,75 mm-ről (2 éves) 45,73 mm-re (16 éves), míg lányoknál 23,00 mm-ről 41,44 mm-re nő a fejátmérő. A nemek közti különbség 12 éves kortól válik jelentőssé, 15 évesen a fiúk javára meghaladja a fél cm-t (1. ábra, II. táblázat).

A femurnyak hosszánál szintén elmondhatjuk, hogy egyenletesen emelkedő értékeket figyeltünk meg – a 9 éves korcsoport kivételével – végig a fiúknál mért magasabb értékekkel. A 9 éveseknél sem éri el a különbség a 0,5 mm-t a lányok javára. A különbség itt

is 12 éves kortól válik egyre nagyobbá, 15 éves korban meghaladja a fél cm-t. A lányoknál 31,41 mm-ről 48,03 mm-re, a fiúknál 33,00 mm-ről 52,29 mm-re nő a nyak hossza (2. ábra, II. táblázat).

A femoralis eltoltság értéke lányoknál 23,73 mm-ről (4 éves kor) 37,62 mm-re nő, fiúknál 24,81 mm-ről 41,98 mm-re változik. A nemi sajátosságokat vizsgálva 12 éves korig ingadozó értékeket figyelhetünk meg: 4–6 és 10 éves korban a fiúk esetében, 7–9 és 11 éves korban a lányoknál mérhetőek magasabb értékek, igaz a különbség sehol sem haladja meg a 1,5 mm-t. 12 éves kortól kezd el egymástól eltávolodni a két nem, a legnagyobb különbség megközelíti a fél cm-t a fiúk javára (3. ábra, II. táblázat).

A collodiaphysealis szög esetében a nemek közti különbség már közel sem ennyire egyértelmű. A 4–6, 8–9 és 11 éves korcsoportban a fiúknál mértünk magasabb értéket, míg 12 éves kortól folyamatosan a lányoknál volt nagyobb a CD szög értéke, de a különbség sehol sem haladta meg a 1,2°-ot. Az értékek – kis ingadozás mellett – enyhe csökkenő tendenciát mutatnak 131,48°-ról 128,47°-ra csökken a teljes populáció tekintetében (4. ábra, II. táblázat).

A femoralis torzió esetében a 4–5 éves és 11 éves korcsoportot leszámítva egészen 14 éves korig a fiúknál mértünk magasabb értéket. A fiúknál 11 éves korban mért 15,22°-os érték jelentősen eltér az addig mutatott tendenciától. A 15–16 éves korcsoportban a lányok javára mértünk egyre növekvő különbséget, 16 évesen ez eléri a 4,3°-ot. A teljes populációban egy enyhe csökkenő tendencia figyelhető meg: az 5–8 éves korcsoportban megfigyelt 24° körül ingadozó érték, 21° körülire változik (5. ábra, II. táblázat).

II. táblázat A proximális femurvég anatómiai paramétereikorcsoport és nem szerinti bontásban. Az értékeket átlag ± S.D. formában ábrázoltuk.

Kor (év)	Nem	n (végtag)	Femurfej átmérő (mm)	Femoralis eltoltság (mm)	Femur nyak hossz (mm)	CD szög (°)	Femoralis torzió (°)
2	Fiú	8	23,75±2,25				
	Lány	6	23,00±1,10				
2 Total		14	23,42±1,83				
3	Fiú	4	26,50±1,00				
	Lány	6	26,00±1,26				
3 Total		10	26,20±1,14				
4	Fiú	10	27,36±1,57	24,81±3,07	33,00±2,08	132,22±4,46	22,41±9,17
	Lány	26	25,67±2,35	23,73±3,34	31,41±2,97	131,19±5,24	21,61±10,29
4 Total		36	26,14±2,28	24,03±3,26	31,85±2,82	131,48±4,98	21,83±9,87
5	Fiú	22	28,84±1,68	25,75±3,33	34,24±3,61	132,01±4,71	21,19±9,40
	Lány	36	27,29±2,65	25,53±3,66	32,49±3,19	128,79±5,23	26,45±10,46
5 Total		58	27,88±2,34	25,62±3,51	33,16±3,43	130,05±5,23	24,46±10,31
6	Fiú	26	30,68±2,72	28,50±3,93	36,56±4,45	129,59±4,08	22,16±10,63
	Lány	28	30,04±2,06	27,08±3,20	34,41±2,76	128,99±4,72	22,61±10,01
6 Total		54	30,35±2,40	27,76±3,61	35,44±3,79	129,28±4,39	22,34±10,73
7	Fiú	24	31,35±2,55	28,91±3,41	37,49±3,47	129,57±4,37	23,98±10,04
	Lány	36	31,33±1,77	27,53±4,10	36,26±2,94	131,16±4,30	22,84±9,64
7 Total		60	31,34±2,10	28,08±3,87	36,75±3,19	130,54±4,33	23,29±9,78
8	Fiú	22	33,53±2,62	29,20±3,55	38,25±3,39	131,01±5,04	25,01±10,36
	Lány	34	32,85±2,80	30,44±3,30	38,24±3,31	127,84±5,06	24,34±7,52
8 Total		56	33,12±2,73	29,95±3,43	38,25±3,31	129,09±5,24	24,60±8,61
9	Fiú	32	35,66±2,14	31,55±4,41	42,05±3,20	131,70±5,03	24,47±7,34
	Lány	28	36,34±2,30	32,79±3,71	42,53±4,30	130,17±3,88	19,86±8,10
9 Total		60	35,98±2,24	32,13±4,11	42,28±3,58	130,99±4,20	22,32±7,98
10	Fiú	36	37,04±2,79	33,59±3,89	43,36±3,39	130,04±5,06	25,75±9,80
	Lány	34	36,92±2,35	32,67±3,91	43,26±2,99	131,26±4,93	19,70±9,91
10 Total		70	36,98±2,57	33,15±3,90	43,31±3,18	130,62±5,09	22,68±10,24
11	Fiú	22	38,74±3,62	34,79±4,24	45,58±4,62	129,59±5,03	15,22±9,01
	Lány	38	38,91±2,60	35,89±4,02	45,31±3,79	128,40±5,02	22,53±10,65
11 Total		60	38,85±2,98	35,50±4,10	45,41±4,07	128,84±5,01	19,85±10,61
12	Fiú	28	42,29±2,79	38,80±3,21	48,69±3,57	127,69±3,87	22,70±10,20
	Lány	74	40,45±2,66	37,19±4,36	47,51±4,09	129,29±4,11	21,03±9,57
12 Total		102	40,96±2,81	37,64±4,13	47,84±3,97	128,85±4,09	21,49±10,02
13	Fiú	34	43,08±2,79	39,36±4,79	50,32±4,06	129,43±4,60	22,14±10,71
	Lány	72	40,06±1,98	37,28±3,82	47,96±3,37	129,74±4,68	22,05±8,97
13 Total		106	41,03±2,47	37,95±4,25	48,71±3,75	129,65±4,66	22,08±9,52
14	Fiú	38	44,31±2,84	38,86±4,37	50,18±4,25	129,80±4,89	20,25±10,51
	Lány	74	42,00±2,88	37,94±4,94	49,08±4,08	130,23±4,77	18,09±10,92
14 Total		112	42,79±2,86	38,26±4,74	49,45±4,14	130,09±4,78	18,81±10,76
15	Fiú	36	46,64±2,59	42,98±4,38	53,76±4,45	127,61±5,09	17,98±10,16
	Lány	96	41,24±2,12	38,10±3,76	48,16±3,19	128,74±4,03	21,03±10,26
15 Total		132	42,71±2,30	39,43±4,12	49,69±4,35	128,43±4,36	20,18±10,56
16	Fiú	48	45,73±2,70	41,98±4,58	52,29±4,18	127,36±4,50	19,31±8,10
	Lány	68	41,44±2,59	37,62±3,82	48,03±3,81	129,25±3,94	23,63±10,10
16 Total		116	43,21±2,65	39,43±4,46	49,79±4,48	128,47±4,26	21,86±9,82

MEGBESZÉLÉS

Az EOS technológia az ezredfordulón megjelent, modern módszer az alsó végtag és gerinc vizualizálására és értékelésére. A viszonylag nagyszámú felnőtt populációt vizsgáló tanulmánytal szemben csupán néhány tanulmány foglalkozik a gyermek és serdülő csoporttal. Klinikánkon korábban már alkalmaztuk a módszert az egészséges és arthrotikus térdek geometriai paramétereinek vizsgálatára, valamint a femur és tibia diaphysis törések műtétet követő vizsgálatára (23, 25). *Azmy* és munkatársai a patellofemorális ízület kinematikájának vizsgálatához használták az EOS rendszert, míg *Lazennec* és munkatársai a módszer alkalmazhatóságát vizsgálták a patellofemorális szindróma diagnosztizálása során (2, 16). *Schmitz* és munkatársai tünetmentes serdülőknél állapították meg a femoroacetabularis impingement szindróma prevalenciáját (21). *Gaumétou* és munkatársai 114 6–30 év közötti alany alsó végtagi torziós paramétereit állapították meg (10).

Assi és munkatársaihoz, illetve *Gheno* és munkatársaihoz hasonlóan mi is megbízható módszernek találtuk az EOS 3D technológiát az alsó végtag anatómiai és biomechanikai paramétereinek mérésére mind gyermek, mind serdülő populációban, annak ellenére is, hogy a növekedési porcok jelenléte némi bizonytalanságot okozhat és megnyújthatja a rekonstrukciós időt a 10 év alatti populációban (1, 11).

A femur és tibia condylusok azonosítását lehetővé tévő előreléptet pozíció nem befolyásolja statisztikailag igazolhatóan a mérési eredményt, hiszen nem találtunk összefüggést az oldal és a mért paraméterek között.

A femurfej átmérő, femurnyak hossz és femoralis eltoltság folyamatos növekedést mutattak a korról. Bár a nemek közti különbség a teljes korcsoportban megfigyelhető, igazán jelentőssé 12 éves kortól válik. Ennek oka a serdülőkori növekedés nemi különbségeiben lehet, hiszen ekkor kezdődik a fiúk serdülőkori gyorsnövekedési fázisa, a lányok azonban eddigre már túl vannak a serdülőkori testmagasság-növekedési csúcsebességükön (15). Az általunk áttekintett irodalomban nem találtunk olyan tanulmányt, amellyel adatainkat összehajthattuk volna.

Megfigyeltük a collodiaphysealis szög

132°-ról 128°-ra csökkenését, ami bár tendencia tekintetében megfelel a korábbi publikációknak, azonban az általunk mért változás nem olyan nagy mértékű. *Birkenmaier* és munkatársai ugyanebben a korcsoportban a CD szög értékének 145°-ról 133°-ra csökkenését írták le (3). A különbség hátterében az EOS technológia nyújtotta pontos, háromdimenziós mérési lehetőség állhat, mivel ez kiküszöböli a pozíció és a további anatómiai paraméterek (például femoralis torzió) változásából adódó vetületi bizonytalanságot. A nemek közti különbség ennél a paraméternél már nem olyan egyértelmű. Szignifikáns különbség csak 12 éves kortól jelenik meg, aminek magyarázata lehet a serdülőkori növekedés nemi különbségei, azonban erre vonatkozó referenciaértéket nem találtunk az általunk áttekintett irodalomban.

Csak kevés publikáció található az irodalomban, amely a femoralis torziót nagy populációnál, képalkotó eljárással vizsgálja. Ezek adatai is széles skálán mozognak. *Fabry* és munkatársai az 1–15 éves korcsoportban a femoralis torzió 32°-ról 16°-ra történő csökkenését írták le (8). *Hamacher* és munkatársai 1 éves korban 47°-ot figyeltek meg, ami felnőttkorra 15°-ra csökkent (13). A korábbi módszerekkel végzett vizsgálatokkal összehasonlítva mi sokkal kisebb változást figyeltünk meg a 4–16 éves korcsoportban. *Gaumétou* és munkatársai által publikált adatokkal – amik azonos mérési módszer segítségével születtek – összhangban vannak eredményeink. Ők, hasonlóan hozzánk, 22°-ot mértek a 6–7 éves korcsoportban, 18°-ot a 16–30 éves korcsoportban (10). Feltételezzük, hogy ez a különbség az EOS 2D/3D System pontosságával magyarázható. A fiúknál 11 éves korban mért kiugró értéket a mérés megismétlésével ellenőriztük, ezáltal a mérési hibát kizártuk, így feltételezésünk szerint ennek oka a minta összetételében lehet. A vizsgált populációban 6 alkalommal tapasztalt 50° feletti antetorziót, illetve 12 alkalommal mért (7°-nál kisebb) retrotorziót az anamnézis ellenőrzésével és az ismételt méréssel kontrolláltuk. Egyik esetben sem találtunk eltérést az anamnézisen vagy mérési pontatlanságot. Ez alapján kijelenthető, hogy panaszmentes, negatív anamnéziséű gyermekeknél is előfordulhatnak ilyen szélsőséges torziós értékek.

Vizsgálatunkat behatárolja, hogy a

módszer jelenleg még nem rendelkezik klinikai validálással a 15 év alatti korcsoportban, bár több tanulmányt is publikáltak már az EOS rendszer gyermekkori alkalmazásáról (1, 10, 11, 21). Egy teljesen egészséges, bármilyen ortopédiai panasztól mentes vizsgálati populáció lenne az optimális vizsgálati csoport a referenciaértékek meghatározásához, azonban ennek a csoportnak az ionizáló sugárzással történő terhelése – különösen gyerekkorban – etikai szempontból elfogadhatatlan. Retrospektív tanulmányként sem a nemek, sem a korcsoportok eloszlása nem egyenletes. A női populáció több mint 1,5-szeres jelenlétét a vizsgálati populáció nagyját kitevő enyhe scoliosos csoportban való nagyobb arányú megjelenése

okozza. Hiányosságnak tekinthető még, hogy a 2 évesnél fiatalabb populáció adatai nem állnak rendelkezésre.

Sikerült igazolnunk, hogy az EOS 2D/3D technológia alkalmas a proximális femurvég anatómiai paramétereinek mérésére a 2–16 éves korcsoportban, igaz 4 éves kor alatt a növekedési porcok miatti bizonytalanság csak a Lower limb alignment mód segítségével végzett méréseket teszi lehetővé. Így sikerült olyan paraméterek pontos normál tartományát megállapítani a 2–16 éves korosztályban, nemekénti bontásban, melyek közül több – tudásunk szerint – eddig nem állt rendelkezésre, vagy csak kis vizsgált populációval, illetve kevésbé pontos mérési eljárással határozták meg.

IRODALOM

1. Assi A., Chaibi Y., Presedo A., Dubousset J., Ghanem I., Skalli W.: Three-dimensional reconstructions for asymptomatic and cerebral palsy children's lower limbs using a biplanar X-ray system: A feasibility study. *Eur. J. Radiol.* 2013. 82. (7): 2359-2364.
2. Azmy C., Guérard S., Bonnet X., Gabrielli F., Skalli W.: EOS orthopaedic imaging system to study patellofemoral kinematics: assessment of uncertainty. *Orthop. Traumatol. Surg. Res.* 2010. 96. (1): 28-36.
3. Birkenmaier C., Jorysz G., Jansson V., Heimkes B.: Normal development of the hip: a geometrical analysis based on planimetric radiography. *J. Pediatr. Orthop.* 2010. 19. (1): 1-8.
4. Chaibi Y., Cresson T., Aubert B., Hausselle J., Neyret P., Hauger O., de Guise J. A., Skalli W.: Fast 3D reconstruction of the lower limb using a parametric model and statistical inferences and clinical measurements calculation from biplanar X-rays. *Comput. Methods Biomech. Biomed. Engin.* 2012. 15. (5): 457-466.
5. Charpak G.: Prospects for the use in medicine of new detectors of ionizing radiation. *Bull. Acad. Natl. Med.* 1996. 180. (1): 161-168.
6. Chitnavis J., Sinsheimer J. S., Suchard M. A., Clipsham K, Carr A. J.: End-stage coxarthrosis and gonarthrosis. Aetiology, clinical patterns and radiological features of idiopathic osteoarthritis. *Rheumatology (Oxford)*, 2000. 39. (6): 612-619.
7. Dietrich T. J., Pfirrmann C. W., Schwab A., Pankalla K., Buck F. M.: Comparison of radiation dose, workflow, patient comfort and financial break-even of standard digital radiography and a novel biplanar low-dose X-ray system for upright full-length lower limb and whole spine radiography. *Skeletal Radiol.* 2013. 42. (7): 959-967.
8. Fabry G., MacEwen G. D., Shands A. R.: Torsion of the femur. A follow-up study in normal and abnormal conditions. *J. Bone Joint Surg. Am.* 1973. 55. (8): 1726-1738.
9. Folinais D., Thelen P., Delin C., Radier C., Catonne Y., Lazennec J. Y.: Measuring femoral and rotational alignment: EOS system versus computed tomography. *Orthop. Traumatol. Surg. Res.* 2013. 99. (5): 509-516.
10. Gaumétou E., Quijano S., Ilharreborde B., Presedo A., Thoreux P., Mazda K., Skalli W.: EOS analysis of lower extremity segmental torsion in children and young adults. *Orthop. Traumatol. Surg. Res.* 2014. 100. (1): 147-151.
11. Gheno R., Nectoux E., Herbaux B., Baldissarotto M., Glock L., Cotten A., Boutry N.: Three-dimensional measurements of the lower extremity in children and adolescents using a low-dose biplanar X-ray device. *Eur. Radiol.* 2012. 22 (4): 765-771.
12. Guenoun B., Zadegan F., Aim F., Hannouche D., Nizard R.: Reliability of a new method for lower-extremity measurements based on stereoradiographic three-dimensional reconstruction. *Orthop. Traumatol. Surg. Res.* 2012. 98. (5): 506-513.
13. Hamacher P.: Röntgenologische normale werte des hüftgelenks, CCD- und AT-Winkel. *Orthop. Praxis.* 1974. 10: 23-28.
14. Illés T., Somoskeőy S.: The EOS™ imaging system and its uses in daily orthopaedic practice. *Int. Orthop.* 2012. 36. (7): 1325-1331.
15. Joubert K., Mag K., van't Hof M., Darvay S., Ágfalvi R.: A testmagasság növekedési sebessége 3 és 18 év között Magyarországon az ezredforduló időszakában (Az Országos Longitudinális Gyermeknövekedés-vizsgálat adatai alapján). *Gyermekgyógyászat*, 2006. 57. 5: 517-527.
16. Lazennec J.Y., Rangel A., Baudoin A., et al.: The EOS imaging system for understanding a patellofemoral disorder following THR. *Orthop. Traumatol. Surg. Res.* 2011. 97. (1): 98-101.
17. Lévai A., Battyány I., Járny Á., Csete M., Somoskeőy Sz., Illés T.: EOS a klinikai gyakorlatban (Ultra alacsony dózisz, teljes test digitális röntgenfelvétel technikája, jelentősége, klinikai indikációja, információ tartalma). *IME.* 2008. 7. (3): 41-43.
18. Ortopédiai Szakmai Kollégium: Az Egészségügyi Minisztérium szakmai protokollja. *Coxarthrosis.* Budapest, Egészségügyért Felelős Államtitkárság, 2013.
19. Ruwe P.A., Gage J.R., Ozonoff M.B., DeLuca P. A.: Clinical determination of femoral anteversion. A comparison with established techniques. *J. Bone Joint Surg. Am.* 1992. 74. (6): 820-830.
20. Sanfridsson J., Ryd L., Svahn G., Fridén T., Jonsson K.: Radiographic measurement of femorotibial rotation in weight-bearing. The influence of flexion and extension in the knee on the extensor mechanism and angles of the lower extremity in a healthy population. *Acta Radiol.* 2001. 42. (2): 207-217.
21. Schmitz M.R., Bittersohl B., Zaps D., Bomar J. D., Pennock A. T., Hosalkar H. S.: Spectrum of radiographic femoroacetabular impingement morphology in adolescents and young adults: an EOS-based double-cohort study. *J. Bone Joint Surg. Am.* 2013. 95. (13): 901-908.
22. Szendrői, M.: *Ortopédia.* Semmelweis, Budapest, 2009.
23. Szuper K., Dömse E., Nőt L., Somoskeőy Sz., Than P.: Femur és tibia diaphysis törések műtétet követő vizsgálata EOS 2D/3D röntgenkészülékkel. *Magyar Traumatológia, Ortopédia, Kézsebészet, Plasztikai Sebészet.* 2013. 56. (2): 119-126.
24. Szuper K., Somoskeőy Sz., Than P., Illés T.: EOS 2D/3D képalkotás alkalmazási lehetőségei az alsó végtagon. *Magyar Traumatológia, Ortopédia, Kézsebészet, Plasztikai Sebészet.* 2012. 55. (3): 203-212.
25. Than P., Szuper K., Warta V., Illés T.: Geometrical values of the normal and arthritic hip and knee detected with the EOS imaging system. *Int. Orthop.* 2012. 36. (6): 1291-1297.

Dr. Schlégl Ádám Tibor

PTE KK MSI Ortopédiai Klinika
7632 Pécs, Akác u. 1.

Alsó végtagi gipszrögzítés hatása a spasticus gyermekek csontsűrűségére

SZIJÁRTÓ ANNAMÁRIA², DR. HORVÁTH NIKOLETTA¹,
DR. DOMOS GYULA¹, DR. KISS SÁNDOR¹, DR. SOMOGYI PÉTER¹,
DR. SZŐKE GYÖRGY¹, DR. TEREBESSY TAMÁS¹

Érkezett: 2014. október 30.

ÖSSZEFOGLALÁS

Az Infantilis Cerebralis Paresis leggyakoribb, spasticus megjelenési formájában gyakorta fordulnak elő műtétet igénylő alsó végtagi contracturák és csípőízületi problémák, amelyek legkifejezettebben az ágyhoz kötött, tetraplég gyermekeket érintik. A korrekciós műtéteket követő, átlagosan 4–6 hétig tartó gipszrögzítés utáni rehabilitáció és gyógytorna során nem gyakran, de szövődményként előfordulhat supracondylaris femurtörés. Ez a spasticus gyerekekben egyébként fennálló csökkent csontsűrűséggel és az immobilizáció miatt feltételezhetően tovább csökkenő csontdenzitással magyarázható. Jelen vizsgálat célja a fentiek miatt az alsó végtagi műtéten és gipszrögzítésen átesett 16 spasticus gyermek műtét előtti és posztoperatív gipszrögzítés utáni csont ásványianyag-tartalmának összehasonlítása volt. A lumbalis gerinc, a proximalis femur és a distalis femur területének osteodensitóméterrel történő mérése, majd a lumbalis gerinc adataiból a Z-score érték meghatározása történt. A gipszrögzítés előtti és utáni értékeket összehasonlítva a lumbalis gerinc és a proximalis femur esetében jelentős változást nem észleltek, a femur distalis metaphysealis régiójában azonban a szerzők a csontsűrűség szignifikáns csökkenését mérték. A Z-score értékek a vizsgált gyerekeknél nagy szórás mellett a kronológiai korhoz viszonyított alacsony csonttömeget igazoltak. A szerzők által a distalis femuron megfigyelt csontsűrűség csökkenés miatt a csonttörési rizikó fokozott az ortopédiai műtétet követő gipszrögzítés utáni rehabilitációs időszakban. Mindezen okok miatt a gipszlevételt követően fokozatos remobilizáció és óvatos gyógytorna ajánlott. Eredményeink felvetik továbbá, hogy tetraplég, ágyhoz kötött ICP-s gyermekek esetében szükség lehet a csontsűrűség rendszeres mérésére és az esetleges osteopenia, illetve osteoporosis kezelésére, különösen a tervezett gipszrögzítéssel járó ortopéd műtétek előtt.

Kulcsszavak: *Csontsűrűség; Csonttörés; Cerebralis paresis; Gyermekek; Gipszrögzítés;*

A. Szijártó, N. Horváth, Gy. Domos, S. Kiss, P. Somogyi, Gy. Szőke, T. Terebessy: The effect of long lower limb casting on bone mineral density in children with cerebral palsy

Contractures of the lower limb and hip disorders requiring surgery often occur in the most common spastic subtype of cerebral palsy, particularly affecting non-ambulatory, tetraplegic children. Supracondylar femur fracture is seen in some cases as complication during the rehabilitation period and physiotherapy, which follow the post-surgery 4–6 week fixation in long lower limb cast. This can be explained by the relatively lower bone mineral density of spastic children and also presumably by further decrease in bone density due to the cast immobilization. In order to investigate the impact of immobilization authors measured the bone mineral density of 16 spastic children undergoing lower limb surgery, and the pre-operative and the post-operative/post-cast results were compared. The bone mineral density of the lumbar spine and the proximal and distal femur regions was measured with Dual-energy X-ray absorptiometry (DXA osteodensitometer), and Z-scores were determined from the lumbar spine density values. There was no significant difference in the bone mineral density of the lumbar spine and the proximal femur region as measured before and after the casting, however, a significant decrease was observed in the metaphyseal region of the distal femur following cast immobilization. Z-score values revealed lower bone mass of the examined spastic children when compared to the standard values of the corresponding age and sex group, however the statistical deviation was high. Due to the observed loss of bone mineral density of the distal

femur region, there is an increased risk of fractures in spastic children during the rehabilitation phase following the orthopaedic surgery and cast immobilization. Considering the findings above, a gradual remobilization and cautious physiotherapy is advised after the removal of the hip spica cast. The results also suggest that the bone density of non-ambulatory tetraplegic children with cerebral palsy should be measured regularly, as treatment for the osteopenia or the osteoporosis might be necessary, especially prior to an orthopedic surgery that will be followed by cast immobilization.

Key words: *Bone density; Cast, surgical – Adverse effects; Cerebral palsy; Child; Fractures, bone – Prevention & control;*

BEVEZETÉS

A fejlődésben lévő magzati vagy csecsemő-kori központi idegrendszer ért nem progresszív károsodások kapcsán kialakult maradandó testtartási és mozgásfejlődési zavar, azaz az Infantilis Cerebralis Paresis (ICP) az egyik leggyakoribb gyermekkori mozgáskorlátozottságot okozó kórkép (11, 16, 19, 21).

Az ortopédiai gyakorlatban általában az ICP spasticus megjelenési formájával találkozunk. A legjellemzőbb musculoskeletalis problémák az izomspasmus és járászavar, az ízületi contracturák, a csontos deformitások és a scoliosis. Az állapot gyakran, az esetek mintegy 30%-ában együtt jár a csípőízület másodlagos sublaxitójával vagy ficamával. Egyes szerzők megfigyelték, hogy forszírozott gyógytornakezelés mellett, esetleg a gyakoribb esések miatt a spasticus betegpopulációban a csonttörések is gyakrabban fordulhatnak elő (11, 19, 26). Súlyos contracturák és csípőízületi sublaxatio vagy a kialakult sekunder csípőficam kezelésére gipszrögzítést igénylő sebészeti beavatkozás ajánlott (5, 12).

Alsó végtagi műtétet követő 4–6 hetes gipszrögzítés után, a rehabilitáció és gyógytorna során ICP-s betegeknel gyakrabban fordul elő supracondylaris femurtörés, mint egyéb betegség miatt, más indikációval végzett csípőműtéten és gipszrögzítésen átesett betegeknel (7, 25). Az alsó végtagi műtét és minimum 4 hetes gipszrögzítés okozta immobilizáció a csontsűrűség csökkenését eredményezi az egészséges gyermekekben is (25). Az ICP-s gyerekek csonttörékenysége fokozott, amit magyarázhat *Houlihan* és munkatársainak megállapítása, miszerint a csont sűrűsége az egészséges gyerekekhez képest szignifikánsan csökkent értéket mutat az ICP-s populációban (14). *Ho* és munkatársai a súlyos ágyhoz kötött ICP-s gyerekek spontán töréseit

vizsgálták, és a törések leggyakoribb helyének az alsó végtagot, ezen belül is 80%-ban a térd körüli metaphysealis területet találták. A törések 17%-a alsó végtagi műtétet követően egy éven belül jelentkezett (11). *Henderson* és munkatársai szerint a törés kialakulásának esélyét növelik az ízületi contracturák, az izommerevség és korábbi törés előfordulása, ami háromszoros kockázatot jelent, illetve az alsó végtagi műtéteket követő immobilizáció (9, 11, 24).

A supracondyler régióban az alacsonyabb csontsűrűség a gipszrögzítés ideje alatt tovább csökken. Jelen vizsgálatunk célja az alsóvégtagi műtéten és gipszrögzítésen átesett spasticus ICP-s gyermekek csont ásványanyag-tartalmának összehasonlítása volt műtét előtt és a posztoperatív gipszrögzítés után.

ANYAG ÉS MÓDSZER

Méréseinket 16 spasticus ICP-s gyermekben végeztük. Közülük 11 tetraplegia, 3 diplegia és 2 hemiplegia spastica diagnózisú volt. A gyerekek 8 és 18 év közöttiek voltak, átlagos életkoruk $11,81 \pm 2,86$ évnek adódott. A műtét utáni gipszrögzítés átlagos időtartama $34,81 \pm 4,0$ nap volt.

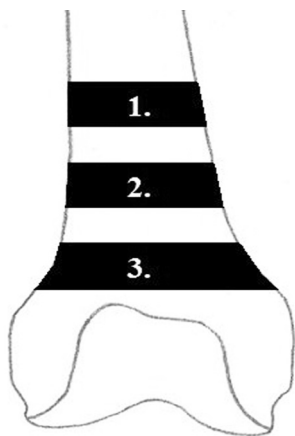
A műtėti indikációk között egy vagy két oldalt érintő csípő sublaxatio vagy luxatio, equinus lábtartás és equinovalgus deformitás szerepelt az *1. táblázatban* látható megoszlásban. A 16 gyermeknel összesen 20 beavatkozás történt, a műtéteket követően 4 esetben medencegipsz, 12 alkalommal combtőig érő magas körkörös gipsz került felhelyezésre.

A méréseket a Semmelweis Egyetem Ortopédiai Klinikájának osteodensitometria (ODM) laborjában a műtétet megelőző napon, illetve közvetlenül a gipszlevétel után végeztük kettős energiájú röntgensugár-elnyelő (dual energy

X-ray absorptiometry, DEXA, DXA) segítségével. GE Lunar Prodigy típusú készülék standard mérési módját használva egész test felvételeket készítettünk. Vizsgáltuk a lumbalis gerinc és a proximalis femur területét, valamint a distalis femuron az általunk manuálisan kijelölt régiókat. Distalis irány felől proximalis irány felé haladva manuálisan kijelöltünk a femur epiphysise felett egy metaepiphysialis, egy metaphysealis és egy metadiaphysealis régiót (ROI, region of interest), amely régiók csontsűrűség mérését ismételni tudtuk a gipszrögzítés eltávolítása után is (1. ábra). A lumbalis gerincre vonatkozó csont ásványianyag-sűrűség

(bone mineral density, BMD) értékekből minden vizsgált személynél meghatároztuk a Z-score-t. A Z-score a BMD átlagtól való eltérését fejezi ki, gyerekek esetében egy azonos korú és nemű standard populáció értékeiből számított átlagos BMD-hez viszonyít. Vizsgálatunkban korcsoporthoz illesztett, európai (német) standard adatbázist használtunk a Z-score értékek meghatározásához.

Eredményeink kiértékeléséhez páros t-próbát használtunk, mely statisztikai módszert a GraphPad Software segítségével kiviteleztek.



1. Meta-diaphysealis
2. Metaphysealis
3. Meta-epiphysialis

1. ábra A femur supracondylaris területén a BMD méréséhez használt, manuálisan kijelölt régiók. A régiók distalis irány felől proximalis irány felé haladva a következők: a femur epiphysise felett a meta-epiphysialis, majd a metaphysealis és végül a meta-diaphysealis régió látható.

I. táblázat A vizsgált 16 betegen elvégzett műtéti beavatkozások indikációjának megoszlása

Mintába került betegek műtéti beavatkozásai [db]		Egyoldali	Kétoldali
Műtéti indikáció	Csípő subluxatio	3	6
	Másodlagos csípőficam	2	-
	Equinus láb	2	6
	Equinovalgus deformitás	-	1

EREDMÉNYEK

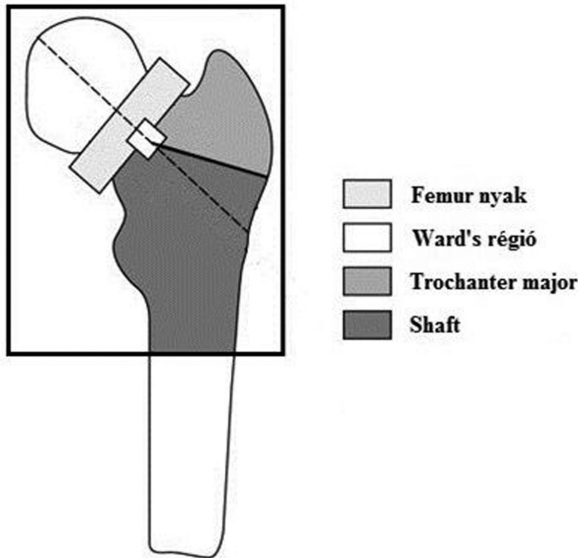
A lumbalis gerinc területén mért csontsűrűségből számított Z-score értékek a vizsgált gyerekeknél nagy szórás mellett a kronológiai korhoz viszonyított alacsony csonttömeget igazoltak. A műtét előtti átlagos Z-score érték $-0,663 \pm 1,634$ -nek adódott ebben a régióban.

A lumbalis gerinc területén az L1, L2, L3 és L4 csigolyákat vizsgáltuk. A BMD változása L1 csigolyától distalis irány felé haladva egyenként $-0,035 \pm 0,089$ g/cm²-nek, $-0,047 \pm 0,083$ g/cm²-nek, $-0,057 \pm 0,084$ g/cm²-nek és $-0,057 \pm 0,070$ g/cm²-nek adódott (II. táblázat).

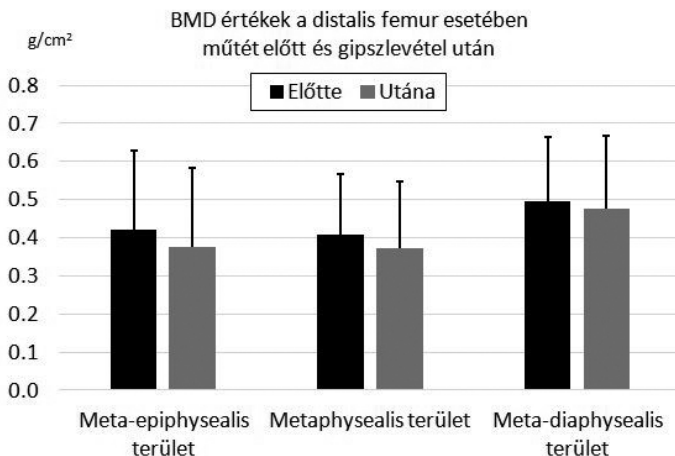
A proximális femur adatai a lumbalis gerinchez hasonlóan – a készülék által automatikusan kiértékelésre kerülnek. A femur nyak esetében $-0,053 \pm 0,054$ g/cm²-es BMD változást mértünk. A proximális femur legalacsonyabb csontsűrűségű, három trabecularis ív közé eső területén (Ward's régió) a BMD változása $-0,049 \pm 0,054$ g/cm²-nek adódott. A

trochanter major esetében $-0,056 \pm 0,043$ g/cm²-es, a kistrochanter körüli femur régió területén, amely a metadiaphysealis határnak felel meg és osteoporosis témájú közlemények gyakran Shaft régióként nevezik meg $-0,052 \pm 0,051$ g/cm²-es BMD változást mértünk (2. ábra, III. táblázat).

A distalis femur mindhárom általunk kijelölt régiójában a BMD átlagának csökkenését tapasztaltuk a gipszrögzítés eltávolítása után. A metaepiphysealis régióban volt a legnagyobb a műtét előtti értékhez képest a BMD csökkenése (-10% ; $0,420 \pm 0,209$ g/cm² vs. $0,377 \pm 0,206$ g/cm², $p < 0,05$), a metaphysealis régióban ennél kevesebb (-8% ; $0,407 \pm 0,160$ g/cm² vs. $0,374 \pm 0,174$ g/cm², $p < 0,05$) és a metadiaphysealis régióban tapasztaltuk a legkisebb (-4% ; $0,496 \pm 0,167$ g/cm² vs. $0,476 \pm 0,192$ g/cm², p : NS) csontsűrűség csökkenést (3. ábra). A distalis femur régió esetében a korcsoporthoz illesztett referenciák hiányában a Z-score értékek nem kerültek megállapításra.



2. ábra A proximális femuron a készülék által automatikusan mért területek elhelyezkedése. A femur proximális részén látható a nyaknak, illetve a trochanter majornak megfelelő régió, emellett a proximális femur legkisebb csontsűrűségű területét reprezentáló Ward's és a diaphysis megjelenítő Shaft régiók.



3. ábra A distalis femur régióinak BMD értékei és azok változása. Az oszlopdiagramon a metaepiphysealis, a metaphysealis és a metadiaphysealis régiók műtét előtti és gipszrögzítés eltávolítása utáni BMD értékei (+szórás) láthatók g/cm²-ben.

II. táblázat A lumbális gerinc csigolyáinak BMD értékei és azok változása

BMD értékek és változások a lumbális gerinc esetében [g/cm ²]	L1	L2	L3	L4
BMD műtét előtt	0,615±0,222	0,655±0,212	0,667±0,219	0,640±0,184
BMD gipszlevétel után	0,580±0,158	0,608±0,148	0,610±0,138	0,583±0,132
BMD változása	-0,035±0,089	-0,047±0,083	-0,057±0,084	-0,057±0,070
Szignifikancia	p=0,6974	p=0,5798	p=0,5051	p=0,4300

III. táblázat A proximális femur régióinak BMD értékei és változások

BMD értékek és változások a proximális femur esetében [g/cm ²]	Femur nyak	Ward's	Trochanter major	Shaft	Teljes
BMD műtét előtt	0,614±0,156	0,567±0,146	0,452±0,127	0,670±0,157	0,616±0,131
BMD gipszlevétel után	0,562±0,183	0,517±0,188	0,396±0,140	0,618±0,157	0,561±0,154
BMD változása	-0,053±0,054	-0,049±0,054	-0,056±0,043	-0,052±0,051	-0,055±0,046
Szignifikancia	p=0,3351	p=0,3636	p=0,2054	p=0,3205	p=0,2427

MEGBESZÉLÉS

Infantilís Cerebrális Paresisben szenvedő gyermekeknél igen gyakoriak az ortopédiai műtétek és nem ritka az sem, hogy a műtétet követően gipszrögzítésre van szükség. Csípő subluxatio vagy csípőficam *Salmison* és munkatársai szerint 28%-ban, míg *Howard* és munkatársai szerint 59%-ban alakul ki a spasticus ICP-sek élete során (15, 22). *Soo* és *Hägglund* vizsgálatai szerint a csípő subluxatio mértéke és a durva motoros funkciókban mutatkozó korlátozottság között egyenes arányosság húzható. *Soo* tanulmányában a legenyhébb mozgáskorlátozottság esetén 0%-ban, míg az ágyhoz kötött, tetraplég ICP-sek esetén 90%-ban fordult elő csípő dislocatio (6, 23). A csípő subluxatiója vagy ficama korrekciós műtétet igényelhet, amelyet gipszrögzítés követ.

Az enyhébben érintett spasticus betegeknél is gyakoriak az ízületi contracturák miatti tenotomiák és a spasticus izomtónus csökkentése céljából végzett tendomuscularis recessziók. Az alsó végtagi izom-ín műtéteket követően is nagy arányban gipszrögzítést alkalmazunk fájdalomcsillapítás, recidíva megelőzés, tehermentesítés, esetleg további redresszió céljából (13, 18).

Vizsgálatunk során 4–6 hetes alsó végtagi gipszrögzítést igénylő ortopédiai műtéten átesett ICP-s betegeknél a csontsűrűség csökkenését mértük a femur distalis metaphysealis régiójában. Nem észleltünk ugyanakkor eltérést a csontsűrűségben a gipszrögzítést követően a lumbalis gerinc és a proximalis femur területén.

A csontsűrűséget ICP-s gyermekekben nagyon sok tényező befolyásolja. Ilyenek az alultápláltság, a növekedési hormon hiány, a D-vitamin hiány, az antiepileptikumok alkalmazása, a neurológiai deficit mértéke és az immobilitás (1). Ezen tényezők mindegyike a BMD csökkenésén keresztül indirekten emeli a törési rizikót, így a törések incidenciája jóval magasabb, mint egészséges társaiknál (11, 17, 20).

Az általunk megfigyelt distalis femur BMD csökkenés miatt az ICP-s gyermekek csonttörési rizikója fokozott az ortopédiai műtétet követő gipszrögzítés utáni rehabilitációs időszakban (4. ábra). *Henderson* és munkatársai vizsgálták a distalis femuron mért BMD-t és annak összefüggését a törési kockázattal. Tanulmányukban a Z-score ≤ -5 esetén 35–42%-os törési rizikót

mérték, míg Z-score > -1 esetén a törési kockázat csak 13–15%-nak adódott, ezért véleményük szerint a distalis femur területén mért BMD szoros összefüggést mutat a törési rizikóval (7). Más megfigyelések szerint az ICP-s gyerekek distalis femur régiójában a BMD ugyan évente 2–5%-al növekszik, de a Z-score ugyanebben a régióban csökken. Mindez a csontsűrűség egyre növekvő elmaradását eredményezi az egészséges gyerekekhez képest (8).

A fentiek miatt a gipszlevéltelt követően fokozatos remobilizáció és óvatos gyógytorna ajánlott. A spasticus gyerekek megfelelő posztoperatív ellátásának érdekében nagyon fontos mind a szülők, mind a gyógytornászok és a fejlesztő pedagógusok oktatása, amelynek során a fokozott csonttörékenységre feltétlenül fel kell hívni a figyelmet.

A csonttörékenység és az azzal járó esetleges törések, fájdalom, izom hypotrophia és a súlyosbodó mozgáskorlátozottság elkerülésének legjobb módja a prevenció, melynek első lépése az ICP-sek csont ásványianyag-sűrűségének megmérése DXA segítségével. Saját méréseink során kapott Z-score értékek kronológiai korhoz viszonyított alacsony csonttömeget igazoltak az általunk vizsgált gyerekeknél.

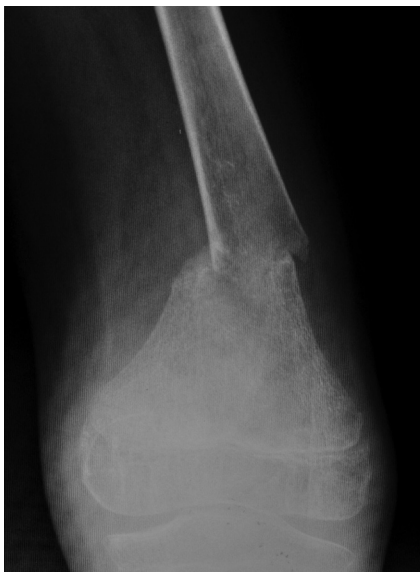Eredményeink felvetik, hogy tetraplég, ágyhoz kötött ICP-s gyermekek esetében szükség lehet a rendszeres csontsűrűség mérésére, és az esetleges osteopenia, illetve osteoporosis kezelésére, különösen a tervezett gipszrögzítéssel járó ortopéd műtétek előtt. A DXA a vizsgált személy számára csak alacsony sugárexpozíciót jelent, a mérési idő rövid (distalis femur vagy lumbalis gerinc 1 perc alatt átvilágítható) és irányadó gyermekkor BMD értékek érhetőek el. A mérési eredmények megbízható képet nyújtanak a páciens aktuális csontsűrűségéről, így a csonttörési rizikóról is (11). A csont állapotának felmérése után a csonttömeg csökkenésének mérséklésére, az osteoporosis kialakulásának elkerülésére, az ismert rizikó faktorok minimalizálására kell törekedni.

Több szerző is megemlíti egyes antiepileptikumok visszaszorításának jelentőségét (1, 11). Mivel az ICP-s gyerekek 63%-a kezelt epilepsziás, emiatt érdemes kerülni a csontsűrűséget csökkentő bizonyos antiepileptikumok alkalmazását (phenytoin, phenobarbital, primidon) (11).

A BMD növelhető továbbá a fizikai aktivitás fokozásával, a testsúllyal terhelt állás gyakorlásával. A nagy ízületek mereven tartása és a hosszú idejű immobilizáció kerülendő. Ugyanakkor azok az alsóvégtagi contracturák, amelyek kifejezett akadályt jelentenek az állítás és járásgyakorlásban orthesisel nem kezelhetők kellő eredménnyel, ilyenkor ortopéd műtét elvégzése relatív indikációt jelent (11). *Chad* és munkatársai 8 hónapos teljes testsúlyterhelés mellett végeztetett gyakorlatok hatására a BMD növekedését tapasztalták a femurnyak és a proximalis femur területén (4). *Caulton* és munkatársai nem járóképes ICP-s gyerekeken végzett kutatásukban 9 hónapig minden nap 50%-al megnövelték az állva eltöltött idő mennyiségét. Ennek hatására a lumbalis gerinc BMD 6%-al nőtt, a csigolyatörés kialakulásának esélye csökkent, de az alsó végtagi törés kockázata változatlan maradt (3). *Wren* kis amplitúdójú és magas frekvenciájú vibráció hatását vizsgálta az ICP-seken. Ennek előnye, hogy állni és járni képtelen gyerekek esetében is könnyen alkalmazható. 6 hónapig naponta 10 percig vibrációs lemezen való tartózkodás a corticalis csontterület növekedését eredményezte ebben a vizsgálatban. A vibráció terápia alkalmazhatósága még kétséges, további vizsgálatok szükségesek (27).

A csontsűrűség csökkenése megelőzhető D-vitamin és kalcium bevitelével. A D-vitamin anyagcsere ellenőrzése különösen fontos, megelőző törések esetén (11). A már kialakult csonttörékenység kezelésére az első vonalbeli szerek a biszfosfonátok. *Henderson* és munkatársai 1 évig iv. pamidronát terápiaiban részesítettek járásképtelen ICP-seket, a kontrollcsoport ez idő alatt placebót kapott. A distalis femur metaphysealis területén a BMD 89%-kal, a Z-score -4-ről -1,8-ra növekedett és az utánkövetési idő alatt a terápiaiban részesültek, nem szenvedtek el több törést (10). *Bachrach* és munkatársai az 1 éves pamidronát terápia előtti és utáni törési incidenciát vizsgálták, és a törési ráta szignifikáns csökkenését találták (30,6%-ról 13%-ra csökkent) (2).

Jelen tanulmányunk felhívja a figyelmet arra, hogy az ICP-ben szenvedő gyermekek csont ásványianyag-tartalma valószínűleg a betegség súlyosságával összefüggő módon csökken. Az ortopédiai műtéteket követő gipszrögzítés tovább csökkenti az amúgy is megfogyatkozott csontsűrűséget. Az ortopédiai műtétek utáni gipszlevételt követő rehabilitációs időszakban a fokozott csonttörékenységre kiemelt figyelmet kell fordítani.



4. ábra Gipszrögzítés utáni gyógytorna kezelés során elszenvedett supracondylaris femur törés.
(A kép az Ortopédiai Klinika archívumából származik.)

1. Apkon S. D., Kecskemethy H. H.: Bone health in children with cerebral palsy: An Interdisciplinary Approach. *J. Pediatr. Rehabil. Med.* 2008. 1. (2): 115-121.
2. Bachrach S. J., Kecskemethy H. H., Harcke H. T., Hossain J.: Decreased fracture incidence after 1 year of pamidronate treatment in children with spastic quadriplegic cerebral palsy. *Dev. Med. Child Neurol.* 2010. (52): 837-842.
3. Caulton J. M., Ward K. A., Alsop C. W., Dunn G., Adams J. E., Mughal M. Z.: A randomized controlled trial of standing program on bone mineral density in non-ambulant children with cerebral palsy. *Arch. Dis. Child.* 2004. (89): 131-135.
4. Chad K. A., Bailey D. A., McKay H. A., Zello G. A., Snyder R. E.: The effect of a weight-bearing physical activity program on bone mineral content and estimated volumetric density in children with spastic cerebral palsy. *J. Pediatr.* 1999. (135): 115-117.
5. Eidelman M., Katzman A., Zaidman M., Keren Y.: McHale operation in patients with neglected hip dislocations: The importance of locking plates. *J. Surg. Orthop. Adv.* 2014. Article ID 813719
6. Hägglund G., Lauge-Pedersen H., Wagner P.: Characteristics of children with hip displacement in cerebral palsy. *BMC Musculoskelet. Disord.* 2007. (8): 101-106.
7. Henderson R. C., Berglund L. M., May R., Zemel B. S., Grossberg R. I., Johnson J., Plotkin H., Stevenson R. D., Szalay E., Wong B., Kecskemethy H. H., Harcke H. T.: The relationship between fractures and DXA measures of BMD in the distal femur of children and adolescents with cerebral palsy or muscular dystrophy. *J. Bone Miner. Res.* 2010. (25): 520-526.
8. Henderson R. C., Kairalla J. A., Barrington J. W., Abbas A., Stevenson R. D.: Longitudinal changes in bone density in children and adolescents with moderate to severe cerebral palsy. *J. Pediatr.* 2005. 146. (6): 769-775.
9. Henderson R. C., Lark R. K., Gurka M. J., Worley G., Fung E. B., Conaway M., Stallings V. A., Stevenson R. D.: Bone density and metabolism in children and adolescents with moderate to severe cerebral palsy. *J. Pediatr.* 2002. (110): 439-443.
10. Henderson R. C., Lark R. K., Kecskemethy H. H., Miller F., Harcke H. T., Bachrach S. J.: Bisphosphonates to treat osteopenia in children with quadriplegic cerebral palsy: a randomized placebo-controlled clinical trial. *J. Pediatr.* 2002. (141): 644-651.
11. Ho Sheung-Tung: Review of fractures and low bone mass in children with cerebral palsy. *J. Orthop.* 2012. (16): 45-50.
12. Hodgkinson I., Jindrich M. L., Duhaut P., Vadot J. P., Metton G., Bérard C.: Hip pain in 234 non-ambulatory adolescents and young adults with cerebral palsy: a cross-sectional multicentre study. *Dev Med Child Neurol.* 2001. 43(12): 806-808.
13. Hoffer M. M.: Management of the hip in cerebral palsy. *J. Bone Joint Surg. Am.* 1986. 68. (4): 629-631.
14. Houlihan C. M., Stevenson R. D.: Bone density in cerebral palsy. *Phys. Med. Rehabil. Clin. N. Am.* 2009. 20(3): 493-508.
15. Howard C., McKibbin B., Williams L., Mackie I.: Factors affecting the incidence of the hip dislocation in cerebral palsy. *J. Bone Joint Surg. Br.* 1985. (67): 530-532.
16. Krigger K. W.: Cerebral palsy: An overview. *Am. Fam. Physician.* 2006. (73): 91-100.
17. Leet A. I., Mesfin A., Pichard C., Launay F., Brintzenhofesoc K., Levey E. B., Sponseller P.: Fractures in children with cerebral palsy. *J. Pediatr. Orthop.* 2006. (26): 624-627.
18. Leet A. I., Shirley E. D., Barker C., Launay F., Sponseller P. D.: Treatment of femur fractures in children with cerebral palsy. *J. Child Orthop.* 2009. (3): 253-258.
19. Mughal M. Z.: Fractures in children with cerebral palsy. *Curr. Osteoporos. Rep.* 2014. (12): 313-318.
20. Presedo A., Dabney K. W., Freeman M.: Fractures in patients with cerebral palsy. *J. Pediatr. Orthop.* 2007. (27): 147-153.
21. Rosenbaum P., Paneth N., Leviton A., Goldstein M., Bax M.: A report: the definition and classification of cerebral palsy. *Dev. Med. Child Neurol.* 2007. (109): 8-14.
22. Salmison R., Tsou P., Aamoth G., Green W.: Dislocation on the hip in cerebral palsy. Pathogenesis, natural history and management. *J. Bone Joint Surg. Am.* 1972. 54-A: 863-873.
23. Soo B., Howard J. J., Boyd R. N., Reid S. M., Lanigan A., Wolfe R., Reddihough D., Graham H. K.: Hip displacement in cerebral palsy. *J. Bone Joint Surg. Am.* 2006. 88-A: 121-129.
24. Stevenson R. D., Conaway M., Barrington J. W., Cuthill S. L., Worley G., Henderson R. C.: Fracture rate in children with cerebral palsy. *Pediatr. Rehabil.* 2006. (9): 396-403.
25. Szalay E. A., Harriman D., Eastlund B., Mercer D.: Quantifying postoperative bone loss in children. *J. Pediatr. Orthop.* 2008. (28): 320-323.
26. Szendrői M.: *Ortopédia.* Budapest. Semmelweis Kiadó. 2009. 113-117.
27. Wren T. A., Lee D. C., Hara R., Rethlefsen S. A., Kay R. M., Dorey F. J., Gilsanz V.: Effect of high-frequency, low-magnitude vibration on bone and muscle in children with cerebral palsy. *J. Pediatr. Orthop.* 2010. (30): 732-738.

Dr. Terebessy Tamás

SE Ortopédiai Klinika

1113 Budapest, Karolina út 27.

Mobil: +36 20 8258327

E-mail: drterebessytamas@yahoo.com

Maradandó károsodás a kézen Egy nem felismert idegsérülés kálváriája...

Esetismertetés

DR. RENNER ANTAL

Érkezett: 2014. december 15.

ÖSSZEFOGLALÁS

A nervus medianus tompa sérülése nem tartozik a gyakori sérülések közé a felső végtagon. Panaszokat leggyakrabban alagút szindrómák részeként okoz. Fontos a proximalis (magas) és a distalis nervus medianus károsodás tünetei közötti különbség, valamint a sebészi anatómia ismerete ahhoz, hogy ritkán előforduló sérülések helyes diagnózisához jussunk. Az alkar proximalis harmadában lévő sérüléseket már a magas nervus medianus sérülések közé soroljuk!

Kulcsszavak: *Diagnosztikai hibák; Idegregeneráció; Kéz sérülés; Nervus medianus; Perifériás idegsérülés;*

A. Renner: Irreversible impairment of the hand. A sad story of an unrecognized nerve injury...Case report

Blunt injury of the median nerve is infrequent on the upper extremity. It causes complaints mostly as a part of tunnel syndromes. In order to correctly diagnose this infrequent injury, it is very important to differentiate between the symptoms of proximal (high) and distal lesions to the median nerve; furthermore, also exact knowledge of surgical anatomy is indispensable. Injuries to the median nerve at the height of the proximal third of the lower arm are considered as high injuries!

Key words: *Diagnostic errors; Hand Injuries – Surgery; Median nerve; Nerve regeneration; Peripheral nerves – Surgery;*

BEVEZETÉS

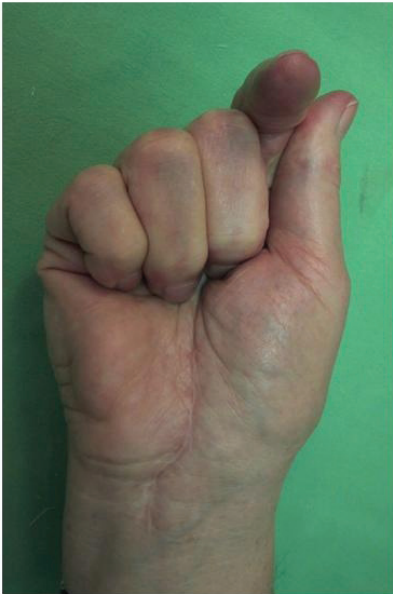A „Kazuisztikák” sorozatban bemutatott „esetek” számos ok miatt sorolhatók ebbe a kategóriába. Természetesen a lapot olvasó orvosoknak az jelentené az igazi élményt, ha ilyenkor szakirodalmi ritkasággal találkozónának.

Sajnos a legtöbb bemutatott esetben más közlési okok is szerepelhetnek, amelyeket a szerzők, nagyon helyesen, „okuljon belőle más is” céllal publikálnak. Ezek közé tartozik a mi közlésünk is.

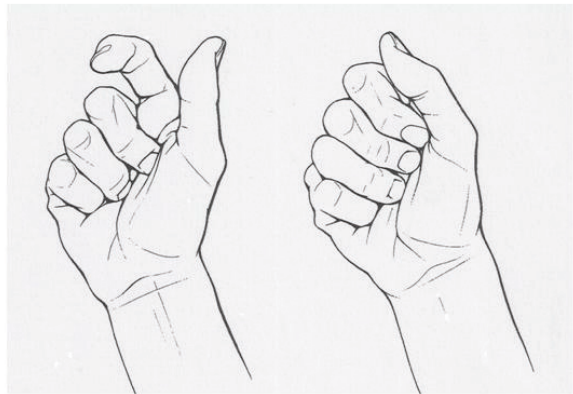
ELŐZMÉNYEK

A kitűnő általános állapotban lévő 73 éves nőbeteg kálváriája 2008 augusztusában kezdődött. Nehéz kosarat cipelve jobb kezében, az alkar középső harmadában palmarisan „roppanást” érzett, erős fájdalom kíséretében, majd rövid idő alatt e terület megduzzadt, s a következő napokban a bőr haematomától elszíneződött. Ezt követően fokozatosan zsibbadás alakult ki a nervus medianus területén, ujaiban, *s nem tudta behajlítani a nyújtott helyzetben maradt hüvelyk- és mutatóujját!* (1. ábra).

A következő hetekben, hónapokban több orvos is látta, a fájdalmas területre borogatást, hűtést javasoltak, majd a kialakuló „Sudeck syndromát” kezelték.



a)



b)

c)

1. ábra

a) A beteg ujjtartása 2010. január 26-án

b) Alkari „magas” nervus medianus sérülés típusos képe rajzon

c) Distalis (csuklótáji) nervus medianus sérülés képe (megtartott hajlítóin működés)

A beteg és a kezelés további történéseit dátumok szerint ismertetjük:

1) Az egyik fővárosi kórházban a hüvelyk- és a mutatóujj hajlításának képtelensége miatt 2009. január 19-én „tendolysist” végeztek, s kezelték a „persistáló Sudeck syndromát”. Az ujjak mozgása, s az érzéskiesés sem javult a műtét után.

2) 2009. április 29.

EMG vizsgálatot kértek, amely: „A nervus medianus motoros működés javulását, és a szenzoros mutatók romlását írta le. A Sudeck syndroma rendeződése után reoperációt javasoltak.

3) 2009. augusztus 3.

A „reoperáció” egy „Kézsebészeti Centrumban” történt: „hegkímetszés, tendo- és a nervus medianus lysisé”-t végezték.

4) A beteg a BRO-ba került, „Carpal tunnel syndroma I. d. op. recid. Digitus IPTans dig. II. III. op. dx. Limit. motil. in artic. IP-, PIP- et DIP dig. I. II. dx. St. post morbus Sudeck manus dx. – beutaló diagnózisokkal, utókezelésre.

A BRO-ban elkezdődött a szakszerű kezelés és azonnal újabb vizsgálatokat rendeltek el.

5) 2009. november 2.

Péterfy Sándor Utcai Kórház EMG vizsgálat: Itt vettek fel először gondos, érdemi anamnesist, amelyben a sajátunkkal azonos módon, **pontosan leírják a történeteket, s a tüneteket!!! Ebből idézünk: „Jelenleg is jobb keze eskütartásban van (I. II. ujj nyújtott helyzetben, s gyengült az I. ujj abductiója)”. (Az „eskütartás’ részükről hibás megnevezés, a szakirodalom nem ezt nevezi eskütartásnak!!).**

„Vélemény: a j. n. medianus súlyos fokú, de inkomplett axonalis, a csuklótól proximálisan lévő laesiója mutatható ki. A duzzanat alapján leginkább a könyök alatti részen lévő patológia merül fel, de javasolt a felkar vizsgálata is.”

6) 2010. január 26.

Az EMG lelet birtokában a BRO konzíliumot kért a Baleseti Centrumban: A történéshöz számunkra a legfontosabb adat a piacról hazatérő beteg „roppanás szerű alkari fájdalom”, s az érzés zavar mellett kialakuló nyújtott helyzetű hüvelyk- és mutatóujj” volt!

E két tünet azonnal felkeltette a „magas

medianus sérülés” gyanúját, ami indokolta a sürgős műtétet.

7) 2010. január 27. MŰTÉT

A pronator teres izom kereszteződése mögött a felületes hosszú hajlítók közös fasciája hosszirányba beszakadt, s ebbe a distal felé szűkülő, V-alakú hasadékba az ideg becsúszott és beszorult (2. ábra). Ettől proximalisan az ideg csaknem duplájára vastagodott, fehér színűre változott. A fascia köteget átvágva megszüntettük az ideg leztorítását, amelyen folytonosság-megszakadást makroszkóposan nem láttunk, s laza ágyba az izom mögé visszahelyeztük. **Sebgyógyulás után a BRO-ban az utókezelés folytatódott.**

8) 2010. március 17. KONTROLL

Az ideg regenerációja megkezdődött, Tinnel jel a csuklóízület magasságában található. Hüvelykujját aktívan mozgatja, hajlítja **már**, de a mutatóujjon a mélyhajlítóin gyengén, de már biccenti a végpercet. További utókezelés javasolt.

9) 2010. április 28. KONTROLL

Kezét még fázékonynak érzi. A nervus medianus területén kialakult a védekező szenzibilitás, a tárgyak hőmérsékletét érzi, szemellenőrzése nélkül az enyhe érintést is lokalizálja. A mutatóujján is gyengén beindult a mélyhajlítóin működése, s javult a végperc hajlítása.

10) 2010. június 28.

A hüvelykujját már jól hajlítja, a mutatóujján viszont még gyengén működik mindkét hajlítóin. A szenzoros funkció tovább javult.

11) 2010. október:

Az EMG vizsgálat – a műtét előttihez képest – „zajló reinnervatív”-t írt le.

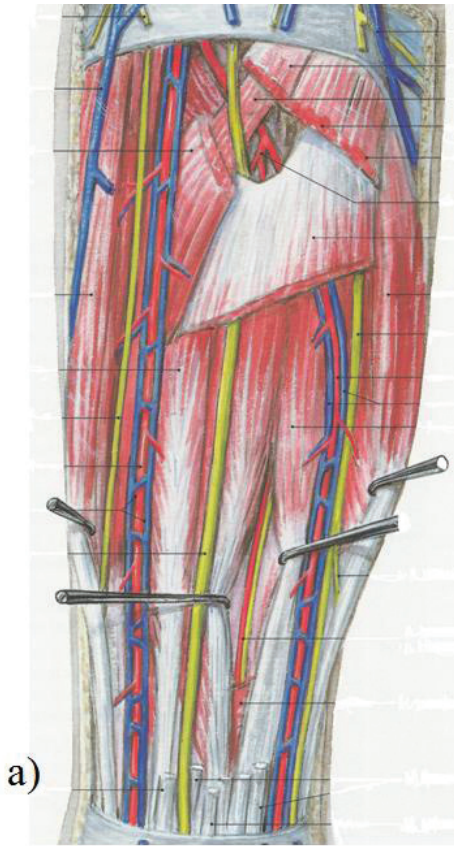
12) 2011. január 19.

EMG vizsgálat: a motoros funkció erőteljesen javult az érintett izmokon, de érdekes módon a szenzoros funkció nem az elvárt ütemben javul, illetve stagnál.

13) 2011. március 3. KONTROLL

A mutatóujj hajlítóina nem teljes értékű: UTB 8 cm.

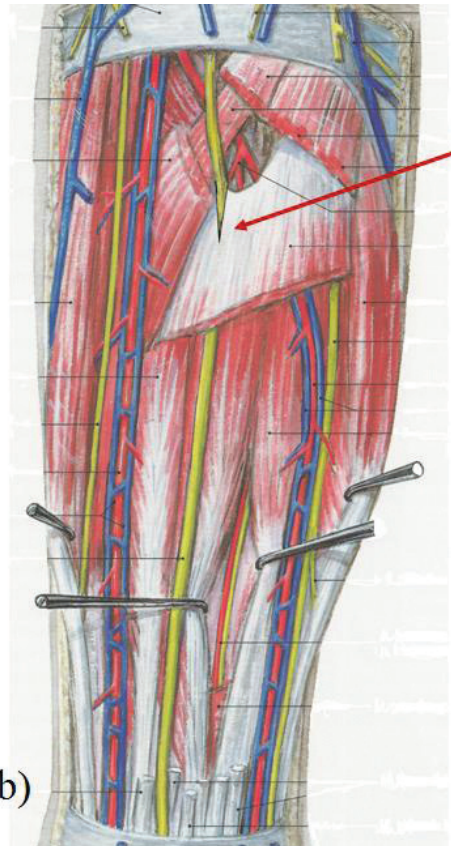
További utókezelés javasolt! A beteg hosszú időre „eltűnt”, s kifejezett kérésünkre jelent meg utánvizsgálaton.



a)

2. ábra (Tömböl Teréz: Tájélatómia című könyv ábrájának felhasználásával)

a) anatómiai helyzet



b)

b) műtétnél észlelt beszakadás

KÉSŐI UTÁNVIZSGÁLAT

2014. szeptember 24.

A három évvel ezelőtti utolsó kontrollvizsgálathoz képest, sajnos, jelentősebb mértékű további javulás nem következett be. A hüvelykujj hajlítása igen jó, ellenben a mutatóujj PIP ízületi hajlítása kiesett, a DIP ízületét megtartott, de gyenge, így az UTB 8 cm. Egyébként a mutatóujj egésze közepesen atrofias. A szem kontrollja nélküli érzésvizonyok: a nervus medianus által beidegzett ujjakon a legenyhébb érintést is pontosan érzi, de a mélyérzés nem alakult ki. A fájdalomérzés kialakult, de a tárgyak megfogása, tartása – mint mondja – csak rendkívül „ügyetlenül” történik, azokat

könnyen elejti. A csúcspogás hárompontos fogásként ugyan létrejön, ez dominánsan a hüvelyk- és a középsőujj között jó, de ez sem erőteljes.

2014. november 24. EMG

A jobb nervus medianus motoros neurographiája során az APS-ből elvezetve alacsony válasz nyerhető, de a korábbi vizsgálathoz képest szignifikánsan magasabb. A distalis motoros látencia közel normális. A könyöknél ingerelve kifejezett temporalis dispersio alakul, az amplitúdó szignifikánsan lecsökken, a vezetési sebesség jelentősen csökkent (vezetési blokk?). Szenzoros válasz nem nyerhető.

MEGBESZÉLÉS

Milyen hibákat lehet felfedezni az ismertett esetben?

1) Az első észlelő orvos hiányos anamnesis felvétele: A beteg nagyon pontosan elmondta a betegség kezdetének körülményeit, pontosan lokalizálta a primer fájdalmat, ahol látható duzzanat – haematoma keletkezett.

2) Szakorvosi szinten senki nem ismerte fel a „magas medianus sérülés” tüneteit (1. b ábra), s ez halmozta a téves következtetéseket, a nem adekvát műtéteket.

3) A jellegzetes ujjtartásból helytelen következtetést levonva, „ínsérülés” diagnózist felállítva, megtörtént az első műtét. Végül „tendolysis” jelzéssel, 7 hónapot elvesztegetve „Speciális Kézsebészeti Centrumban...”, bizonyára már senki nem törődött az anamnesissel – csak a zsidbadásra koncentrált a nervus medianus területén, – s itt sem ismerték fel a magas idegsérülésre ordítóan jellemző kéztartást, neurolyst végeztek a carpal tunnel szindrómánál szokásos feltárásból!, majd a BRO-ba irányították.

4) A BRO-ban kértek *először* EMG vizsgálatot, ahol – VÉGRE – leírták a nervus medianus valószínűsíthető sérülését, s először ismerték fel ezen ideg magas sérülésére jellemző kéztartását!

5) A kézsebészeti konzíliumon már könnyű dolgunk volt: a beteg anamnesise, a még mindig jellegzetes kéztartás egyértelművé tette a baj helyének felkeresését, s az ok megszüntetését.

6) Sajnos, teljes gyógyulásról nem beszélhetünk:

A rendkívül hosszú ideig fennálló idegleszorítás miatt bizonyos fokú definitív szenzoros

és motoros károsodás maradt vissza, az idegrostok egy része már nem reagált az ideg felszabadítására és az utókezelésre.

7) Talán a legfontosabb tanulság, hogy a beteggel való orvosi foglalkozás kezdő szakaszában nem figyeltek kellő mértékben az anamnesisre, a sérülés létrejöttének okára, nem gondoltak arra, hogy ebben a magaságban már „magas” nervus medianus sérülés lehetséges, így nem került felismerésre a helyes diagnózis.

A későbbiekben pedig – e kezdeti mulasztás miatt – a beteg kezelése teljesen más, téves irányban haladt!

VÉGKÖVETKEZTETÉS

Többszöri felületes vizsgálat, a magas medianus sérülés jellegzetes kéztartásának nem felismerése, sorozatos kezelési hibák miatt csak másfél évvel később kerülhetett sor a nervus medianus leszorításának kézsebész általi megszüntetésére.

JAVASLAT

Felhívnam a kézsebészeti rendeléseken dolgozó kollégák figyelmét a folyamatos önképzés, továbbképzés szükségességére, a beteg által elmondottak figyelmes meghallgatásának és a panaszokkal, tünetekkel való összevetésének fontosságára.

Mielőtt műtétet ajánlunk a betegnek, használjuk ki a műszeres vizsgálatok nyújtotta lehetőségeket, az idősebb, tapasztaltabb kollégák konzíliumát, a lehető legpontosabb – műtét előtti – diagnózis érdekében, ezzel elkerülve a felesleges, eredményre nem vezető beavatkozások sorát.

IRODALOM

1. Bíró V.: Az idegsérülések ellátásának fejlődése a kézen. *Irodalmi elemzés és saját tapasztalatok az elmúlt negyven évről. Magyar Traumatológia Ortopédia Kézsebészet Plasztikai Sebészet*, 2007. 50. (3): 250-263.
2. Bíró V.: Funkciópótló eljárások ideghelyreállító műtétek kudarca után a kézen. *Irodalmi elemzés. Magyar Traumatológia Ortopédia Kézsebészet Plasztikai Sebészet*, 2011. 54. (3): 153-167.
3. Doyle J., Botte M. J.: *Surgical anatomy of the hand and upper extremity*. Philadelphia, Lippincott, William and Wilkins. 2003. 407-460. p.
4. Johnson R., Spinner M., Shrewsbury M.: Median nerve entrapment syndrome in the proximal forearm. *J. Hand Surg.* 1979. 4: 48-51.
5. Sántha E.: Az idegek és izmok maradandó károsodásai. In.: Renner A., Sántha E.: *A kéz sebészete*. Budapest, Kadix Press Kiadó, 2014. 303. p.
6. Swiggett R., Ruby L. K.: Median nerve compression neuropathy by the lacertus fibrosus: report of three cases. *J. Hand Surg.* 1986. 11-A: 700-703.
7. Tetro A., Pichora D. R.: High median nerve entrapments: an obscure cause of upper extremity pain. *Hand Clin.* 1996. 12: 691-703.

Prof. Emer. Dr. Renner Antal

Baleseti Központ

1081 Budapest, Fiumei út 17.

Os capitatumban elhelyezkedő osteoid osteoma okozta csuklótáji fájdalom

Esetismertetés

DR. FETTER GÁBOR, DR. CSETE KÁROLY, DR. SIMONKA JÁNOS AURÉL
DR. BÖRÖNDY JÁNOS, DR. HAMAR SÁNDOR, DR. VARGA ENDRE

Érkezett: 2014. október 7.

ÖSSZEFOGLALÁS

A csuklótáji fájdalom, amely a mindennapi életet jelentős mértékben megnehezítheti, sokféle okra vezethető vissza. A túleröltetés, valamint a trauma, a fájdalom a leggyakoribb okozója. Számos esetben degeneratív okok állnak a panaszok hátterében és kis százalékban neoplastikus folyamat is lehet a fájdalom okozója. Az esetismertetésben szereplő beteg panaszait a daganatos betegségek egy ritka formája okozta. A kézen előforduló daganatoknak csak kis százalékát teszik ki a csontdaganatok. Ezen belül az osteoid osteoma még kisebb százalékban szerepel, valamint a ritkaságot tovább fokozza, hogy az os capitatumban való előfordulásáról az elmúlt években nem tettek említést.

Kulcsszavak: *Csontdaganat; Csukló csontok; Fájdalom; Osteoid osteoma;*

G. Fetter, K. Csete, J. A. Simonka, J. Böröndy, S. Hamar, E. Varga: Wrist pain caused by osteoid osteoma of the capitata bone. Case report

Wrist pain causing considerable difficulties in activities of daily living may have diverse reasons. The most common reasons are overload and injuries. Complaints are caused mostly by degenerative disorders, but also a neoplasm may evoke pain. Complaints of the reported patient were caused by a rare appearance of an oncotic disease. Bone tumours are very infrequent among tumours of the hand. Among them, osteoid osteoma is even less frequent; furthermore, there is no reference in the literature about its occurrence in the capitata bone during the last years.

Key words: *Bone Neoplasms – Diagnosis/Surgery; Carpal bones – Diagnosis/Surgery; Osteoma, osteoid – Diagnosis/Surgery; Pain – Etiology;*

BEVEZETÉS

Az osteoid osteoma egy ismeretlen etiológiájú, nem gyakori kórkép. Előfordulása kézen, azon belül is a kéztőcsontokban ritka. A panaszokat nem elsősorban a mérete, hanem az általa okozott fájdalom jelenti. Az elváltozásról először 1930-ban tett említést *Bergstrand*, 1935-ben pedig már külön entitásként szerepelt (*Jaffe*). Előfordulása leginkább a fiatal, keresőképes életkorban gyakori. Az elváltozás által okozott fájdalom típusos. Bár radiológiai képe az elváltozásra jellemző, a hagyományos kétirányú röntgenfelvételek nem mindig teszik láthatóvá.

ESETISMERTETÉS

Az esetismertetésben szereplő fiatal felnőtt férfibeteg panaszai 2012 közepén kezdődtek bal kézháti duzzanat, valamint csuklótáji fájdalom formájában, amely a mindennapi munkavégzését lehetetlenné tette. A beteg a munkahelyén a panaszokat megelőzően nehéz fizikai munkát végzett, rendszeresen sportolt, direkt trauma viszont az érintett területet nem érte. Fél év alatt a különböző járóbeteg szakrendeléseken elvégzett röntgen, valamint laborvizsgálatok negatív eredményt mutattak. A vizsgálatokat követően nonsteroid gyulladáscsökkentőt, valamint nyugalmomba helyezést javasoltak, amelyre panaszai érdemben nem enyhültek. A panaszok kezdetekor elkészített röntgenfelvételeken csontszerkezeti eltérés nem volt látható (1. ábra)

Kézsebészeti szakrendelésen fél évvel a panaszok kezdete után jelentkezett. Ekkorra fájdalmi élessé, hasogatóvá váltak, a kézhát

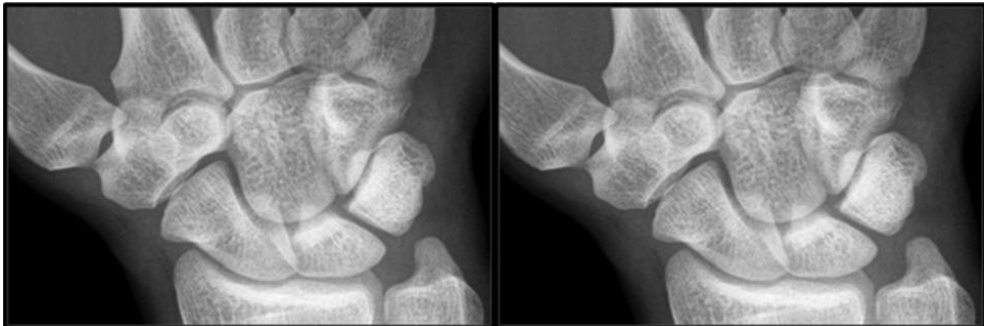enyhe érintésével is kiválthatóak voltak. Az ekkor elkészített kétirányú röntgenfelvételeken csontszerkezeti eltérés a kéztőcsontokban ugyan már sejtető volt, de a látott radiológiai kép még mindig nem volt teljesen egyértelmű (2. ábra).

A panaszok fokozódó jelenléte, valamint a bizonytalan röntgenképek miatt elkészített MRI-vizsgálat az os capitatumban már az osteoid osteomára jellemző típusos radiológiai képet mutatta: centrálisan egy alacsony jelintenzitású képletet (nidus), amelyet perifériásan teljesen körülvevett egy magas jelintenzitású sclerotikus állomány (3. ábra).

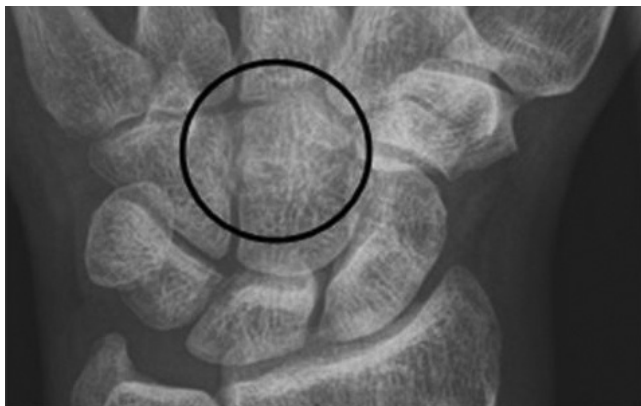Az MRI-vizsgálat után műtéti ellátásra került sor. Ennek megfelelően a duzzanatnál a kézháton ejtett 2–3 centiméteres haránt irányú metszésből a corticalis megnyitása után az elváltozás maradéktalanul eltávolításra került, amelyből szövettani vizsgálat készült. A műtét során keletkezett csonthiány az eltávolított képlet apró, körülbelül 4–5 mm-es mérete miatt nem lett pótolva (4. ábra).

A diagnózist a szövettani lelet tette teljessé, amelyen osteoid gerendák, osteoid sejtszaporulatok, valamint laza kötőszövetes és érdús területek ábrázolódtak szabálytalan elrendeződésben, váltakozó mértékű mineralizációs környezetben (5. ábra).

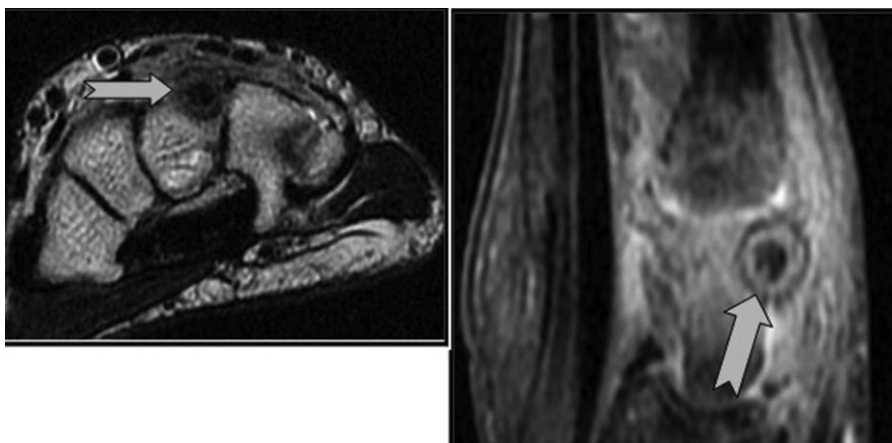
A műtétet követően a beteg panaszai megszűntek. Egy hónapos kontrollvizsgálaton teljesen panaszmentesen jelentkezett, fájdalmi elmúltak, a kéz mozgásterjedelme az ellenoldali ép kézzel összehasonlítva megegyeztek. A fájdalom megszűnése a látott radiológiai képekkel és szövettani leletekkel együtt igazolja, hogy a panaszokat az os capitatumban elhelyezkedő osteoid osteoma okozta.



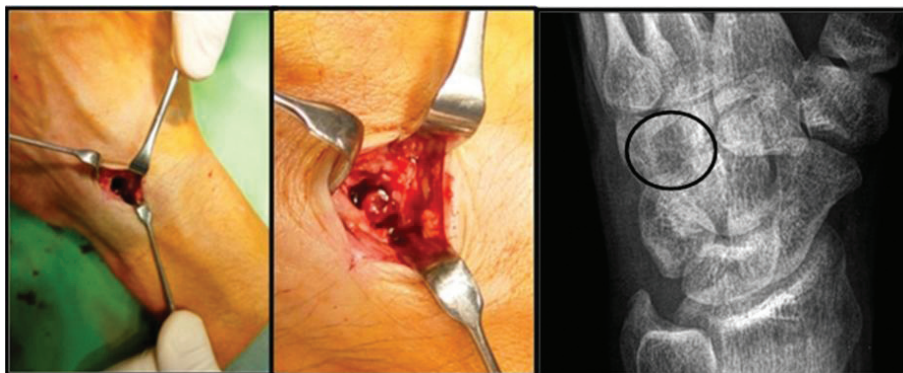
1. ábra Primer röntgenképek



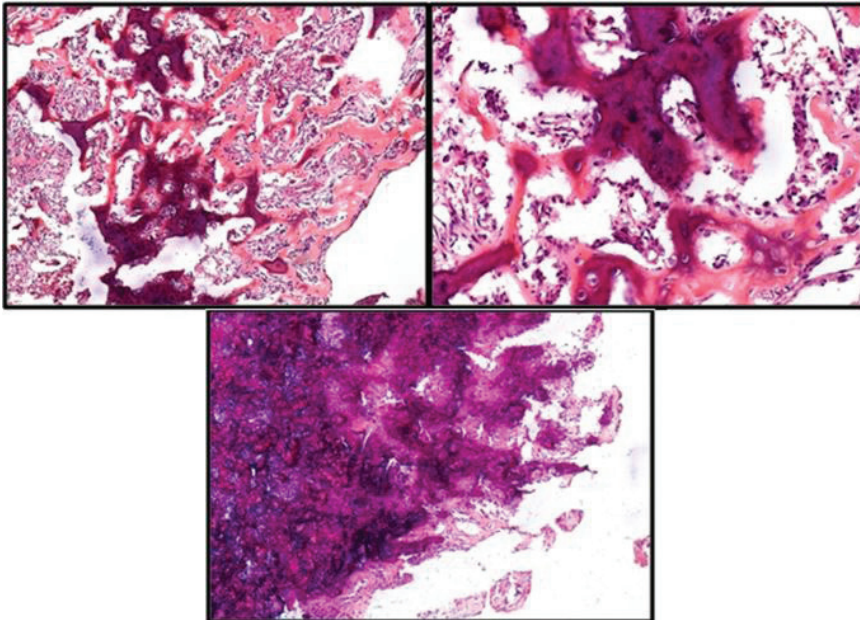
2. ábra Fél éves kontroll röntgenfelvételek



3. ábra MRI-felvételek az osteoid osteomára jellemző radiológiai képpel



4. ábra Intraoperatív felvételek, valamint posztoperatív kontroll röntgenfelvétel



5. ábra Az eltávolított elváltozásról készített szövettani felvételek

MEGBESZÉLÉS

Az osteoid osteoma a WHO klasszifikációja (1972) alapján a benignus csontképző tumorkok közé tartozik, a jóindulatú csont-tumorknak mindössze 10%-át teszik ki (3). A daganat előfordulási aránya férfiak és nők között 3:1, életkor tekintetében a fiatal felnőttekben gyakoribb. A daganat által okozott fájdalom éles, gyakran elviselhetetlen, amely már egészen apró provokációval is kiváltható, valamint gyakrabban okoz panaszokat éjszaka. Habár a panaszok jelentősek, salicylátokkal drámai módon csökkenthető a fájdalom. Mindezt alátámasztja, hogy az elváltozás jelentős mértékben termel prosztaglandinokat (PGE2, valamint 6-keto-PGF1alfa), amelyek a gyulladásos kaszkád aktiválásával okozzák a fájdalmat. A nonsteroidok alkalmazása az arachidonsav kaszkád blokkolásával gátolja e mechanizmust (7).

Csonton belüli elhelyezkedését tekintve három típusát lehet elkülöníteni. Leggyakoribb típusa a corticalis osteoid osteoma, amelynek radiológiai képe az elváltozásra leginkább jellemző. Az intramedullaris, valamint subperiostealis típusok ennél jóval ritkábban fordulnak elő (7).

Radiológiai képe típusos. A centrálisan elhelyezkedő hypodens, vagy alacsony jelintenzitású képlet, a nidus, gyakran nem nagyobb, mint 1–2 cm. A magban osteoid sejtszaporulatok, valamint csontgerendák rendezetlen jelenléte figyelhető meg erősen vascularisált kötőszövetes környezetben, amelyek jelentős dilatációt mutatnak. A nidus körül gyakran látszódik egy néhány milliméter vastagságú sclerotikus állomány. Intraarticularis formájában, az ízületben synovitist, valamint csontos felrakódást lehet megfigyelni (7).

Előfordulására leginkább a hosszú csöves csontok meta-, valamint epiphysealis régiójára jellemző. Megjelenésében leginkább preferált hely a femur (47,5%), valamint a tibia (22,5%) proximalis, ízülethez közeli része. Megjelenésre kevésbé gyakoribb helyek a csigolyák, valamint a kéz (12,5%) (1). Gerincben jelen lévő intra-, valamint extraarticularis formája gyakran okoz scoliosist. Intraarticularis formájában, amely krónikus ízületi fájdalmat, beszűkült mozgásterjedelmet, valamint ízületi contracturákat okozhat, szintén az alsó végtag dominál (8).

Az emberi kézen előforduló daganatok közül a lágyszövetű tumorokhoz képest a csontdaganatok jelentősen kisebb százalékban szerepelnek (9,5%). Ezen belül az osteoid osteoma

még kisebb százalékban jelentkezik (90 esetből 3 beteg). A csontot érintő daganatok által preferált képletek leginkább az alappercek, valamint a metacarpusok proximális régiói. Kéztőcsontokban való előfordulása ennél még ritkább (6). Az os capitatumban való gyakorisága korábbi szakirodalmak alapján 8% (2), valamint 5,5% (4).

A daganat terápiajára több lehetséges mód is van. Azokon a területeken ahol a kevésbé invazív gyógymód is kivitelezhető, sikeresen alkalmazható a CT vezérelt percutan radiofrekvenciás thermoablatio, jobban megőrizve a corticalis integritását is (7). E mellett a kézen való előfordulásánál mégis a műtéti el látás a preferált. A végleges, recidívamentes terápia feltétele a daganat teljes eltávolítása. Ezt csak operatív úton lehet biztonsággal

elvégezni. A kézsebészeti beavatkozást alátámasztja, hogy az ér-, ideg-, valamint ínképletek biztonsága a percutan thermoablációs beavatkozás útján 100%-ban nem kivitelezhető. Intraarticularis formájában artroszkópos eltávolítása szintén a panaszok azonnali megszűnéséhez vezethet (5).

Összegezve az esetismertetésben, valamint a megbeszélésben felsoroltakat, sokszor a fájdalom, amely a beteg életét megnehezíti, nem vezethető vissza sérülésre. Ha ezek a panaszok a negatív röntgenképek ellenére is fennállnak függetlenül a konzervatív terápiától (NSAID, nyugalomba helyezés), úgy abban az esetben további diagnosztikus lépéseket kell tenni a még informatívabb képalkotó vizsgálatok irányába, és a komplex diagnózis a kórtörténettel, valamint klinikai képpel együtt állapítható meg.

IRODALOM

1. Hashemi J., Gharahdaghi M., Ansari E., Jeddi F., Hashemi S.: Radiological features of osteoid osteoma: Pictorial review. *Iran. J. Radiol.* 2011. 8. (3): 182-189.
2. Jafari D., Shariatzade H., Mazhar F. N., Abbasgholizadeh B., Dashteborzogh A.: Osteoid osteoma of the hand and wrist: a report of 25 cases. *Med. J. Islam Repub. Iran*, 2013. 27. (2): 62-66.
3. Köllő K.: Csontdaganatok. II. rész. *Osteologiai Közlemények*, 1997. 5. (4): 194-195.
4. Marcuzzi A., Acciaro A. L., Landi A.: Osteoid osteoma of the hand and wrist. *J. Hand Surg.* 2002. 27-B. (5): 440-443.
5. Nishio J., Ishiko T., Minamikawa T., Naito M.: Arthroscopic removal of an intra-articular osteoid osteoma of the radial styloid. *J. Hand Surg.* 2012. 37-A. (1): 68-71.
6. Rupnik J., Csató Zs., Csorba E.: A kézcsonatok daganatai. *Magyar Traumatológia Ortopédia Helyreállító Sebészet*, 1981. 24: 58-64.
7. Shaikh S., Lombay B.: Osteoid osteoma: diagnosis and treatment. *Magyar Radiológia*, 2008. 82. (1-2): 16-24.
8. Szendrői M., Köllő K., Antal I., Lakatos J., Szőke G.: Intraarticular osteoid osteoma: Clinical features, imaging results, and comparison with extraarticular localization. *J. Rheumatol.* 2004. 31. (5): 957-964.

Dr. Fetter Gábor

SZTE ÁOK Traumatológiai Klinika
6725 Szeged, Semmelweis u. 6.

Csonkolt ujjak az őskőkorban

DR. JÓZSA LÁSZLÓ†

Érkezett: 2014. február 19.

ÖSSZEFOGLALÁS

Az őskőkorban a francia és spanyol barlangokban a művészi alkotásokat készítő ősember kezét is megőrkítette. A franciaországi Gargas és Tibiran barlangban rendszertelen ujjcsonkolódások látszanak, ezzel szemben a Maltravieso barlang kézlennyomatain egyöntetűen a kisujj utolsó két percét amputálták.

Kulcsszavak **Amputáció; Kéz deformitások; Művészettörténet; Orvostörténet; Őskőkor;**

L. Józsa: Amputated fingers in the paleolithicum

Gargas and Tibiran, apart from the Grotte de Maltravieso, are not the only cave where they had met with hands missing fingers. Gargas and Maltravieso have markedly different characters. In Maltravieso all hands show a uniform deficiency of the last two phalanges of the little finger, while in Gargas ten different patterns are found, combinations achievable by deducting fingers. This variety of 'mutilation', the grouping of hands in separate panels, the pairs of identical hands, and the distribution of red hands relative to black were not followed up by the author. The hands are painted in black, red or less frequently in ochre, particularly visible at close sight, and often grouped in large numbers, the hands provide a spectacular sight for the visitor, and a horrible sight, when it becomes clear, on closer inspection, that many of them are amputated and severely deformed.

Key words: **Amputation – History; Art – History; Hand deformities; History, ancient; Medical history;**

BEVEZETÉS

A kőkorszaki szinten élő embert sokat foglalkoztatta saját keze és a barlangi festményei között (25.000–30.000 évvel elől) megörökítette azt. Nem csak Európában, hanem Afrikában, Ausztráliában, Dél-Amerikában és Mexikóban is találtak sziklákra, vagy barlangok falára készített kézlennyomatokat (5, 6, 8, 11). Természetesen ezek jóval fiatalabbak az európai barlangokban találtaktól, sőt Svédországban a korai bronzkorból (3000–3500 évvel napjaink előtt) származó kézbrázolásokat is felfedeztek sziklákon (6). Az őskorral foglalkozó tudományok nagy rejtélye a szinte megszámlálhatatlan ép és kóros kézbrázolás. Magam a koponyalékelésekkel foglalkozó munkáimban sokszor leírtam, hogy a legősibb sebési beavatkozás a trepanáció. Úgy vélem eddigi álláspontomat revideálnom kell. Az eddig ismert legősibb, megnyitott (és túlélő) koponyájú személy az átmeneti kőkorban körülbelül 8000 évvel napjaink előtt élt. Ezzel szemben a franciaországi és spanyolországi barlangokban ránk maradt kézbrázolások korát 25000–30000 évre teszik (6, 8). Több mint ötven őskőkori barlangban mutattak ki kézbrázolást, azonban tömegesen csak néhány üregben fordul elő. A kéz megörökítésének többféle módját gyakorolták. Legtöbbször az úgynevezett negatív kézbrázolás fordul elő, amikor az „alkotó” egyik kezét a sziklára tette, a szájába festékkoldatot vett, s azzal körbe fújta kezét. Jóval ritkábban fordul elő a pozitív kézlennyomat, amikor a tenyéri felszínt festékekkel kenték be, s így nyomták a sziklához. Ezek között olyan jó minőségű „alkotás” is előfordul, amelyen az ujjléc-rajzolat is kivehető, vizsgálható (1, 2, 6, 10). Nagy ritkán a falra helyezett kezét körbe rajzolta, vagy karcolta az őseMBER.

Eddig összesen körülbelül 500 kézlennyomat ismert az őskőkori Európából. Ezek nagy része nem ép kezét, hanem csonkolt ujjakat mutat. Számtalan magyarázat született arra, miért csonkolódtak a kőkori ember kezei.

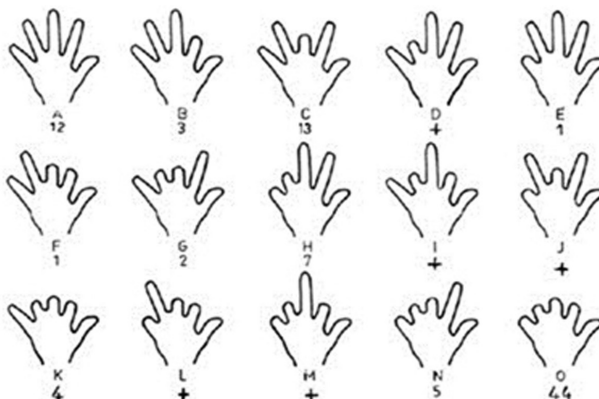
AMPUTÁCIÓ AZ ŐSKŐKORBAN?

Három (két francia, egy spanyolországi) barlangban tömegesen láthatók a falakon csonkolt ujjak.

Gargas barlang

A francia Pireneusokban, a tengerszint fölött 700 méter magasságban található. Mint a geológiai vizsgálatok kimutatták, a közelben hatalmas gleccser helyezkedett el a jégkorszakban. Az első kézlennyomatot 1906-ban fedték fel. Napjainkban összesen 231 kézbrázolást tartanak nyilván, amelyek közül néhány nagyon elmosódott. 136 a bal, 22 a jobb kézről készült (a többről nem állapítható meg melyik oldali). Mindössze 10 ép kéz fordul elő. Nagy többségük egy, vagy több ujjperc hiányát mutatja (1. ábra). Rendkívül változatos csonkoltság figyelhető meg. Egyetlen következetesen megfigyelhető jelenség, hogy a hüvelyk sohasem csonkolt (1, 12).

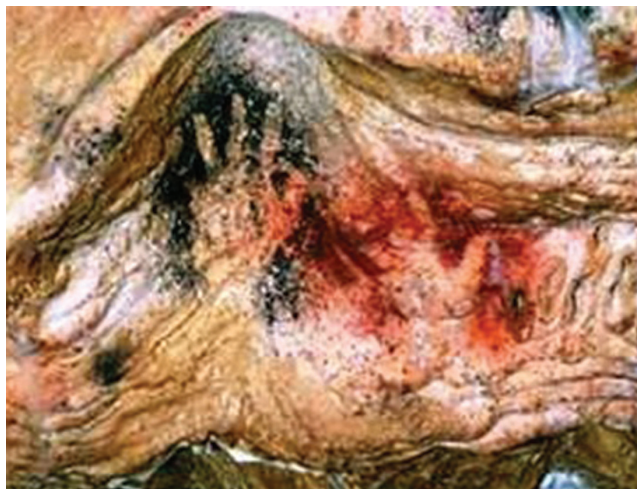A kézlennyomatok többsége fekete (143), vörös (80) jóval kevesebb okkersárga (5), sárgásbarna (2) és fehér (1) alapon helyezkedik el (2–3. ábrák). A lenyomatok méreteiből arra következtettek, hogy többségük (156) férfiak, 32 nő, kettő pedig (10 év körüli) gyermek kezét ábrázolja. A gyermek kéz is csonkolódott volt. *Wildgoose* (12) kísérletekkel igazolta, hogy nem behajlított ujjú (ez a lehetőség is felmerült), hanem valóban csonkolt kezekről készültek a negatív lenyomatok.



1. **ábra** A Gargas barlangban talált kézlennyomatok csonkoltóságának sematikus rajza.



2. **ábra** Fekete alapon készült kézlennyomat a Gargas barlangban. A hüvelyk kivételével valamennyi ujjról két-két perc hiányzik.



3. **ábra** Kézlennyomatok a Gargas barlangból. Mindkét kézről a kisujj mindhárom perce hiányzik.

Tibiran barlang

Az előbbi üregtől mindössze egy kilométer távolságban, ugyancsak az egykori gleccser közelében fekszik. A kezek 80%-áról egy, vagy több ujjperc hiányzik.

Maltravieso barlang

Az előbbiektől mintegy 800 km távolságban, Spanyolországban található. Ebben is több mint 100 kézlenyomat maradt fent, ám a csonkolódás egészen más, mint a franciaországi barlangokban. A Maltravieso barlangban valamennyi kéz V. ujjának két utolsó perce hiányzott.

További barlangi ábrázolások

Jó néhány francia és spanyol barlangban fedeztek fel egy-két kézlenyomatot, amelyek között nem csak ép kezek rajza, hanem csonkoltak is akadnak. Legismertebb a Lascaux barlang, amelyben mindössze két amputált ábrázolást fedeztek fel, ám egy véletlenszerűen létrejött lenyomat, amely a talaj agyagában keletkezett (időközben mészréteggel bevonva) is fennmaradt. Ezen is csonkolt ujjú kéz ábrázolódik, jól kivehető egyenes hegvonallal. Az El Castillo barlangban (Spanyolország) viszont csaknem minden kéz ép, mindössze egy-egy ujjperc hiánya ismerhető fel némelyiken (4. ábra). A Pech Merle barlangban (Franciaország) a ló-ábrázolások fölött helyezték el ép kézlenyomatukat az alkotók.



4. ábra Ép kezek az El Castillo barlang falán.

ELMÉLETEK A CSONKOLÓDÁSRÓL

Amióta felfedezték az első csonkolt kézlenyomatokat attól kezdve folyik régészek, művészettörténészek, biológusok, orvosok között a vita, miként keletkezhetek az amputálódott ujjak.

Elsőként Breuil abbé (a barlangi művészet legnagyobb ismerője) vélekedett úgy, hogy valószínűleg a csonkolások, mások néprajzi párhuzamok alapján felvetették, hogy a gyász jeleként (a közeli hozzátartozó halálakor), levágták (illetve kiízesítették) egy-egy ujjpercüket. Az etnográfusok egy része a felnőtté avatási rítus részének gondolta az ujj csonkolódását.

Orvosi részről is megindultak a találgatások (2, 7, 9), a teljesség igénye nélkül néhány – valóban számításba jöhető – érdemes megemlíteni. A betegségek közül a scleroderma (előrehaladott stádiuma) okozhatja az ujjpercek elhalását, ám sem ebben a korban, sem az ugyancsak felvetett Raynaud–szindrómában nem egyenes vonalú az amputáció. Az akaratlagos (önkezdő, vagy más személy által végzett) amputáció, illetve kiízesítés szóba jöhet, ám nem valószínű, hogy a vadászattól élő jégkori férfiak ujjaink elvesztése miatt alkalmasak lettek

volna élelemszerzésre (6). Egy-egy ujjperc hiánya még nem akadályozhatta eleinket a mindennapi (vadász) tevékenységükben, azonban hiába volt sértetlen a hüvelykujjuk, primitív eszközeik fogására képtelenek lehettek. Felvetődött a leprás mutilálódás gondolata is. Semmi nem szól amellett, hogy abban az időben Európában ilyen gyakori lett volna lepra betegség, továbbá a Hansen–kóros csonkolódás nem egyenes vonalú, hanem a csonk „kihegyeződésével” jár. Ilyet a barlangi ábrák sehol nem mutatnak.

Meggondolmányos az az elképzelés, amely szerint fagyás okozta a csonkolódást, bár a jelzett területeken nem volt állandóan fagyos a talaj, csak a hosszú telek hoztak erős lehűlést. Nem véletlenül hangsúlyozták a Pireneusokban egykor képződött jégárvákat, akik szerint a mutilálódások nagy része fagyási sérülés következménye.

Az ismételt vizsgálatok ellenére nincs egyetemes álláspont arra vonatkozóan, hogy mi okozhatta a csonkolódásokat. A fagyás-sérülés látszik a legvalószínűbbnek, de ennek ellene szól, hogy a mezítlábas lábnyomokon nem hiányzanak az ujjak. Az őskőkor embere (a barlangi leletek tanúsága szerint) gyakorta csonkolódott, de annak okát nem ismerjük.

IRODALOM

1. Hooper A.: Further information on the prehistoric representation of human hands in the cave of Gargas. *Med. Hist.* 1980. 24: 214-216.
2. Janssens P. A.: Medical views on prehistoric representations of human hands. *Med. Hist.* 1957. 1: 318-322.
3. Józsa L.: A kéz kóros állapotai művészeti alkotásokon. *Magyar Traumatológia Ortopédia Kézsebészet Plasztikai Sebészet*, 2011. 54. (4): 289-299.
4. Leroi-Gourhan A.: *Les mains de Gargas. Essai pour une étude d'ensemble*. *Bul. Soc. Préhistorique Française*, 1967. 64: 107-122.
5. Lhote H.: *Sziklafestmények a Szaharában*. Budapest, Gondolat Kiadó, 1977.
6. Lundborg G.: *The hand and the brain: from Lucy's thumb to thought-controlled robotic hand*. Springer. London, 2014. 41-46. p.
7. Luquet G.: *Sur les mutilations digitales*. *J. Psychol. Norm. Pathol.* 1938. 35: 548-598.
8. Nelson E. C., Manning J. T., Sinclair A. G. M.: Using the length of the 2nd to 4th digit ratio (2D:4D) to sex cave art hand stencils: factors to consider. *Before Farming*, 2006, 6: 1-6.
9. Sahly A.: *Geheimniss der Höhlen: Verstümmelte Hände*. *Abbotempo*, 1965. 3. (3): 24-30.
10. Snow D. R.: *Sexual dimorphism in upper paleolithic hand stencils*. *Antiquity*, 2006. 80: 390-404.
11. Wellmann K. F.: *New Mexico's mutilated hand. Finger mutilation and polydactylism in North American Indian rock art*. *JAMA*, 1972. 219: 1609-1610.
12. Wildgoose M., Hadingham E., Hooper A.: *The prehistoric hand pictures at Gargas: attempts at simulation*. *Med. Hist.* 1982. 26: 205-207.

Prof. Dr. Józsa László

Péterfy Kórház Baleseti Központ
1081 Budapest, Fiumei út 17.

Gyakori diagnosztikus hibák és szövődmények a kézsebészetben III. Szövődmények a kézsérülések ellátásában: Ín- ideg- és csont- ízületi sérülések, kézfertőzések

Irodalmi áttekintés

DR. BÍRÓ VILMOS

Érkezett: 2013. december 9.

ÖSSZEFOGLALÁS

A szerző a kézsérülések szövődményeivel foglalkozó dolgozatának harmadik részében az ín- ideg és csont-ízületisérülésekkel, továbbá a kézfertőzésekkel foglalkozik. A hajlító- és feszítőín sérülések felismerési nehézségei után a kezelésük során kialakult komplikációkat tárgyalja. Az idegsérülések ismertetésénél megemlíti a részleges és a motoros idegtörzs károsodások diagnosztikájának, illetve a műtéti kezelés technikai kivitelezésének nehézségeit. Ezután a törések és az ízületi sérülések kezelésénél tapasztalható szövődmények gyakoriságát elemzi. Végül röviden összefoglalja a ritkább kézinfekciók komplikációit és kezelésük lehetőségét.

Kulcsszavak: *Infekció; Ínsérülés; Kézsebészet; Kézsérülések;
Idegsérülés; Posztoperatív komplikációk;*

V. Bíró: Frequent diagnostic errors and complications in hand surgery. III. Complications in the treatment of hand injuries. Tendon, nerve and bone and joint injuries. Infections of the hand. A review of the literature

The author in the third part of his paper deals with the complications of tendon, nerve, and bone and joint injuries, and with the hand infections. After the recognition of difficulties of diagnostic procedures in the flexor and extensor tendon and nerve injuries, he discusses the complications in their treatment. In the nerve injuries he mentions the difficulties of the diagnostic and the operative techniques in the treatment of partial and motor nerve trunk injuries. After this he analyses the frequency of complications in the treatment of fractures and joint injuries. Finally, he summarizes the complications of rare hand infections and the possibility of their treatment.

Key words: *Hand – Complications/Diagnosis/Surgery;
Hand injuries – Complications/Diagnosis/Surgery;
Peripheral nerve – Injuries; Tendons – Injuries;
Postoperative complications – Surgery; Wound Infection – Etiology;*

BEVEZETÉS

Dolgozatunk harmadik részében tovább tárgyaljuk a kézsérülések *ellátása* során kialakult szövődményeket és az ín-, ideg- és csont-ízületi sérülések, továbbá a kézfertőzések után kialakult komplikációkkal foglalkozunk. A *korábbi, diagnosztikus tévedésekkel és a kezelések során kialakult szövődményeket* ismertető, előző részekben idéztük a témakörrel foglalkozó külföldi szerzők által írt jelentősebb kézikönyveket és említettük az ide vonatkozó főbb külhoni közleményeket. A hazai szerzőktől e kérdésre fókuszáló, ezt részletesen tárgyaló, összefoglaló munkát sem könyvek, sem publikációk formájában nem találtunk (17). Mindezek alapján úgy véltük, hogy nemcsak a fiatal kézsebész szakorvosok, de a tapasztaltabb traumatológus, ortopéd sebész és plasztikai sebész szakemberek számára is hasznos lehet tanulmányunk e harmadik része.

AZ ÍNSÉRÜLESEK SZÖVŐDMÉNYEI

Elnézett hajlítói sérülések

Izolált superficialis ínsérülés, ép profundus ín mellett csak kevés tünetet okoz a kéz nyugalmi tartásában, ezért gyakran elnézik. A *mély hajlítói sérülésének* a betegek gyakran, nem tulajdonítanak jelentőséget és orvoshoz nem fordulva a korai diagnózis hiányában a kezelés eredménye is rosszabb lesz. Ha az átvágott ínön jelentős proximális felcsúszás jön létre, akár napokon belül olyannyira zsurorodik az ínhoz tartozó izommotor, hogy a reinsertio vagy lehetetlenné válik, vagy nem eredményez funkcionálisan kielégítő mozgást.

Részleges *hajlítói sérülés* gyanítható, ha a beteg látszólag teljes mozgással rendelkezik, de fájdalmat jelez, ha az inat ellenállással szemben használja. A részleges ínsérülések következménye lehet késői inruptúra, hegesezés okozta ín adhaesiók, pattanó ujj és az ujjmozgások gyengült volta (7).

A hajlítói sérülések utáni legrosszabb eredmények akkor alakulnak ki, ha az ínsérülés a flexor in hüvely területén jön létre a metacarpus fejecs magasságától a középerc középső harmadáig terjedő területen, a II. zónában. Még ideális kezelés esetén is, csupán körülbelül a sérülések felénél várható

jó, vagy kitűnő funkcionális végeredmény és még kedvezőtlenebb eredmények várhatóak íntranszplantátummal végzett, kétszakaszos ínrekonstrukció után (19). *Quadrige syndroma* a középső, a gyűrűs- és a kisujjak korlátozott mozgáskiterjedését jelenti, ezen ujjak profundus inainak összeköttetései miatt, a jelenség bekövetkezhet hajlítói sérülés, illetve az amputációt követő összenövések miatt és a károsodott hosszú ujj teljes hajlítása esetén a többi ujj flexiója korlátozott lesz (7).

Elnézett feszítói sérülések

Gyakran kialakulhatnak az *ujjak* feszítő apparatusán. Terminális ínsérülések a distalis interphalangealis (DIP) ízület magasságában és a középső szár sérülései a proximális interphalangealis (PIP) ízület felett gyaníthatók, ha e területen sérülés észlelhető és a beteg fájdalmat jelez ellenállással szemben az extenziónál, még akkor is, ha az ellenállás nélküli ujjmozgás szabad. Elnézett extensor ínsérülések a *kézhát*on kezdetben csupán kisebb funkcionális kiesést okozhatnak vagy az ép junctura tendinum(ok) miatt, vagy a mutató és kisujjon, ha a két ín (proprius és communis) közül csak az egyik került átmetszésre. Az extensor pollicis longus ínsérülések elnézhetők az úgynevezett „trükk mozgás” miatt, ami nem más, mint a hüvelyk intrinsic izmok hatása a hüvelyk extensor mechanizmusra, amelynek során, az extensor pollicis longus sérülés ellenére interphalangealis (IP) ízületi (gyengült) feszítés jöhet létre, néha egészen a neutrális állásig (7).

*Feszítói*aknál a legkedvezőtlenebb eredmények akkor várhatóak, amikor a sérülés a proximális ujjperc, vagy a proximális interphalangealis (PIP) ízület felett következik be. A PIP ízületi mozgás elvesztése fixált contractura, hatyú-nyak deformitás, vagy úgynevezett boutonnière állás kialakulását eredményezheti. A vékony lágyszövet boríték és a szövetek hossz változásának rossz túróképessége is hozzájárulnak e terület rossz gyógyulási eredményeihez (7).

Az ínsérülések kezelésének szövődményei

Az *ínkörüli összenövések* a leggyakoribb komplikációk inhelyreállítás után. A rekonstruált ín szakadása a betegeknek mintegy 4%-ában jön létre primer hajlítói helyreállítás

után a II. zónában. Ujjizületi contractura kialakulása sem ritka (15).

Bowstringing hatás: a hajlító ínhüvely gyűrűszalagjainak sérülése után a (helyreállított) ín az ujj bőrét jelentősen előemeli (az angol kifejezés egy magyar szóban lefordíthatatlan!). Külsőleg alkalmazott, az inak gyűrűszalagjait helyükön tartó, gyűrűszerű rögzítőkötések gyakran használatosak, azonban hatásuk kétséges. Ilyenkor a pulley-k sebézi helyreállítása szükséges (7).

Kétszakaszos hajlítói helyreállítás ideiglenesen behelyezett *Silastic®* implantátummal, majd ezt követően ín-graft beültetéssel: gyakrabban eredményez flexiós contracturát és megnyújtja a munkaképtelenség időtartamát, mint a korrekt elsődleges ellátás (7).

IDEGSÉRÜLÉSEK SZÖVŐDMÉNYEI

A *részleges idegsérülések* elnézhetők, mivel a vizsgálatnál az érzéskiesésnek, vagy a paralysisnek nincs egyértelmű klinikai képe. Az ilyen sérülések legeredményesebben primer rekonstrukcióval kezelhetők. Késői primer, vagy szekunder műtéti feltárás során további idegsérülések jöhetnek létre, mivel általában lehetetlen megkülönböztetni a gyógyuló szöveteket, a hegyszövetet vagy a működőképes idegszövetet. Részleges idegsérülés gyógyult lágyrészek melletti feltárása során rendszerint amorf neuromát találunk a sérült idegvégék között és ilyenkor az egyedüli ésszerű lehetőség az ideg teljes szétválasztása, a neuroma reszekciója mellett és az idegvégék közötti hiány helyreállítása autológ ideg-grafttal.

A *motoros idegtörzs sérülések* gyakran nem kerülnek felismerésre, miután a sérülés nem ritkán felületesnek tűnő, de mélyre terjedő. A tenyérben sérülhet a nervus ulnaris és a nervus medianus motoros ága, az alkaron pedig a nervus interosseus posterior; ilyenkor érzéskiesés nem jön létre, ezért sérülésük elnézhető.

A *kéz idegsérüléseinek gyakori szövődménye* a fájdalmas neuroma, továbbá a motoros bénulás kialakulása és az érzés nem tökéletes visszatérése helyreállító műtétek

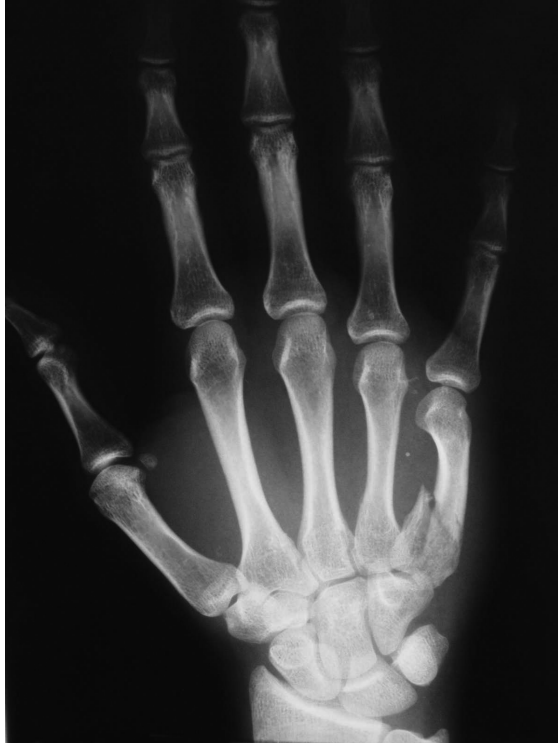után. A felső végtagi idegsérülések rendszerint együtt járnak bizonyos fokú hideg intoleranciával és gyakran idéznek elő komplex regionális fájdalom tünetcsoportot. Dysaesthesia és a kéz mindennapi használatának zavara jöhet létre és ilyenkor a leghatásosabb kezelés a deszenzitizáció, továbbá a kézterapeuta által felügyelt szenzoros reeducációs program (7).

Az idegsérülések kezelésének szövődményei gyakran a helyreállított idegvégék közötti feszülésből, a rekonstruált ideg rossz szul vascularisált szövet-ágyba történt helyezéséből és a varrat feszülésének mérséklésére, afiziológiás helyzetben feltett gipszrögzítés okozta contracturákból tevődnek össze. A motoros bénulás okozta contractura elkerülhető helyes helyzetben feltett sínezéssel. A nem kezelt nervus medianus bénulás az első interdigitális redő contracturáját okozza, míg a nervus ulnaris paralysis kezeletlen esetben a gyűrűs és a kisujj PIP ízületi contracturáját eredményezi (7).

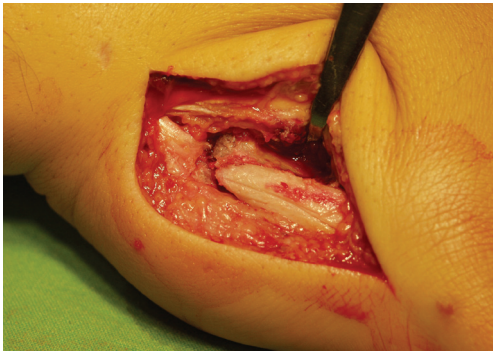
A TÖRÉSEK ÉS AZ ÍZÜLETI SÉRÜLÉSEK SZÖVŐDMÉNYEI A KÉZEN

Elnézett ujj- és kézközépcsonttörések és ízületi sérülések

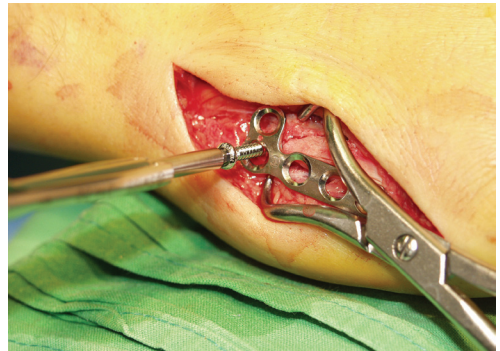
Az úgynevezett *ellentétes (reversed) Bennett-törés* a kisujj metacarpus bázisának intraarticularis törése, rendszerint kézközépcsont szár dorsalis és proximalis subluxatiójával szövődik, az extensor carpi ulnaris ín ilyenkor csökkent húzása miatt (1. ábra). Míg a hüvelyk metacarpus bázis intraarticularis törései (*Bennett* és *Rolando* törések) hasonló patoanatómiai elváltozás mellett a különböző kezelési módszerekkel, jó eredménnyel gyógyíthatók (4), addig a reverz *Bennett-fractura* hajlamosít a poszttraumás arthrosis okozta krónikus panaszokra. E törések könnyen elnézhetők az AP és a lateralis röntgenfelvételeken, ezért felismerésük gyakran szenved késedelmet (7).



1. a ábra A jobb kéz V. metacarpus bázisának dislocált törése (reverz Bennett-törés) ábrázolódik a röntgenképen.



1. b ábra A törést feltárjuk: láthatóak a dislocalódott törtvégek.



1. c ábra Műtéti repositio után a törést anatómiai helyzetben rögzítő mini „L” lemezt csavarozunk fel.

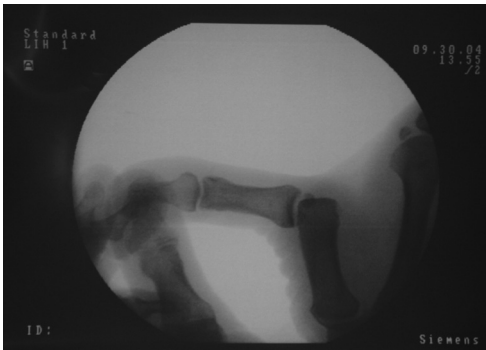Ujjperc subcapitalis törések: gyakran nem kerülnek felismerésre a distalis törtvég rotatioja és a dorsalis fragmentum elmozdulása ellenére, mivel az ujjak állása megtévesztő lehet a rutinszerűen elvégzett PA röntgenfelvételen. A rotálódott ujjperc-nyaktörés instabil, hajlamosít az álzület kialakulására (2), mivel – főképpen gyermekeken – könnyen elnézhető és később a kezelésük nehéz.

Szalagsérülések a kézen: hasonlóképpen könnyen elnézhető, mivel a beteg is gyakran alábecsüli a sérülés komolyságát és csak később ismeri fel annak jelentőségét. A leggyakrabban elnézett szalagsérülés az úgynevezett kézilabda-kapus hüvelykujj (*gamekeeper's thumb*), amely a hüvelyk ulnaris collateralis szalagjának szakadását jelenti a labda fogása

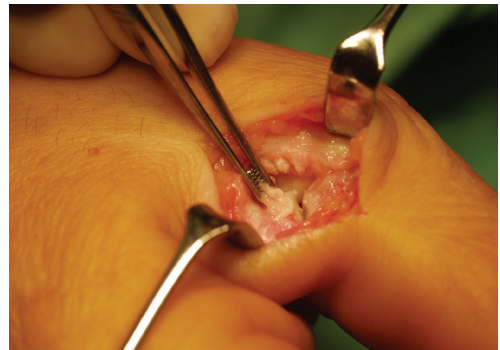
közben elszenvedett, erőszakos radialis irányú elmozdulása miatt (2. ábra). Ugyancsak gyakran elnézett sérülésforma a *scapholunaris szalagsérülés*.

Gyakorik az *ujjak intraarticularis törései*, amelyek következményei a contractura és funkcionális károsodás lehet, főleg gyermekkorban (10). Az elmozdulással járó ízületi törések anatómiai repositiót és (legtöbbször műtéti) rögzítést igényelnek. Késői szövődményként gyakori a degeneratív arthritis, még az optimálisan el látott eseteknél is.

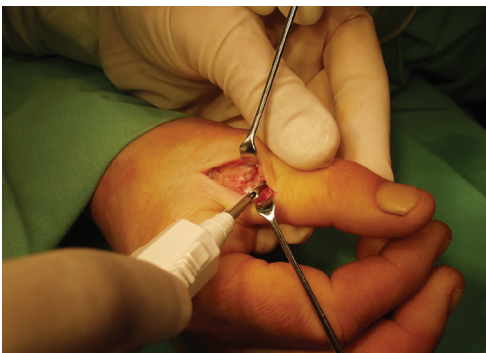A kéz patológiás törései közül gyakoribbak a csöves csontok *enchondromái* (3. ábra). Az alapvetően benignus tumor korai ellátásának szövődményei jóval ritkábban fordulnak elő, mint a későn végzett műtétek után (1).



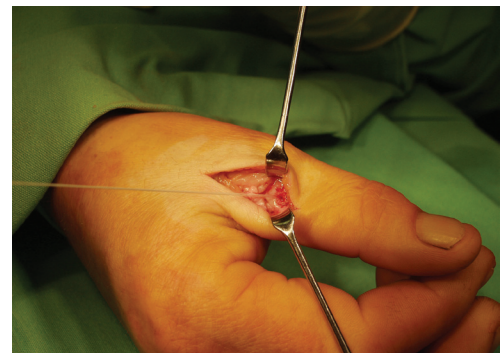
2. a ábra A jobb kéz hüvelykujj MP ízületének tartott röntgenképe (képerősítővel): radialis irányban az ízület jelentősen (kb. 40°-al felnyitható).



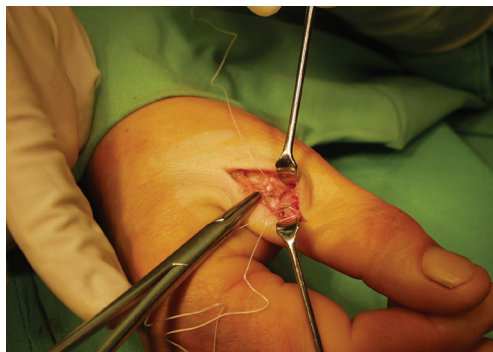
2. b ábra A sérülés helyét feltárva látható az ulnaris collateralis szalag középperc bázisáról történt leszakadása.



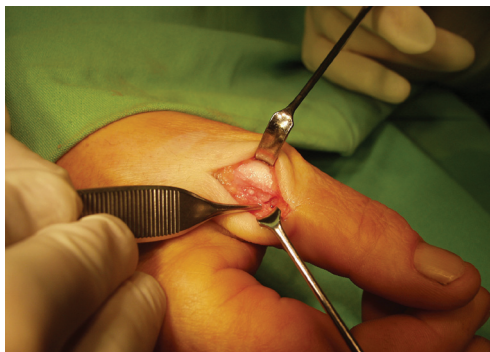
2. c ábra A középperc bázisába fúrt csontlyukba Mitek® horgonyt vezetünk be.



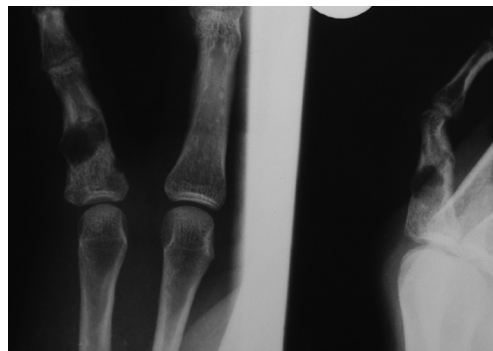
2. d ábra A horgony kiálló furatába varróanyagot illesztünk.



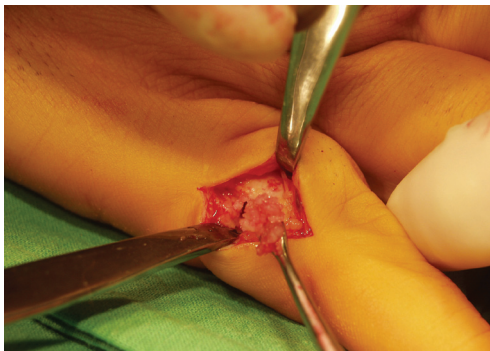
2. e ábra A fonalat a leszakadt collateralis szalag distalis részébe öltjük és tapadásához szorosan adaptáljuk.



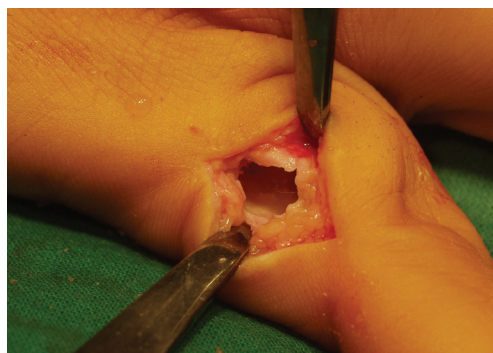
2. f ábra Az elkészült szalagvarrat.



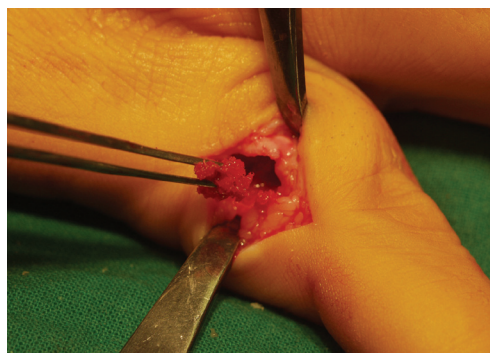
3. a ábra A jobb kéz kisujja alappercén, a röntgenfelvételen cystosus elváltozás látható.



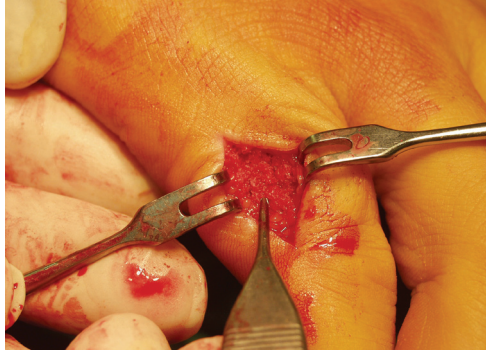3. b ábra Az elváltozást feltárva cystosus üreget találunk, amelyet amorf anyag tölt ki. Az üreget excochleáljuk.



3. c ábra Az excochleált üreg.



3. d ábra A csonthiányt autolog spongiosával töltjük ki.



3. e ábra A spongiosával feszesen kitöltött üreg. Szövetteni vizsgálattal az elváltozás benignus enchondromának bizonyult. Fél év múlva a beteg panaszmentessé vált; radiológiailag a cysta csontosan átépült.

Az ujjperc törések szövődményei: A dislocalt végperc törések hajlamosak az állízület kialakulására, ha a helyzetét és az adekvát rögzítés nem következik be. Ujjperc szártöréseknél gyakran nagyobb fokú lágyrész sérülés jön létre és általában rosszabb végeredménnyel gyógyíthatók, mint a metacarpus törések. Rossz funkcionális eredmény várható olyan phalanx töréseknél, amelyek nyíltak, darabos jellegűek és jelentős lágyrész, illetve periostealis lecsúszásos sérülést szenvedtek; ez utóbbi létrejöhet (rossz technikával végzett) műtétes töréskezelés során is (6, 11). Kedvezőtlen prognózist ígér, ha egyidejű ín-, és/vagy idegsérülés is jelen van. A végeredmények nem jobbák a lemezzel és csavarokkal végzett műtéti rögzítés után sem; összehasonlítva a Kirschner dróttal végzett fixációval (11). Az eredmények értékelésével foglalkozó tanulmányok nyomatékosan hangsúlyozzák, hogy a fent említett szövődmények csökkentése érdekében minden ujjperc törés kezelését kézsebészetben jártas szakember végezze (5).

Ujjízületi sérülések után gyakoriak a szövődmények, az interphalangealis ízületek speciális anatómiai felépítése miatt. A PIP ízületet rándulása után gyakori a contractura, a fájdalom és a duzzanat; akár 6–12 hónapig. A DIP ízület töréses ficamát el kell különíteni az egyszerű, stabilizálható, dislocalt töréstől, mivel az előbbi prognózisa konzervatív kezelés esetén kedvezőtlen, a kialakult ízületi incongruentia következtében. A PIP ízület tiszta ficamai többnyire dorsalis elmozdulást mutatnak, helyzetét után legtöbbször stabilak maradnak és általában a végeredmény ugyanaz, mint egy súlyosabb rándulás után. Ezzel szemben a palmaris dislocatio, vagy a lateralis irányú elmozdulás

instabil marad helyzetét után és hajlamosít fokozatosan előrehaladó contractura és degeneratív ízületi elváltozások kialakulására. A PIP ízület töréses ficamai legtöbbször dorsal felé dislocalódnak, gyakran kis, volar plate avulsiós töréssel együtt. E sérülések általában stabilnak bizonyulnak, ha a volar plate szakításos törése az ízületi felszínnek legfeljebb $\frac{1}{3}$ -át teszi ki. Ha a palmaris fragmentum az ízületi felszínnek több mint $\frac{1}{2}$ -át érinti, az úgynevezett „pilon törések” instabillá teszik a sérülést, amely subluxatiót okoz. Ezek, a gyógyítás szempontjából igen nehéz sérülésfajták külső, illetve belső rögzítési módszereket, tovább spongiosus, vagy osteochondralis csonttranszplantációt igényelhetnek és nem ritkán a kezelés csődjét jelentik (7).

Metacarpus törések szövődményei: Állízület kialakulása gyakran előfordul roncsolásos, vagy robbanásos, nyílt sérülések kezelése során. Míg az ujjak lövéses sérülései gyakran okoznak az ujjakon amputációt, addig a kézközépcsontok területén létrejött hasonló sérülések általában csak kisebb fokú ideg- és insérülésekkel járnak. Többszörös kézközépcsonttöréseket gyakran roncsolt sérülések kapcsán szenvedik el a sérültek és az esetek egy részében döntőenük kell a compartment dekompresszió, a nyílt feltárás és belső rögzítés (open reduction and internal fixation – ORIF) és a legkevesebb műtéti sérülést okozó percutan fixáció között (7).

Kézközépcsont ízületbe hatoló sérülések: Komplex ficamnak nevezik azokat a luxatiokat, amelyekben intraarticularis lágyszövet becsúródás akadályozza meg a helyzetét (7); az állapotot irreponabilis ficamnak is hívják. A sérülés szövődhet a metacarpophalangealis (MP) ízületi felszínének sérülésével és sesam-csont

interpositióval. A ficamodás gyakran igényel véres repositiót. A hüvelyk MP ízületének ulnaris collateralis szalagsérülése, amelyet si-bot hüvelykujjnak is neveznek, úgy jöhet létre, hogy a hüvelykujj erőszakosan radialis irányba kerül. A sérülést gyakran nem veszi komolyan a sérült, emiatt a késői felismerés gyakori. Az akut szalag-helyreállítás eredményei jóval kedvezőbbek, mint a késői rekonstrukcióké és ilyenkor MP ízületi arthodesis is indikált lehet a poszttraumás arthrosis okozta fájalmak miatt (3).

A carpalis sérülések szövődményei

Os scaphoideum törések: A sajkacsonttöréseknél gyakran lépnek fel törésgyógyulási szövődmények, részben a proximalis törtvég rossz vérellátása, részben pedig annak következtében, hogy a csukló mozgásai a csont törésvonalában fejtenek ki nyíró hatást. A nem kezelt sajkacsont pseudarthrosis csuklóízületi arthrosis kialakulásához vezet, kezdeti stádiumban a radio-scaphoidealis és a capitatum-lunatum közötti ízületeket támadja meg és ilyenkor létrejön a *scaphoideum álízület kiváltotta* (csuklóízületi) *collapsus*, vagy röviden a „SNAC [= Scaphoid Nonunion Advanced Collapse] csukló”. *Instabil, dislocalt, vagy proximalis törések* hajlamosak az álízület kialakulására, a meghosszabbított gipszrögzítés ellenére is, és ilyenkor műtéti kezelés szükséges. A korai sebészi beavatkozás a friss instabil, vagy jelentős mértékben dislocalt töréseknél jó eredménnyel kecsegtet. Az inveterált álízületek kezelése pedig egyértelműen sebészi kell, hogy legyen: véres repositio, csont-transzplantáció és (Herbert-féle) csavaros rögzítés (9).

Scapholunaris szalagsérülések hasonló sérülési mechanizmus szerint jönnek létre, mint a sajkacsonttörések. A scaphoideum törésekhez hasonlóan a hagyományos AP és oldalirányú röntgenfelvételeken nem mindig ábrázolódik a dislocatio: négyirányú felvétel készítése szükséges. A *dinamikus scapholunaris disszociáció* csak (képerősítővel vizsgálva) mozgás alatt, illetve tartott felvételekkel válik nyilvánvalóvá. A ritka, két oldalon jelentkező *scapholunaris congenitalis diastasis* összekeverhető akut sérüléssel, ha nem készült bilaterális röntgenfelvétel. A nem kezelt disszociáció természetes következménye a poszttraumás arthrosis, amely ráterjed a radioscapoidealis és a

capitatum-lunatum közötti ízületekre, létrehozva a progrediáló scapholunaris collapsust (röviden: SLAC [Scapho-Lunate Advanced Collapse] csuklóízületet) (18). Kezelési javaslatok lehetnek: részleges csuklóízületi fúzió, a kézközépcsontok proximalis sorának eltávolítása (proximalis carpectomy – proximal row carpectomy) és különféle szalag rekonstrukciós műtétek (13).

A *perilunaris ficamok és a töréses ficamok* súlyos csuklósérüléseket jelentenek, amelyek rendszerint különböző fokú, vagy véglegesen kialakult csukló contracturával járnak, még ideális kezelés mellett is. E sérülések kezelése legtöbbször műtéti feltárással és belső rögzítéssel történik; gyakran szükséges carpal tunnel felszabadítás a nervus medianus akut leszorítása miatt (7).

A *hamulus ossis hamati töréseit* nehezen lehet kimutatni hagyományos röntgenfelvételekkel, ezért gyanú esetén további vizsgálatok szükségesek a diagnózis megerősítésére és a helyes kezelés megindítására. E törés csak *ritkán gyógyul meg konzervatív eszközökkel*. A törött hamulus (kampó) műtéti eltávolítása és a környező inak és idegek megtekintése javasolt, hogy elkerülhessük a szövődményeket (7).

A KÉZINFEKCIÓK RITKÁBB SZÖVŐDMÉNYEI

Elnézett diagnózis a kézfertőzésekben: A herpeszes ujjgyulladás, az ujjbegy vírusos bőrfertőzését többször félrediagnosztizálják és tályogként, panaritiumként, vagy paronychiaként kezelik. A helyes diagnózist alátámasztják a fájdalom bevezető tünetei és a korai jelek: az apró hólyagocskák és a viszketés. Az incisio és a drainage csak késleltetik a gyógyulást és lehetőleg kerülendők. *A kéz mély fertőzéseinek* elnézése előfordulhat a kéz feszes, fibrosus rekeszei miatt, amelyek elfedhetik a mélyen elhelyezkedő tályogok okozta duzzanatot és kontúr elváltozásokat. A helyes diagnózis arra a feltételezésre alapul, hogy az a *lüktető kézfájdalom, amely a beteget éjszaka felébreszti* és a gyulladás egyéb jeleivel szövődik, mély tenyéri abscessusra utal, amíg más betegséget nem bizonyítottunk.

A *kézfertőzések szövődményei* legtöbbször az anaerob kórokozóktól származnak, így az emberi harapással a szövetekbe jutott

Eikenella corrodens mikroba okozhat súlyos infekciót (7). A *kvantitatív tenyésztés* a legegyszerűbb, legérzékenyebb és leginkább specifikus jelzője a fertőzésnek. Mycobaktérium fajták, így a *mycobacterium marini* lassan progrediáló kézfertőzéseket okoznak. *Mély tenyéri infekciókat* okozhatnak a típusos, vagy atípusos fertőzések, amelyek rendszerint szűrt sebektől származnak és ráterjedhetnek az ínhüvelyek formálta rekeszekre vagy az ízületekre. Egyszerű sebzésekből alakulhat ki mélyre terjedő fertőzés az ujjak hajlító barázdái és a feszítői barázdák háti felszínén. A *diabetesez kézfertőzés* különösen azoknál a cukorbetegknél fordul elő, akik krónikus veseelégtelenségben szenvednek, ilyenkor nem ritka a lágyrész necrosis. Ezen betegeknek jóval súlyosabb lefolyású az infekció, mint azt a klinikai vizsgálattal feltételeznénk (8). A Gram negatív kórokozók előfordulása és az amputáció nem ritka következmény.

Haematogen fertőzés a beültetett implantátum infekcióját okozhatja és néha a *Silastic®* ízületpótló eltávolítását teheti szükségessé. Tetanus, illetve botulizmus kialakulhat kézsérüléseket követően (16); gyakran a parenteralisan drogot fogyasztók köreiből észlelték. Gyakoribb a drogfogyasztóknál a mély lágyrész infekciók létrejötte, amelyeknél a fertőzés polimikrobiális formájú és jelen lehetnek gázformáló baktériumok, nekrotizáló fertőzések, vagy genyves thrombophlebitisek is. A kezelés az érintett területek kimetszéséből, széles feltárásból és drenázból, megismételt debridement-ből és megfelelő parenteralis, (célzott) antibiotikumok adásából áll (7).

A kéz *piogén fertőzéseiről* és e fertőzések szövődményeiről *Renner* publikált részletes, magyar nyelvű monográfiát (12), amely a téma iránt érdeklődők számára nagy betekintést nyújt alapuló, igen hasznos adatokat szolgáltat.

Megjegyzés: A képeken látható műtéteket Dr. Molnár László (Debrecen) végezte. A fotókat a szerző készítette.

IRODALOM

1. Ablove R. H., Moy O. J., Peimer C. A.: Early versus delayed treatment of enchondroma. *Am. J. Orthop.* 2000. 29. (10): 771-772.
2. Al-Qattan M. M.: Phalangeal neck fractures in children: classification and outcome in 66 cases. *J. Hand Surg. Br.* 2001. 26-B. (2): 112-121.
3. Arnold D. M., Cooney W. P., Wood M. B.: Surgical management of chronic ulnar collateral ligament insufficiency of the thumb metacarpophalangeal joint. *Orthop. Rev.* 1992. 21. (5): 583-588.
4. Bartelman U., Dietsch V., Landsleitner B.: Basisnähe Frakturen des ersten Mittelhandknochens--Untersuchungsergebnisse von 21 Patienten. *Handchir. Mikrochir. Plast. Chir.* 2000. 32. (2): 93-101.
5. Davis T. R., Stothard J.: Why all finger fractures should be referred to a hand surgery service: a prospective study of primary management. *J. Hand Surg. Br.* 1990. 15. (3): 299-302.
6. Duncan R.W., Freeland A. E., Jabaley M. E.: Open hand fractures: an analysis of the recovery of active motion and of complications. *J. Hand Surg. Am.* 1993. 18-A. (3): 387-394.
7. Eaton C.: Complications in hand surgery. In: e-hand. com (The electronic textbook of hand surgery. - www.eatohand.com/complic/text03.htm - Az Amerikai Kézsebész Társaság [American Society for Surgery of the Hand - ASSH] elektronikus kézikönyvéből -2013.).
8. Gunther S. F., Gunther S. B.: Diabetic hand infections. *Hand Clin.* 1998. 14. (4): 647-656.
9. Gupta A., Risitano G., Crawford R. J., Burke F. D.: The ununited scaphoid: prognostic factors in delayed and nonunions of the scaphoid. *Hand Surg.* 1999. 4. (1): 11-19.
10. Leclercq C., Korn W.: Articular fractures of the fingers in children. *Hand Clin.* 2000. 16. (4): 523-534.
11. Pun W. K., Chow S. P., So Y.C., Luk K. D., Ip F. K., Chan K. C., Ngai W. K., Crosby C., Ng C.: A prospective study on 284 digital fractures of the hand. *J. Hand Surg. Am.* 1989. 14. (3): 474-481.
12. Renner A.: A kéz piogén fertőzései. *Medicina.* Budapest. 1984. ISBN 963 241 029 7
13. Saffar P., Sokolow C., Ducloux L.: Soft tissue stabilization in the management of chronic scapholunate instability without osteoarthritis. A 15-year series. *Acta Orthop. Belg.* 1999. 65. (4): 424-433.
14. Sears N., Grosfeld J. L., Weber T. R., Kleiman M. B.: Suppurative thrombophlebitis in childhood. *Pediatrics.* 1981. 68. (5): 630-632.
15. Strickland J. W.: Results of flexor tendon surgery in zone II. *Hand Clin.* 1985. 1. (1): 167-179.
16. Thorne F. L., Kropp R. J.: Wound botulism: a life-threatening complication of hand injuries. *Plast. Reconstr. Surg.* 1983. 71(4):548-551.
17. Vizkelety T.: A magyar ortopédia, traumatológia és hátérterületei bibliográfiája a kezdetektől napjainkig. A Magyar Traumatológus Társaság, a Magyar Ortopéd Társaság, a Magyar Kézsebész Társaság és a Magyar Plasztikai Sebész Társaság kiadványa. Budapest. 2007.
18. Watson H. K., Ballet F. L.: The SLAC wrist: scapholunate advanced collapse pattern of degenerative arthritis. *J. Hand Surg. Am.* 1984. 9. (3): 358-365.

Prof. Dr. Bíró Vilmos

7633 Pécs, Hajnóczy u. 25/a., II. em. 2.

Tel.: 06 (72) 254-283

E-mail: biro.vilmos2@chello.hu

Beszámoló a „DKOU 2014” – a Német Baleseti Sebész és a Német Ortopéd Társaság közös kongresszusáról

(Berlin, 2014. október 28–31. Messe Süd)

DR. RENNER ANTAL, DR. SZENTIRMAI ANNAMÁRIA

Mint a Német Baleseti Sebész Társaság tiszteletbeli tagja, a Kongresszus meghívott vendégeként, feleségemmel együtt részesei lettünk annak az európai méretekben –nyugodtan kijelenthetem – legnagyobb Kongresszusnak, amelyet évente rendeznek Berlinben a két szakterület számára.

Baleseti sebészként és kézsebészként három évtizeden át aktív résztvevője voltam e tudományos eseménynek, ahol jóleső érzéssel és nyugodt lelkiismerettel mutathattam be a fejlődő magyar traumatológiában elért eredményeinket, amelyek az önálló baleseti sebészet szervezési, oktatási, tudományos és gyakorlati sikereit bizonyították és elismerést váltottak ki. Korábban előadóként, üléselnökként, kerekasztal résztvevőjeként voltam jelen, most viszont meghívott vendégként nagy izgalommal vártam a tudományos eseményeket, a régi ismerősökkel, kollégákkal való találkozást. Nos, ez utóbbi várakozásomban legnagyobb sajnálatomra csalódtam: elfelejtettem, hogy velem együtt mások felett is eljárt az idő, s nagy szomorúságomra alig találkozhattam a „régiek” közül valakivel!

A Kongresszus hetében a világváros Berlin ünnepi előkészületeinek is részesei lettünk: a város és egész Németország a kettészakított időszak megszűnésének, a FAL lebontásának 25. évfordulója alkalmából számtalan rendezvény lázában égett (1. ábra)! Elképesztő számú német és külföldi turista özönlött a városba, látogatták a FAL megőrzött rövid szakaszát, a korábbi átjárók emlékhelyeit, az egykori amerikai zóna határán amerikai katonai ruhába öltözött színészekkel fényképeztették magukat (2. ábra).

A Kongresszus helyszíne –a korábbi évtizedekben megszokott átépítése miatt – a Messe Süd területe volt, melynek bejárása önmagában is kisebb kirándulással ért fel. A rendezvénynek 1409 (!) regisztrált résztvevője volt, 225 kiállító cég mutatta be termékeit két hatalmas területen. Elképesztő nagyszámú, 840 előadás hangzott el a 4 napon; 15 teremben, általában 3×90 perces ülésszakokon, 10+3 perces beosztásban. Ezen kívül gyakorlatok, tanfolyamok és céges bemutatók gazdagították a programot. További 273 előadás ugyancsak 90 perces szekciókba osztva hangzott el délután 16.30–18.00 között. A résztvevők 242 posztert mutattak be.

A megnyitó ünnepség rendkívül impresszionáló volt. A két Társaság elnöke *Prof. Dr. Bertil Bouillon* (DGU) és *Prof. Dr. Henning Windhagen* (DGOOC), valamint a Kongresszus Elnöke *Dr. Johannes Flechtenmacher* köszöntötték a megjelenteket. Mindhármuk tömör, lényegre törő előadásának központi gondolata a Kongresszus mottója volt: „Wissen schafft Vertrauen”, szabad fordításban „A tudás ébreszt bizalmat” (3. ábra). Mondandójuk lényege igen fontos, és időszerű, mi is elgondolkodhatunk felette:

„Nekünk, orvosoknak az a feladatunk, hogy tudásunk folyamatos fejlesztésével, minőségi betegellátást nyújtsunk. A magas szintű, széleskörű tudásunk révén tudjuk elnyerni a betegek bizalmát. Nem fogadható el, hogy Németországban a társadalom és a gazdaság finansziális gondjait az állam áttegye az orvosok vállára, és az egészségügyben bevezetett megszorításokkal oldják meg mindazt, amit a politikusoknak társadalmi szinten kellene megoldaniuk. Ez ellen minden fórumon küzdeniük kell!”

A megnyitó keretén belül emlékeztek meg az előző kongresszus óta eltelt egy évben elhunyt 53 (!) kollégáról.

Nagy szomorúsággal tapasztaltam, hogy a két-három évtizeddel ezelőtt még aktív, több előadással szereplő magyar traumatológusok teljesen hiányoztak erről a rangos rendezvényről, Európa legkitűnőbb, legnagyobb szakmai porondjáról! Félek, hogy ez is a magyar baleseti sebészet visszafelé menetelését jelenti.

Örömmel tapasztaltuk viszont, hogy a kitűnő traumatológus, *Dr. Szita János* tanár úr, vizsgázató tagja az Európai Szakvizsga Bizottságnak, s ez évben a Baleseti Központ egyik fiatal, nagyon tehetséges tagja, *Dr. Kocsis András* kolléga sikeres Európa Szakvizsgát tett! Ezúton is gratulálunk neki!

Szívből kívánjuk, hogy minden magyar vezető baleseti sebész érezze feladatának az ilyen és ehhez hasonló nemzetközi szakmai eseményekre eljuttatni – lehetőleg aktív szereplőként – a fiatal baleseti sebészeket, természetesen önmaguk példamutatásával! Erre kitűnő lehetőséget nyújt a 2015-ös Kongresszus, melyre még időben fel lehet készülni (4. ábra).



1. ábra Siegfried Rischar: *Überwindung der Mauer durch Bemalung der Mauer* („Ház a Checkpoint Charlin” pályázat 3. díját elnyert festménye)

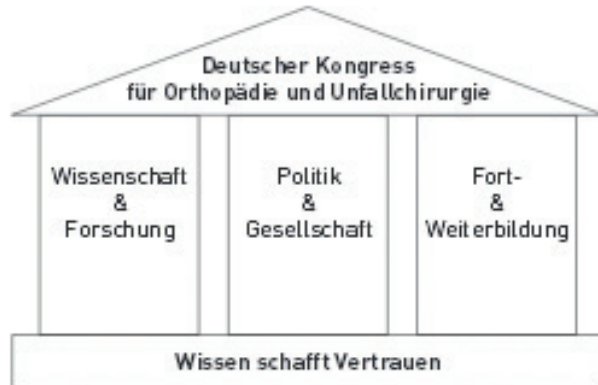

2. ábra Amerikai katonaruhába öltözött színészekkel fényképezkedő gyerekek

Konzept

Auf Basis des jährlichen Mottos wird der Kongress inhaltlich durch drei Säulen getragen:

Kongressprogramm



Die Säulen setzen sich aus zwölf Kategorien zusammen, die im Programm farblich gekennzeichnet sind:

Wissenschaft & Forschung

Grundlagenforschung	Abstracts
Wissenschaftliche Themen	Abstracts
Poster	Abstracts
DKOU international	gesetzte Vorträge

Politik & Gesellschaft

Forschungs-, Gesundheits-, Berufspolitik	gesetzte Vorträge
Foren	gesetzte Vorträge
Orthopädietechnik, Pflege, Physiotherapie	gesetzte Vorträge

Fort- & Weiterbildung

Sektionen, Arbeitsgruppen	gesetzte Vorträge
Seminare	gesetzte Vorträge
BVOU-Fortbildung	gesetzte Vorträge
Tipps & Tricks	gesetzte Vorträge
Expertenrunden	gesetzte Vorträge

3. ábra A kongressusi program koncepciója

Vorschau 2015



Wissenschaftliche
Leitung

Abstract-Anmeldung
bis 15. Januar 2015



Programm



Veranstalter,
Kongressbüro,
Industrierausstellung



Hinterm Horizont

20. - 23. Oktober 2015
Berlin Messe Süd
www.dkou.de/2015

Prof. Dr. med. Rüdiger Krauspe (DGOC)
Prof. Dr. med. Michael Nerlich (DGU)
Dr. med. Hans-Jürgen Hesselschwerdt (BVOU)

Schwerpunkte

- Orthopädie und Unfallchirurgie im Wachstumsalter
- Regeneration vor Reparatur und Ersatz
- Endoprothetik und Revisionsendoprothetik
- Mobilität und Selbständigkeit im Alter
- Prävention: Von O(ben) bis U(nten)
- Wirbelsäulenerkrankungen und -verletzungen

Allgemeine Themen

- Der muskuloskeletale Schmerz
- Tumoren und Metastasen
- Frakturen: konservative und operative Therapie und Komplikationsmanagement
- Septische Chirurgie
- Polytrauma
- Sportorthopädie und -traumatologie
- Manuelle Therapie und Osteopathie
- Versorgungsforschung
- Bildgebung

Grundlagenforschung

- Biomaterialien
- Biomechanik
- Grundlagen der Arthrose
- Wundheilung und Weichteiltrauma

Die Abstracts aus Wissenschaft & Forschung werden ergänzt durch **Internationale Sitzungen** sowie **geladene Vorträge** in den Bereichen Politik & Gesellschaft und Fort- & Weiterbildung.

Intercongress GmbH
Martin Berndt, Carola Schröder, Kerstin Schwarz-Cloß
Wilhelmstr. 7
65185 Wiesbaden
☎ 0611 9771 6-0
☎ 0611 9771 6-16
dkou@intercongress.de

4. ábra A 2015. évi Kongresszus előzetes információi

Beszámoló a Magyar Podiátriai és Lábsebészeti Társaság XVIII. Vándorgyűléséről

(2014. NOVEMBER 28–29. KECSKEMÉT)

DR. HETTHÉSSY JUDIT RÉKA, DR. SZOKOLY MIKLÓS

A Magyar Podiátriai és Lábsebészeti Társaság (MPLT) 2014-ben Kecskeméten, november 28–29-én tartotta XVIII. Vándorgyűlését. A közel 150 fős kongresszuson a lábszabészettel foglalkozó szakemberek mellett podiáterek, gyógytornászok, diabeteszes szakápolók is részt vettek. A kongresszus szakmai programjának céljaként a kongresszus elnöke, *Dr. Gera László* Ph.D. a klaszikus lábsebészei témák mellett a határterületeket is érintő témakörök bevonását tűzte ki. A színes társasági és kulturális programok (városnézés, Óramúzeum,) mellett szoros és változatos témájú szakmai programon vehettünk részt.

A traumatológiai szekcióban a metatarsus törések kezelési lehetősége mellett a Lisfranc és a Chopart ízületi sérülések diagnosztikai nehézségei, illetve operatív ellátásának technikai kerületek bemutatásra. Az előláb deformitások korrekciós osteotomiáinak széles spektruma került áttekintésre. A gyermekkori lábdeformitások kezelési stratégiáit, ultrahangos diagnosztikáját, valamint a járásanalízis lehetőségeit több centrumból érkező előadók ismertették. A varicositas korszerű kezeléséről, az értágulatok termokoagulációjáról, illetve a lágylézserterápia podiátriai alkalmazásáról is hallhattunk előadást. A diabeteszes láb problematikáját külön szekció ölelte fel. A szekció tematikája többek között kiterjedt a Charcot deformitás kezelésére, a diabeteszes lábszárfekélyek kezelési stratégiáira, valamint a diabeteszes láb gyógytornájára. A szekciót, és egyben a kongresszust a láb krónikus, elsősorban diabeteszes eredetű sebeinek, illetve fekélyeinek a kezelését bemutató workshop zárta.

A vándorgyűlés egyik jelenős erénye, hogy mind a hazai nagy tapasztalatú szakemberek, mind a külföldi tapasztalatokkal rendelkező fiatalok, mind a határterületeken dolgozók tudása, tapasztalata bemutatásra került. Erényként említem, hogy egy-egy szekciót élénk szakmai vita kísért. Hallhattunk beszámolót a 2013-as Münchener Lábsebészeti Kongresszusról, illetve AO ösztöndíjas kollégánk a Carl Gustav Carus Egyetem Traumatológiai Láb- és Bokasebészeti Centrumában szerzett tapasztalatairól.

A kongresszuson került bejelentésre, hogy a több mint másfél évtizedes szervezeti múltra visszatekintő, a láb betegségeinek gyógyításával foglalkozó szakemberek szakmai összefogása jegyében létrejött Európai Lábsebész Társaság idén, a Barcelonában tartott 10. Nemzetközi Kongresszusán teljes jogú tagjává fogadta Társaságunkat, a Magyar Podiátriai és Lábsebészeti Társaságot (MPLT). Csatlakozásunkat munkájával, részvételével és pártfogásával mind a Magyar Ortopéd Társaság, mind a Semmelweis Egyetem Ortopédiai Klinikája támogatta. Személyes közreműködésével munkánkat *Prof. Dr. Szendrői Miklós* és *Prof. Dr. Szőke György* segítette.

Az EFAS missziója a lábsebészeti tudás és műtéti technikák fejlesztése, valamint az ezen a területen végzett oktatási és kutatási tevékenységek támogatása. Jelenleg évente rendeznek nemzetközi kongresszust, Európa határain kívülről érkező szakemberek részvételével. Évente több kurzust szerveznek a lábsebészeti tevékenységet végző, illetve végezni kívánó kollégáknak. A kurzusok jellege lehet alapvetően tantermi előadásokra, illetve esetismertetésekre, közös esetmegoldásokra alapozott kurzus, szimpózium, illetve cadaver kurzus.

Csatlakozásunk egyik előnye, hogy az EFAS tagok a Szervezet kongresszusain, illetve kurzusain jelentős kedvezményt élveznek. További előny, hogy EFAS tagként a Szervezet által ajánlott ösztöndíjakra (pl. Travelling Fellowship) is pályázhatunk.

Amennyiben MPLT (Magyar Podiátriai és Lábsebészeti Társaság) tagságuk mellett az EFAS (European Foot and Ankle Society) tagságukat is kérelmezni kívánják, erre mostantól lehetőségük van! Az EFAS tagdíj az MPLT tagok számára évente €60. Ezért az összegért az EFAS az alábbi szolgáltatásokat nyújtja tagjainak:

- tagonként egy példányt a *Foot and Ankle Surgery* folyóirat évi négy számából
- a tagok jogosultak szavazni az EFAS közgyűlésein
- a tagok mind a kongresszusi, mind a kurzusdíjából jelentős kedvezményt élveznek
- a tagok megkapják az EFAS hírleveleit
- a tagok számára az EFAS biztosít egy tagsági jelszót (Member Password), amelynek segítségével elérhetők az EFAS honlap esetbemutatói, illetve oktatási anyagai

Az EFAS tagság megszerzésének menete:

Kérjük amennyiben szeretne az MPLT tagsága mellett EFAS tag is lenni, a New Instant Bt.-nél, lehetőség szerint e-mailben jelezze szándékát.

1028 Budapest, Máriaremetei út 41.

Tel.: +36 1 212-3014, Fax: +36 1 225-0304, Mobil.:+36 30 221-1513

E-mail: newirendezveny@newinstant.hu

A jelentkezéshez az alábbi adatokra lesz szüksége:

Név, Munkahely, Lakcím, Levelezési cím, Telefonszám, E-mail cím.

Tisztelt Olvasó!

Örömmel tudatjuk Lapunk olvasóival, hogy a 2014. 57. évfolyam, 2–3. számban megjelent közlemény beteganyagának feldolgozása alapján *Dr. Rutek Zsuzsanna* a Magyar Traumatológus Társaság és a Magyar Ortopéd Társaság 2014. június 21–24. között Szegeden megrendezett közös Kongresszusának Fialatok Fórumán „Felső végtagon végzett idegtranszplantációk utáni késői eredmények” címmel tartott előadásával I. díjat nyert.

Ezúton is gratulálunk *Rutek* doktornőnek a Fialatok Fórumán elnyert I. Díjhoz.

In memoriam Prof. Dr. Józsa László (1935–2014)

Ismét búcsúzunk.....

Józsa László 1935. április 26-án született. Édesapja járásbíró, édesanyja tanítónő volt. 1953-ban érettségizett Egerben, s ugyanebben az évben vették fel a Debreceni Orvostudományi Egyetemre. 1959-ben summa cum laude minősítéssel kapott diplomát. Későbbi hivatását már medikus korában gyakorolta a Megyei Kórház és az Egyetem prosecturáján.


Az egyetem befejezése után első munkahelye a Kecskeméti Megyei Kórház Kórbonctani Osztálya volt, amelyet *Lusztig Gábor* főorvos vezetett. Itt sajátította el e szakterület alapjait. Patológiai szakképzését 1962-ben jeles eredménnyel szerezte meg. 1967-ben került második munkahelyére, az MTA Orvosi Osztálya állományába, s ezt az időt *Baló József* professzor kórbonctani intézetében töltötte, tovább gyarapította elméleti és gyakorlati ismereteit. Itt készítette elő tudományos értekezését a támasztószöveti alapállomány mucopolysaccharidáinak vizsgálatáról.

1968. március 16-án került harmadik, egyben utolsó munkahelyére, az Országos Traumatológiai Intézet Kórszövettani Osztályának vezető pozíciójába. Kandidátusi értekezését 1972 januárjában védte meg. Címe: Aorta mucopolysaccharida változások vizsgálata hyper- és hypothyreosisban. Szűkebb kutatási területe a vázizmok és inak sérülése lett. Ő irányította az Intézet tudományos munkáját, vezette és koordinálta „A sérülések pathológiája és ellátása” című tárcaszintű kiemelt kutatói programot 1976-tól. Az országos intézet több speciális osztályának munkatársaival, azok témaköreiben, s ezek patológiai vonatkozásaiban, közlemények sokaságát publikálta. 1980-ban az MTA orvostudományok doktora fokozatot szerzi meg „A kéz és karizmok károsodása ín- és mozgatóideg sérülés után” című munkájával. E témakörben hosszabb tanulmányutat tett Berlinben a Wirchow Intézetben, s az azóta szétesett két államban, a Szovjetunióban és Csehszlovákiában. 1982-ben az Intézet Tudományos Főigazgató helyettesévé nevezték ki.

Később rendkívül gyümölcsöző kapcsolatot épített ki Finnországban, elsősorban a Tamperei Egyetem patológusaival, s a rendszeres, kölcsönös látogatások és a szövődő barátságok számos publikációban realizálódtak. 1986-ban kutató professzori kinevezést kapott. 1997-ben adták ki *Pekka Kannus* finn kollegájával közösen írt átfogó monográfiájukat az emberi inak anatómiájáról, fiziológiájáról és patológiájáról (Józsa, L. G. – Kannus, P.: Human tendons: Anatomy, physiology, and pathology).

Aktív osztályvezető korában 250-nél több írása jelent meg hazai és külföldi szaklapokban, száznál több előadást tartott itthon és külföldön nagy jelentőségű kongresszusokon, tudományos üléseken. Több magyar nyelvű szak- és ismeretterjesztő könyvet publikált, legjelentősebb a több kiadást megért „Névvél jelölt szindrómák” című kötete. Összességében kilenc könyve és 580 tanulmánya jelent meg.

Számos hazai tudós-társaság munkájában vett részt, a Nemzetközi Histochemiai Társaság Izomszekciójának társelnöke. A Magyar Tudományos Akadémia Biológiai Tudományok Osztálya,



Antropológiai Osztályközi Tudományos Bizottság szavazati jogú tagja, valamint a Miskolci Területi Bizottság tagja.

Értékes munkája, oktató és szakirodalmi tevékenységének elismeréseként 1982-ben „Munka Érdemrend” arany fokozatával tüntették ki.

Első felesége tanárnő volt, házasságukból egy leánygyermek született. Később elvált, új házasságot kötött, második felesége harmonikus életükben igen nagy részt vállalt *Józsa* doktor írásmunkáinak megjelenésében.

Józsa László csendes, megnyerő stílusával jó hangulatot teremtett Osztályán. Munkatársai szerették, becsülték, az Intézet orvosai tisztelték mindig együtt érző, korrekt magatartásáért.

1999-ben nyugdíjba vonult, a munkát azonban nem fejezte be. A Magyar Traumatológia Ortopédia Kézsebészet Plasztikai Sebészet folyóirat olvasószerkesztője, lektoraként kitűnő, hozzáértő munkájával rendkívül sokat tett Lapunkért.

Régi szenvedélyének is intenzívebben tudott hódolni: az ókori művészeti alkotásokon felismerhető jellegzetes betegségekre valló tüneteket írta le rendkívül vizuális módon és mellékelte hozzájuk alkotások másolatait. Továbbá paleopatológiával is foglalkozott, ásatásokon vett részt és az ott talált csontanyagok vizsgálatát elvégezve talált nyomokat ma is ismert betegségekről. Kutatásait 2006-ban megjelent monográfiájában foglalta össze „Paleopathologia: elődeink betegségei” címmel.

Az utóbbi hónapokban láttuk megrendült állapotát, amelyet szeretett feleségének halála okozott számára. Betegsége, 2014. november 25-i műtétje váratlan esemény volt. E szomorú s megdöbbentő végre gondolni sem mertünk.

Kedves Laci, Barátunk, Munkatársunk!

Fájdalommal búcsúzunk, nyugodjál békében! Emlékedet megőrizzük!

Prof. Emer. Dr. Renner Antal

In memoriam Dr. Rupnik János (1934–2014)

**„Én láttam őt, az egyszerűt, nagyot,
S hallottam bölcs szavát is messze rég
Hadd kérdezzem meg most, hogy itthagytott:
Megérdemelted őt, emberiség?”**

(Áprily)

A költők tudják csak igazán kifejezni az élet és a halál lényegét. Egy ember, egy barát, egy munkatárs elmúlása – bár természetes, és egyikünk sem kerülheti ezt el – mindig fájdalmas. Fájdalmas annak, aki itt marad. Úr marad utána. Önvizsgálatra késztet. Több mint negyvenöt éven át lehettem barátja, munkatársa. Ismertük egymás rezdüléseit, gondjait-bajait, terveit, törekvéseit.

Dr. Rupnik János Orvos volt, a szó legnemesebb értelmében. Több mint ötven éven át szolgálta gyógyító szellemével és kezeivel az embereket. Tízezeret is meghaladja operált betegeinek száma, akik neki köszönhették a gyógyulást. Hatévnyi vidéki – miskolci – traumatológiai működés után jött hozzánk az Ortopédiai Klinikára, ahol negyvenöt évig dolgozott.

Tanított. Akiben meglátta az őszinte tudásvágyat, azt tanította. Mintát adott hivatásérzetből. Aki vele dolgozott a legkisebb orvosi segítséget sem vehette félvállról. Számára nem létezett kis műtét, vagy rutin eset. Úgy operált, ha a kezét figyeltük, már tanultunk. Sok növendéke volt, anélkül hogy tudta volna. Közvetlen munkatársai közül többen jutottak később vezető helyzetbe. Az ő igényessége évtizedeken át kihatott munkásságukra. Tanított orvosokat, gyógytornászokat. A mai vezető gyógytornász generáció tőle kapta a traumatológia ismeretét. Jellemző, hogy legnagyobb terjedelmű irodalmi műve éppen a gyógytornászoknak készült tankönyv.

Nem szeretett írni, nem maradt utána közlemények hosszú sora. Csak azért, hogy nevét forgassa, nem írt cikkeket, mégis, személyét hosszú időre megjegyzi az orvos történet. Részese volt annak a maroknyi orvos körnek, amely Magyarországon meghonosította, elterjesztette, szakorvosi képesítéssé emelte a kéz sebészetét.

Több évtizedes munkáját az egyetem „Kiváló dolgozó” címmel, a kézsebészeti társaság „Elismerő Oklevéllel”, a traumatológus társaság „Lumnitzer Sándor Emlékéremmel” ismerte el.

Nyugdíjba vonulása után is dolgozott. Jó erőben még majdnem tíz évig operált, vitte tovább a klinika kézsebészetét. Részt vállalt az intézetünk munkatársai által írt és a világ csaknem minden országában megjelent atlasz összeállításában.

Szerencsés ember vagyok, hogy aktív életének csaknem harmadában közvetlen munkatársa lehettem. Ő segített a traumatológiai szakképesítéshez. Együtt vittük másfél évtizeden át a klinika baleseti osztályát. Jórészt tőle tanultam operálni. Végezetül tőle kaptam az indíttatást, hogy kézsebészetének szellemi alapjain alakítsam ki klinikánkon, ortopédként a láb sebészetét.

A szigorúan vett szakmai munka mellett a klinika életében vidám, társasági emberként volt jelen. Az ünnepi, baráti együttléteket friss szellemével tette kedvesebbé.

Szerette az életet, mégis mikor az öregkor és egészségének hanyatlása egyre több kint jelentek számára, megfáradt. Betegsége hosszú szenvedést rótt rá. Halálában csak az az egyetlen vigasztaló, hogy ez az iszonyatos szenvedés véget ért.



Talán így búcsúzna hitével az élettől:

*„Uram, utálni nem tudom világot,
De indulhatok, amikor kívánod”*
(Áprily)

Jancsi! Nyugodj békében!

Dr. Mády Ferenc

Elhangzott *Dr. Rupnik János* temetésén 2014. november 17-én

Kézsebészet

Tissue engineering a hajlítóin sebészetben: a jelenlegi helyzet és a jövőbeli fejlődés (Tissue engineering in flexor tendon surgery: current state and future advances).

Galvez M. G., Crowe C., Farnebo S. et al. (Division of Plastic & Reconstructive Surgery, Stanford University Medical Center, 770 Welch Road, Suite 400, Palo Alto, CA 94304, USA; e-mail: jameschang@stanford.edu): **J. Hand Surg. Eur.** 2014. 39-E. (1): 71-78. DOI: 10.1177/1753193413512432

Egyik kézen történt, többszörös hajlítóin sérülések esetén az ujjak mozgásának helyreállítására gyakran szekunder ínátültetésekre van szükség. Ilyenkor többszörös, autológ íngraftok kivételére és felhasználására kerül sor. Ezeknek száma azonban korlátozott, nem beszélve a donor helyen gyakran kialakuló szövődményekről.

A tissue engineering módszerével kezelt inaknál ez az eljárás szükségtelenné teszi a hagyományos donor területeken végzett újabb műtéteket és lehetővé teszi, hogy a sebész csak az ín rekonstrukcióra koncentráljon (*Ref.: A tissue engineering magyarul nehezen [talán „szövetépítésnek”] lefordítható angol kifejezés. Olyan interdiszciplináris területet jelöl, amely arra törekszik, hogy a biológiai és a mérnöki tudományok alapelveit alkalmazva megfelelő biológiai pótlásokat hozzon létre, amelyekkel hiányzó szöveti funkciók, esetleg szervek állíthatók helyre*). A tissue engineering alapelveit Langer és Vacanti határozták meg 1993-ban. Az ín létrehozásának tervezési stratégiája a következőkben vázolható: létre kell hozni egy háromdimenziós vázszerkezetet; bele kell oltani a szövetkultúrában kezelt megfelelő sejteket a vázba; ösztönözni a sejtek benövését a vázon belül, miközben meg kell őriznünk a képződő ínszövet csúszó felszínét; és szakító szilárdságát.

Az inak sűrűn tömörült, párhuzamosan elhelyezkedő kollagén nyalábokból tevődnek össze. A hajlítóinak ínhüvellyel vannak körülvéve az ujjakon, az ízületek felett történő elcsúszásuk megkönnyítése miatt. A szakító szilárdságot megőrző képesség főképpen az I. típusú kollagéntől származik, amely önmagától rendeződik kollagén rostokká intermolekuláris kereszteződő láncok formájában. Ezek a szerkezeti egységek együtt nyalábokat képeznek az endotenonon belül és nagyobb elemekbe tömörülve fasciculusokat alkotnak, amelyeket az epitenon foglal egységbe. Azon kívül orsó alakú ínsejtek, más néven tenocyták vannak jelen ezekben a kollagén rostokban. A tenocyták jelentős szerepet játszanak az ín extracelluláris mátrix (ECM) szintézisében és szöveti forgalmában.

A kéz legtöbb hajlítóina intrasynovialis elhelyezkedésű, az ínhüvelyt synovialis sejtek bélelik; ezek síkosítják a gyűrűszalagokat és csökkentik a súrlódást. A kutyakísérletek során nyert intrasynovialis íntranszplantátumok kevesebb összenövést és jobb funkcionális eredményeket hoztak, mint az extrasynovialis ín-graftok. Egyes vélemények szerint az intrasynovialis ín-graftok intratendinosus neovaszularizáció és tenocyta proliferáció mennek keresztül, amely egyik formája az intrinsic gyógyulásnak. Sajnálatos módon azonban az emberi intrasynovialis ín-graftok nyeresének szinte egyedüli helye a láb flexor digitorum longus ina.

Az extrasynovialis inak – ezzel ellentétben – sem ínhüvellyel, sem synovialis sejtréteggel nem rendelkeznek és ezek helyett paratenonnal vannak körülvéve. A véredények ebből a laza kötőszövetből eredve táplálják ezen inakat. Az extrasynovialis inakat gyakran használják fel

emberi íntranszplantáció céljára; azonban a helyreállított területen gyakorta eredményeznek fokozott összenövéseket és végeredményben ez az oka a nem teljesen optimális végeredményeknek.

Az ín gyógyulása két különböző folyamat szerint mehet végbe: egyrészt a környező szövetekből történő sejtek benövése, illetve a perifériás vaszkularizáció (extrinsic gyógyulás), másrészt tenocita proliferáció és intratendinealis neovaszkularizáció (intrinsic gyógyulás) révén. Az intrasynovialis hajlítóin gyógyulása során a synovialis folyadékból diffúziós táplálás alakul ki az ínhüvely felől, sejtmigráció az ép vinculumon keresztül és neovaszkularizáció az ínön belül. A synovialis diffúzió révén az intrasynovialis ín tápanyagokat kaphat, és további kapacitásokat szabadít fel az intrinsic gyógyulásra. Az íngyógyulás ezen utóbbi formája ideálisnak tűnik; valójában a sérült ín rendszerint a kétféle gyógyulási forma kombinációja szerint, extrinsic és intrinsic formában gyógyul. Az ínkörüli összenövések csökkentésére ez ideig számos anyagot fecskendeztek be a gyógyuló ín köré, azonban a jelenlegi legeredményesebb módszer a korai, aktív mozgás.

Az átalakító növekedési faktor (transforming growth factor-Beta [$TGF-\beta$]) általánosságban hatékony fibrosist befolyásoló anyag ínlacerációk és ínhelyreállítások után. Gátló hatása neutralizáló antitestek segítségével valósul meg: szignifikánsan csökkenti a *fibronectin* koncentrációt és az összenövéseket a sebgyógyulás korai fázisában. A $TGF-\beta 1$ elnevezésű faktor azonban – úgy tűnik – kibillenti a gén expressziót az extracellularis matrix (ECM) szintézis támogatásában, és így szerepe van az összenövések elősegítésében. Ugyanakkor egy másik faktor, a $TGF-\beta 3$ anti-fibrotikus tulajdonságokkal rendelkezik és kulcs mediátornak tekinthető az összenövések csökkentésében.

Az ínhüvely ugyancsak kiemelkedő szerepet játszik a hajlító inak funkciójában és gyógyulásában, ugyanis membrán-szerű struktúrával rendelkezik, belső synovialis és külső fibrotikus rétegből áll. A belső synovialis réteg választja ki a synovialis folyadékot, amely főképpen hyaluron-savat, kollagént, fibronectint és az ín részére további tápanyagokat tartalmaz, és kritikus összetevője marad az ín biológiai folyamatainak és funkciójának.

A tissue engineering módszerével kezelt ín létrehozása vázszerkezeten alapul, amely létrehozható szintetikus, vagy biológiai módszerekkel. A váz-szerkezetek vázként működnek a sejtek benövésére és az ECM raktározására. A váznak biokompatibilisnek kell lennie, hasonlóan a természetes ínszövethez, megfelelő mechanikai szakítószilárdsággal rendelkezve, lehetővé kell tennie a varratot a helyreállító tevékenység során, és elősegítve a sejtek benövését, beépülését. A vázszerkezet lebomlása után a megfelelő sejtek létrehozzák az ECM-et, amely gondoskodik a természetes ínszövet kialakulásáról. Számos megközelítésben próbálkoztak szintetikus, biológiai és decellularizált cadaver vázszerkezetekkel. A szintetikus és a biológiai vázak a kilöködés veszélyét hordozzák magukban, amelyek immunológiai, vagy idegen test reakciót válthatnak ki.

Szintetikus vázat képezhetnek számos polimer anyagból, amelyek polylactic acid, polyglycolic acid [PGA], poly α -hydroxyl acid és poly L-lactic co-glycolic acid [PLGA] képződményekből állhatnak. A szintetikus vázszerkezetek előnye a lehetséges betegségek átvitelének kizárása mellett a gyártók által biztosított széles elérhetőség a termékekben. Hátrányuk a kevesebb gazda sejt hozzákapcsolódás (köszönhetően a veleszületett extracellularis proteinek hiányának). Kevesebb sejt beoltásával a váz felszínére, a sejt-proliferáció és -benövés mérséklődik, ezért a biomechanikai szilárdság is csökken.

Kollagén alapú vázszerkezettel is folytak kísérletek. Egy figyelemre méltó tanulmányban fibroblast tartalmú kollagént használtak, hogy rekonstruáljanak egy defektust patkány Achilles ínön. Újabb biológiai vázszerkezeteket is alkalmaztak: kollagén származékokból, polysaccharidokból, sertés vékonybél mucosából, és még emberi véna

umbilicálisból is. Bár a biológiai vázszerkezetek jó beépülést biztosítottak a gazda sejteknek, potenciális veszélyt jelenthetnek egyes betegségek átvitelére. A decellularizált emberi (cadaverből nyert) intrasynovialis hajlítón ideális természetes váznak bizonyult. Azonban még további vizsgálatok szükségesek, hogy meghatározzák az ideális ín-vázszerkezetet a klinikai használatra.

Sejtek beépülése a tissue engineering során alkalmazott vázba: A differenciált és a nem differenciált fenotípussal rendelkező sejtek könnyen beépülnek a kívánt vázszerkezetbe. Az őssejtek előnyösek lehetnek a mitotikus kapacitásuk és azon lehetőségük miatt, hogy képesek kifejleszteni tenocytákhoz hasonlító sejteket.

Az ASC (zsírszövetből nyert őssejt) valószínűleg a legfontosabb klinikai jelentőséggel bír hozzáférhetősége, feláldozható természete és proliferáló képessége miatt. Képes fokozni az elsődleges íngyógyulást az I. típusú kollagén kiválasztásának növelésével, a fibroblast növekedési faktor (fibroblast growth factor – FGF) és a vaszkuláris endotheliális faktor szint termelődésének fokozásával, továbbá a TGF β szint csökkentésével.

A leginkább sokat ígérő eljárás, amely lehetővé teszi az íngyógyulásban résztvevő szövetek benövését a vázba, a növekedési faktorok pótlása, a kontaktus létrehozása és a mechanikus stimuláció marad. Gyakran használt növekedési faktorok: basic fibroblast growth factors (bFGF), insulin-like growth factor (IGF-1) és a platelet-derived growth factor-BB (PDGF-BB). Ezen növekedési tényezők, kombinációban, valamint egymással együtt működve (szinergisztikusan) tenocyta proliferációt hoznak létre és támogatják az ín-gyógyulást.

Összegezés: A szövetépítéssel (tissue engineering) kialakított hajlítón struktúra lehetővé teheti a kézsebésznek a funkciójavítást, és a kéz összműködésének jobb helyreállítását. Az eljárás tökéletesítése jelenleg is több vonalon folytatódik, amely összponosul az optimális vázszerkezetek kialakítására, a sejt kultúrában kialakított mesenchymalis sejtekre és a többi összetett konstrukcióra.

(Ref.: A referált közleményben képet kaphatunk a szövetépítéssel létrehozható hajlítónak kialakításáról és a kérdéssel foglalkozó (főként kísérletes) kutatások jelenlegi állásáról. Külön előnye a tanulmánynak a rendkívül bőséges irodalomjegyzék, amelyből az érdeklődők részletesen utánanézhetnek a témát érintő egyéb kérdéseknek. Az eredeti cikk olvasását a referáló javasolja a kézhajlító inak helyreállításával foglalkozó gyakorlati szakembereknek is, mivel friss adatokat közöl ezen inak új szempontok között történő létrehozásáról. Amíg azonban az eljárás szélesebb körű klinikai felhasználásra nem kerül, továbbra is a bevált rekonstrukciós műtéti és posztoperatív rehabilitációs kezelések magas színvonalon történő elvégzése szükséges).

Prof. Dr. Bíró Vilmos

