


**MAGYAR
TRAUMATOLÓGIA
ORTOPÉDIA
KÉZSEBÉSZET
PLASZTIKAI SEBÉSZET**

LXIII. ÉVFOLYAM 2020.

1-4



MAGYAR TRAUMATOLÓGIA ORTOPÉDIA, KÉZSEBÉSZET PLASZTIKAI SEBÉSZET

2020. LXIII. Évfolyam 1-4. szám

Főszerkesztő:

Fekete Károly dr.

Szerkesztők:

Frenyó Sándor dr.†, Renner Antal dr., Szőke György dr., Varga János dr.

Szerkesztőbizottság:

Csernátony Zoltán dr., Jószy János dr., Than Péter dr.,
Turchányi Béla dr., Varga Endre dr., Wiegand Norbert dr.

TARTALOM

Dr., Lakatos Adrienn, Dr. Lenkei Balázs, Dr. Ungvári Gábor

Humerus distalis vég törött betegeink kezelési eredményei az AO alapelvek ükrében..... 5

Dr. Ilonka Orsolya, Dr. Vajda Péter, Dr. Arató Endre, Dr. Benkő László, Dr. Józsa Gergő

Érsérüléssel szövődött supracondylaris humerus törések kezelése yermekkorban..... 11

Dr. Friebert Gábor, Dr. Gombár Csaba, Dr. Sisák Krisztián

Kiterjedt acetabularis csontdefektusok (Paprosky 3B medence diszkontinuitással)
kezelése impaktált csont allograft és ilioischialis cage használatával..... 17

Dr. Kaszap Balázs, Dr. Skaliczki Gábor

A kéztő avascularis csontnekrozisainak diagnosztikája, klasszifikációi és konzervatív terápiája.
Irodalmi áttekintés..... 31

KAZUISZTIKÁK

Dr. Nyőgér Zoltán, Dr. Gunther Tibor, Dr. Balogh Péter

Fiatal felnőttkori, töréssel és nagy dislocatióval szövődött elülső-radialis könyökficam ellátása, eredménye..... 41

Dr. Dózsai Dávid, Dr. Csonka Ákos, Dr. Gárgyán István, Dr. Varga Endre

Atípusos periprotetikus femurtörés..... 49

Dr. Csonka Endre, Dr. Tuboly Eszter, Dr. Jávora Péter, Dr. Varga Endre

Figyelemfelhívás magyar polytrauma regiszter indítására. Egy tömegbaleset bemutatása..... 59

Dr. Moghaddam Amin Maysam, Dr. Kiss János, Dr. Perlaky Tamás, Dr. Szendrői Miklós

Malignus lágyrésztumor eltávolítás után szabadon maradt Achilles íntükrök fedése. Esetismertetés..... 67

HALOTTAINK

Búcsú Dr. Sántha Sándor Ph. D. egyetemi docenstől (1938–2020)..... 75


Dr. Szita János PhD (1949–2020)..... 77

Prof. Dr. Frenyó Sándor (1944–2020)..... 79

IN MEMORIAM A tanszékalapító Prof. Dr. Záborszky Zoltán (1927–2020)..... 81

Dr. Bársony István (1933–2020)..... 85

ÚTMUTATÓ SZERZŐINKNEK..... 87



CONTENTS

<i>A. Lakatos, B. Lenkei, G. Ungvári</i> Results of patients with distal humerus fractures regarding the AO principles.....	5
<i>O. Ilonka, P. Vajda, E. Arató, L. Benkő, G. Józsa</i> The treatment of supracondylar humeral fracture associated with vessel injury in children.....	11
<i>G. Frieber, Cs. Gombár, K. Sisák</i> Treatment of extensive acetabular bone defects (Paprosky 3B with pelvic discontinuity) with the use of impaction bone grafting and ilioischial cage.....	17
<i>B. Kaszap, G. Skaliczki</i> Avascular necrosis of the carpal bones: diagnostics, classifications and conservative treatment. Review of the literature.....	31
CASE REPORTS	
<i>Z. Nyoger, T. Gunther, P. Balogh</i> Treatment and result of juvenile anterior elbow dislocation with fracture.....	41
<i>D. Dózsai, Á. Csonka, I. Gárgyán, E. Varga</i> Atypical periprosthetic femoral fracture.....	49
<i>E. Csonka, E. Tuboly, P. Jávör, E. Varga</i> Need for a National Trauma Registry – Presentation of a mass casualty.....	59
<i>M. Moghaddam Amin, J. Kiss, T. Perlaky, M. Szendrői</i> Covering of a defect above Achilles tendon, after removal of soft tissue sarcoma. Case report.....	67

IMPRESSZUM:

Magyar Traumatológia Ortopédia Kézsebészet Plasztikai Sebészet Szerkesztősége

1081 Budapest, Fiumei út 17., Mobil: +36-70-9323287

E-mail: mto@baleseti.hu

Szerkesztőségi titkár: *Balázné Balogh Ildikó*

Lapunk korábbi számai megtalálhatók honlapunkon: <http://matrokplaszt.com>

A szerkesztésért felel:

Prof. Dr. Fekete Károly

E-mail: fekete.otri@gmail.com

Kiadja a **MATROKPLASZT Folyóirat Alapítvány**

1081 Budapest, Fiumei út 17.

E-mail: matrokplaszt@gmail.com

INDEX: 25 560 | ISSN 1217-3231 | Nyilvántartási szám: 10.941

A kiadásért felel:

Prof. Emer. Dr. Renner Antal

E-mail: renner.otri@freemail.hu

Előfizetés és hirdetések szervezése:

MATROKPLASZT Folyóirat Alapítvány

Kapcsolattartó: *Balázné Balogh Ildikó*

Mobil: +36-70-9323287 | E-mail: matrokplaszt@gmail.com

Szerkesztés, nyomdai előkészítés:

KADIXPress Kft.

1037 Budapest, Laborc u. 67.

www.kadixpress.hu | info@kadixpress.hu

Nyomda:


DreamVision47 Kft.

<https://dv47.hu/>

Folyóiratunkat a



szemlézi



Humerus distalis vég törött betegeink kezelési eredményei az AO alapelvek tükrében

DR. LAKATOS ADRIENN, DR. LENKEI BALÁZS, DR. UNGVÁRI GÁBOR

Érkezett: 2020. május 8.

DOI: 10.21755/MTO.2020.063.0104.001

ÖSSZEFOGLALÁS

A szerzők vizsgálatának célja az volt, hogy igazolják az AO alapelvek fontosságát a distalis humerus törések kezelésében. A vizsgálathoz a 2017.06.01–2018.05.31 között, a B.-A.-Z. Megyei Központi Kórház és Egyetemi Oktató Kórház Traumatológiai Osztályán operált humerus distalis vég törött betegek adatait dolgozták fel. Retrospektív elemzés történt, amely során az eseteket az AO törésbeosztás és saját pontozási rendszer szerint értékelték. Telefonos kérdőív alapján a QuickDash (QD) értéket, fájdalmat és a betegek elégedettségét (vizuális analóg skála – VAS 1–10) rögzítették. A vizsgálat a műtét után 12–24 hónappal történt. Csoportosították őket a törés típusa, a repozíció minősége, és a behelyezett implantátumok szerint. Az áttekintett idő alatt 53 sérültet operáltak humerus distalis vég törés miatt. A betegek átlagéletkora 61 év volt, 73%-ban nők szenvedtek el ilyen sérülést. A vizsgálat statisztikailag bizonyította, hogy a megfelelő repozíció és a stabil rögzítés pozitívan befolyásolja a funkcionális kimenetelt. A C típusú törések esetében a logikusan várható gyógykimenetellel szemben jó funkcionális eredményekkel találkoztak. Ennek lehetséges magyarázata az, hogy egy komplikáltabb törés megoldásához előszeretettel választ az operatőr szélesebb feltárást és nagyobb stabilitást biztosító implantátumot.

Kulcsszavak: *Könyöksérülés; Humerus distalis; Töréskezelés; Retrospektív vizsgálat; Vizsgálati eredmények;*

A. Lakatos, B. Lenkei, G. Ungvári: Results of patients with distal humerus fractures regarding the AO principles

The authors' aim was to prove the importance of the AO principles in case of the fracture of the distal humerus. Patients with distal humeral fractures were examined whose surgeries took place between 01.06.2017 and 31.05.2018 in the Traumatology Department of B.-A.-Z County and University Teaching Hospital. In this retrospective study the cases were evaluated according to the AO Classification and a self-made scoring system for the reduction. The patients were asked to fill out a questionnaire including questions of QuickDASH (QD), pain and satisfaction levels (VAS). They were divided into groups according to the type of fracture, quality of the reduction and the implant. During this time 53 patients were operated because of distal humerus fracture. The average age was 61 years and 73% of them were women. The questionnaire was filled out in 29 cases. Statistical proof was found that correct reduction and absolute stabile fixation affect positively the functional outcome. Interestingly patients with C type fractures showed better functional results than expected. The possible explanation is that it is more likely for the surgeon to choose bigger approach to achieve good reduction and an implant that provides enough stability to start early active mobilization.

Keywords: *Elbow Joint – Injuries/Surgery;
Fracture fixation – Instrumentation/Methods;
Humerus – Injuries/Surgery;
Recovery of function; Treatment outcome;*

BEVEZETÉS

A humerus distalis végének törése az összes törés 2%-át teszi ki. Előfordulása bimodális megoszlást mutat, miszerint a 12–19 év közötti fiatalok, valamint a 60 év felettiiek szenvednek el leginkább ilyen sérülést. Míg fiatal korban nagy energiájú trauma hatására alakul ki, addig idősebb korban az álló helyzetből való elesés is elegendő a törés elszenvedéséhez (1, 3, 7). Vizsgálatunk során a Borsod-Abaúj-Zemplén Megyei Központi Kórház és Egyetemi Oktatókórház Traumatológiai Osztályán operált humerus distalis vég törött betegeink adatait néztük át. AO referenciasorozat lévén az AO alapelveket helyeztük előtérbe.

ANYAG ÉS MÓDSZER

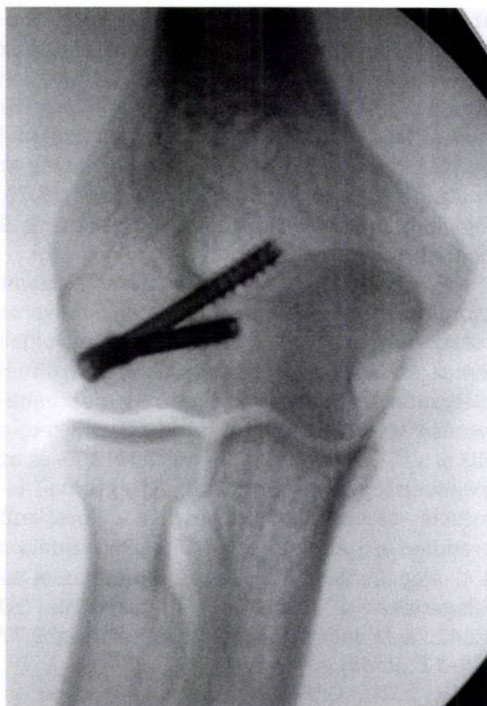
Vizsgálatunkhoz a 2017.06.01–2018.05.31 között, osztályunkon operált humerus distalis vég törött betegeink adatait dolgoztuk fel. Retrospektív adatgyűjtés történt, majd a betegekkel telefonon keresztül kérdőívet töltöttünk ki, amely tartalmazta a QuickDASH

(QD) pontrendszer kérdéseit, valamint a fájdalom és elégedettség mértékét is rögzítettük 1–10-ig terjedő vizuális analóg skálán (VAS). Figyelembe vettük a törések típusát az AO törésbeosztást használva, a repozíciós helyzetet általunk kialakított pontrendszert alkalmazva, valamint a behelyezett implantátum típusát is. A törés típusa szerint külön vizsgáltuk az AO beosztás alapján az A, B és C típusú töréseket. A repozíció minősége szerint 10 (anatómiai), 9 (közel anatómiai) és 8 (kompromisszumos) pontos csoportokat hoztunk létre. A pontozáshoz a posztoperatív röntgenfelvételen figyelembe vettük a humerus–trochlea szöveget, valamint lépcső vagy hiatus jelenlétét a trochlea és capitulum ízületi felszínén. A pontlevonások az 1. táblázatban összefoglaltak szerint alakultak.

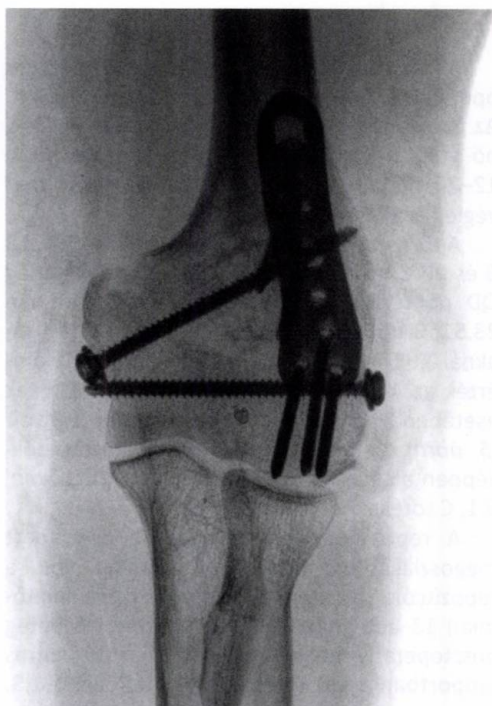
A behelyezett implantátumok szerint elkülönítettük a minimál invazív csavaros osteosynthesiseket (1. ábra), a kisebb feltárással járó egyoldali lemezes rögzítést csavarral kiegészítve (2. ábra), valamint az olecranon osteotomiával végzett kettős lemezelést (3. ábra) (4, 8). Szignifikanciát Student-féle t-tesztrel számoltunk ($p=0,05$).

1. táblázat A humerus distalis vég törött betegek repozíciós helyzetének értékeléséhez használt pontrendszer

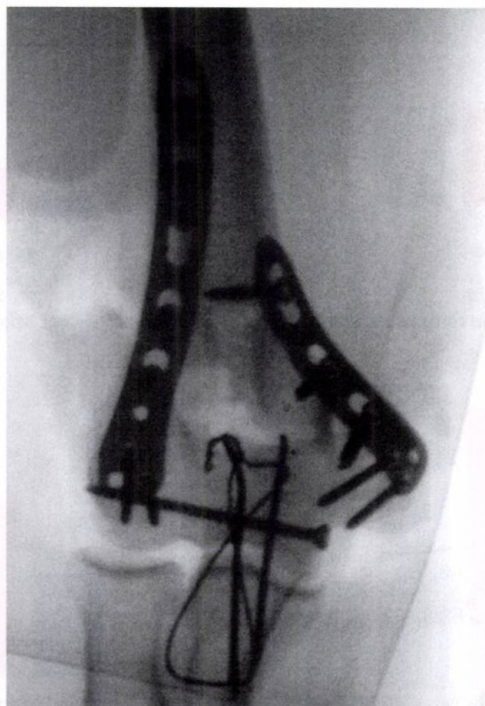
10 pont	Nincs levonás	-1 pont	-2 pont	-3 pont
Humerus-Trochlea szög	Anatómiai helyzet	10-20°	0-10°	
Trochlea	Anatómiai helyzet	1 mm-es hiatus vagy lépcső	2 mm-es hiatus vagy lépcső	3< mm-es vagy lépcső
Capitulum	Anatómiai helyzet	1 mm-es hiatus vagy lépcső	2 mm-es hiatus vagy lépcső	3< mm-es vagy lépcső



1. ábra
Csavaros rögzítés



2. ábra
Egyoldali lemezelés csavarozással kiegészítve



3. ábra
Kettős lemezelés olecranon osteotomiával

EREDMÉNYEK

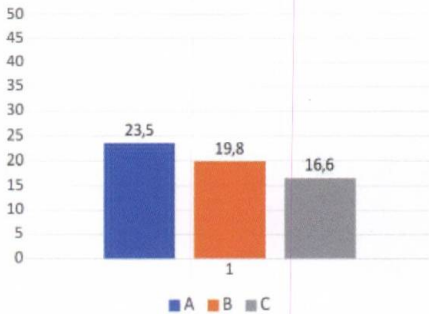
A vizsgált időintervallumban 53 beteget operáltunk humerus distalis vég törése miatt. Az átlagéletkor 61 év volt. A sérültek 73,5%-a nő volt. A kérdőív kitöltések a műtét után 12–24 hónap telt el, így eredményeiket már végleges állapotként kezeltük.

A törés típusa szerint csoportosítva 15 A, 18 B és 20 C típusú töréssel találkoztunk. Az átlag QD pontérték az A típusú törések esetében 23,51, B típusú töréseknél 19,76 és a C típusúaknál 16,57 volt (4. ábra). Az átlag fájdalomérték az A törések esetében 1,88, a B törések esetében 2,8, míg a C törések esetében 1,3 volt (5. ábra). Az elégedettség szint a következőképpen alakult: A töréseknél 8,7; B töréseknél 9,1; C töréseknél 9,7 (6. ábra).

A repozíció minősége szerinti 3 csoport megoszlása: 10 pontos (anatómiai) volt a repozíciója 34 betegnek, 9 pontos (közel anatómiai) 13 betegnek, valamint 8 pontot 6 beteg posztoperatív helyzete kapott. Az 10 pontos csoportban a QD érték 16,47, a fájdalom 1,9,

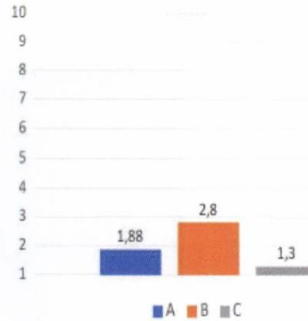
az elégedettség pedig 9,35 volt. A közel anatómiai csoportban a következőképpen alakultak az eredmények: QD érték 28,03, a fájdalom 2,16, az elégedettség 8,83. Amennyiben az ízületi felszín nem sikerült maradéktalanul helyreállítani, vagy a humerus–trochlea szög az anatómiaitól eltérő maradt, a QD érték 25,73, fájdalom mértéke 2,33 és az elégedettség 9 pontként alakult (7–9. ábrák).

A behelyezett implantátum szerint csoportosítva: 23 beteg esetén csavaros osteosynthesis, 7 beteg esetén egyoldali lemez és kiegészítő csavarok, és 21 sérültnél olecranon osteotomiával, kettős lemez behelyezése történt. Csavaros synthesis mellett a QD érték 23,34, a fájdalom mértéke 2,72 és az elégedettség szint 8,72 volt. Az egyoldali lemezelés csavarozással kiegészítve a következő eredményekhez vezetett: QD 31,36, fájdalom 2,4, elégedettség 8,8. Kettős lemezéssel az átlagértékek a következőkként alakultak: QD 12,42, a fájdalom 1,23, az elégedettség 9,77 (10–12. ábrák).



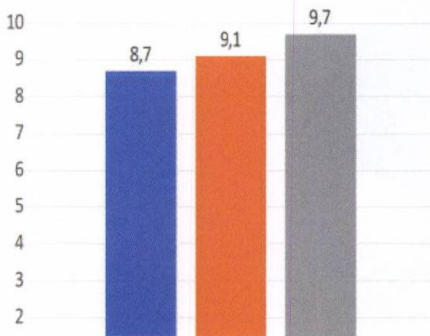
4. ábra

QuickDASH értékek átlaga a törés típusa szerint



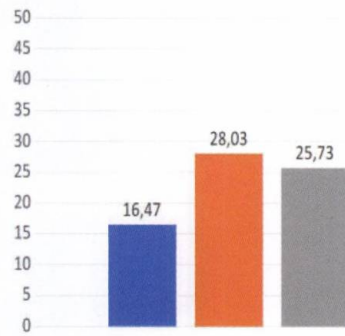
5. ábra

Fájdalom mértékének átlaga a törés típusa szerint (VAS)



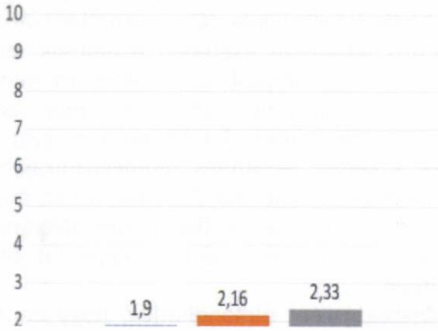
6. ábra

Elégedettség mértékének átlaga a törés típusa szerint (VAS)



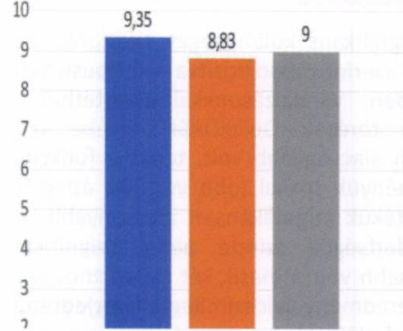
7. ábra

QuickDASH értékek átlaga a repozíció minősége szerint



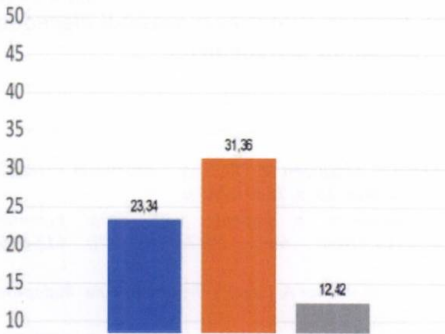
8. ábra

Fájdalom mértékének átlaga a repozíció minősége szerint (VAS)



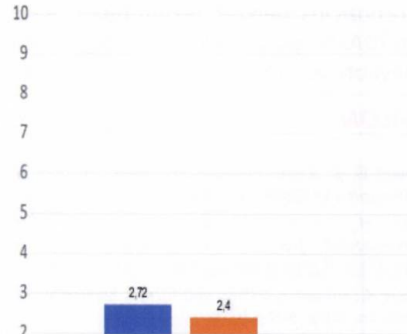
9. ábra

Elégedtség mértékének átlaga a repozíció minősége szerint (VAS)



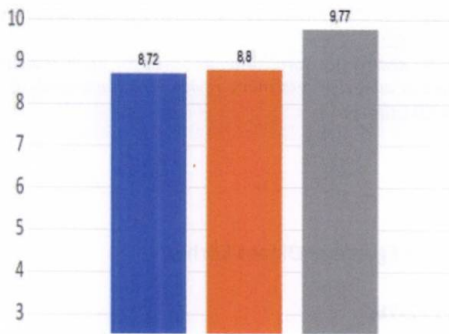
10. ábra

QuickDASH értékek átlaga a behelyezett implantátumok szerint



11. ábra

Fájdalom mértékének átlaga a behelyezett implantátumok szerint



12. ábra

Elégedtség mértékének átlaga a behelyezett implantátumok szerint

MEGBESZÉLÉS

Szignifikáns különbséget találtunk a törés típusa szerint csoportosítva a C típusú törések esetében. Várakozásunkkal ellentétben a C típusú törések QuickDASH értéke szignifikánsan alacsonyabb volt, tehát a funkcionális eredményük sokkal jobb volt. Az átlag fájdalomértékük szignifikánsan alacsonyabb, és az elégedettségük szintje pedig szignifikánsan magasabb volt a másik két csoporthoz képest. Ezen eredmény valószínűleg a kiterjedtebb fel-tárással elért pontos repozíció és mozgásstabil synthesis számlájára írható, amely a nemzetközi publikációk eredményeivel egybecseng (2, 6).

A repozíciós helyzet tekintetében egyedül a QuickDASH pontérték volt szignifikánsan alacsonyabb az anatómiai repozíciós helyzet

esetében a másik két csoporthoz viszonyítva.

A behelyezett implantátum vonatkozásában a kettős lemezelés esetében észleltünk szignifikánsan alacsonyabb QuickDASH és fájdalomértéket, valamint szignifikánsan magasabb elégedettségi szintet. Ezt könnyen magyarázhatja a kettős lemezelés biomechanikájából eredő kifejezett stabilitás (5), valamint az, hogy kiterjedt Lexer feltárást alkalmazunk olecranon osteotomiával, amely pontos repozíciót tesz lehetővé.

Összegzőként elmondhatjuk, hogy ebben a régióban kiemelten fontos az AO alapelvek szerepe. Eredményeink alátámasztották, hogy jó repozíciós helyzettel és mozgásstabil synthesis jó funkcionális eredményt, alacsonyabb fájdalomszintet és magasabb elégedettséget várhatunk sérültjeinktől.

IRODALOM

1. Athwal G. S.: Distal humerus fractures. In: Court-Brown C., Heckman J., McQueen M., Ricci W., Tornetta III P. (Eds.): *Rockwood and Green's fractures in adults*. 8. Ed. Philadelphia. Wolters Kluwer. 2015. 1229-1286 p.
2. Chen H., Li D., Zhang J., Xiong X.: Comparison of treatments in patients with distal humerus intercondylar fracture: a systematic review and meta-analysis. *Ann. Med.* 2017. 49. (7): 613-625. <https://doi.org/10.1080/07853890.2017.1335429>
3. Fekete K.: Humerus distalis vég törése. Könyökgíam. Myositis ossificans. In: Renner A. (Szerk.): *Traumatológia*. Budapest. Medicina. 2011. 501-516. p.
4. Lauder A., Richard M. J.: Management of distal humerus fractures. *Eur. J. Orthop. Surg. Traumatol.* 2020. 30. (5): 745-762. <https://doi.org/10.1007/s00590-020-02626-1>
5. Michel P. A., Katthagen J. C., Heilmann L. F., Dyrna F., Schliemann B., Raschke M. J.: Biomechanics of upper extremity double plating. *Z. Orthop. Unfall.* 2020. 158. (2): 238-244. <https://doi.org/10.1055/a-0862-6334>
6. Pantalone A., Vanni D., Guelfi M., Belluati A., Salini V.: Double plating for bicolumnar distal humerus fractures in the elderly. *Injury.* 2017. 48. Suppl. 3: S20-S23. [https://doi.org/10.1016/S0020-1383\(17\)30652-6](https://doi.org/10.1016/S0020-1383(17)30652-6)
7. Plath J. E., Förch S., Haufe T., Mayr E. J.: Distal humerus fracture in the elderly. *Z. Orthop. Unfall.* 2018. 156. (1): 30-40. <https://doi.org/10.1055/s-0043-121893>
8. Sharma S., John R., Dhillon M. S., Kishore K.: Surgical approaches for open reduction and internal fixation of intra-articular distal humerus fractures in adults: A systematic review and meta-analysis. *Injury.* 2018. 49. (8): 1381-1391. <https://doi.org/10.1016/j.injury.2018.06.018>

Dr. Lakatos Adrienn

B.-A.-Z. Megyei Központi Kórház és Egyetemi Oktató Kórház
Traumatológiai Osztály
3526 Miskolc, Szentpéteri kapu 72-76.

Érsérüléssel szövődött supracondylaris humerus törések kezelése gyermekkorban

ILONKA ORSOLYA¹, DR. VAJDA PÉTER², DR. ARATÓ ENDRE³, DR. BENKŐ LÁSZLÓ³, DR. JÓZSA GERGŐ²

Érkezett: 2020. június 8.

DOI: 10.21755/MTO.2020.063.0104.002

ÖSSZEFOGLALÁS

A gyermekkori könyökíjtáji törések 60%-át a supracondylaris humerus (SCH) törések teszik ki, amelyek 95–98%-ban extenziós típusúak és döntő többségük Baumann III-as típusú törés. A Baumann III-as típusú törések 8–10%-a érsérüléssel szövődhet. A PTE KK, Gyermekklinika, Manuális Tanszék, Gyermeksebészeti Osztályán 2013 és 2018 között 46 gyermek kezelése történt Baumann III-as típusú SCH törés miatt. Jelen tanulmányban a szerzők a betegek nemek közti megoszlását, a sérülések évszaki előfordulását, a törések kialakulásának okait, a felmerülő érsérülés esetén a kezelés menetét és annak sikerességét vizsgálták. A nemek közötti megoszlás azonos volt. A törések leggyakrabban a meleg, száraz évszakok során fordultak elő, a leggyakoribb ok a magasból való esés volt. A 46 gyermekből 35 gyermekben a műtétet megelőzően az érintett végtag radialis pulzusa megtartott volt. További 11 gyermek esetében pulzusminőség eltérése volt észlelhető. A 35 gyermeknél, akiknél a pulzus a beavatkozást megelőzően jól tapintható volt, fedett repozíciót követően egy gyermeknél a radialis pulzus eltűnt. Érsérülés gyanúja miatt 12 gyermeknél történt nyílt feltárás. Négy gyermeknél az ér megtörése, három gyermeknél az ér kompressziója, két esetben thrombus képződés, egy sérültnél az intima sérülése és egy-egy gyermeknél érszűkület, illetve teljes szakadás állt a pulzusdeficit hátterében. Megtartott radialis pulzus esetén, a törés kíméletes fedett repozíciója és K–drótos tűzés javasolt. Hiányzó pulzus, de megtartott kollaterális keringés mellett is az SCH törés kíméletes fedett repozíciója elvégezhető, azonban a retrospektív vizsgálatunk alapján a primer feltárás ilyen esetekben mindig mérlegelendő. Fehér, hűvös tapintatú, pulzus nélküli kéz esetén, vagy ha a fedett repozíciót követően a végtag keringése rosszabbodik, nyílt feltárás mellett kell döntenie. Nyílt feltárást követően az ér ellátását az érsérülés típusa határozza meg.

Kulcsszavak: Érsérülés; Gyermekkor; Humerus törés;

O. Ilonka, P. Vajda, E. Arató, L. Benkő, G. Józsa: The treatment of supracondylar humeral fracture associated with vessel injury in children

Supracondylar humeral (SCH) fractures represent the 60% of elbow fractures in children. The extension type fractures account for 95–98% of all SCH fractures. From which the majority are Baumann III type fractures. Twenty percent of Baumann III type SCH fractures associate with vessel injury. Between 2013 and 2018, 46 children were treated with Baumann III type supracondylar humeral fracture at the Department of Pediatric of University of Pécs. The sex of the patients and seasonal distribution of the fractures, causes of fractures' development, the adequate treatment of the emerged vessel injuries, and its success were analysed. The distribution of sex was 50–50%. Fractures were occurred more frequently during the warm and dry seasons. The most common cause of SCH humeral fracture was a fall from a considerable height. Out of 46 children, 35 were diagnosed with palpable radial pulse before the surgery, and 11 children were diagnosed with a different quality of radial pulse. After the closed reduction the radial pulse of 34 children recurred. The remaining 12/46 patients underwent an open reduction after the closed fracture reduction. In 4 cases, the angulation of the artery was found, 3 children were diagnosed with vessel compression. The circulation in 2 children's hand was obstructed by thrombosis, intima lesion

was detected in one patient, and one child was diagnosed with arterial spasm and another with complete arterial rupture. In case of palpable pulse, closed reduction is suggested. In case of an absent radial pulse, but present collateral flow, the closed reduction could be done moderately. Based on our retrospective study, when the radial pulse is instable, an open reduction has to be performed. In accordance with these cases, a primary open reduction seems to be worth considering. In case of a white, cool, pulseless hand or worsening hand circulation after closed reduction, open reduction is always suggested. During the open reduction, treatment of the artery depends on the type of vessel injury.

Keywords: *Blood vessels – Injuries; Child; Humeral fractures – Complications/Therapy;*

BEVEZETÉS

Gyermekkorban a könyökízület szalagjai lazábbak, ezért a nyújtott kézre történő esés során fiziológiás hiperextenzió alakul ki a könyökízületben. A hiperextenziókor az olecranon beékelődik a fossa olecraniba, és ha az ulna által közvetített feszítő erő elég nagy, extenziós típusú SCH törés jön létre. A gyermekkori könyöktáji törések 60%-át az SCH törések teszik ki. Az SCH törések 95–98%-ban extenziós, míg 2–5%-ban flexiós típusúak (2).

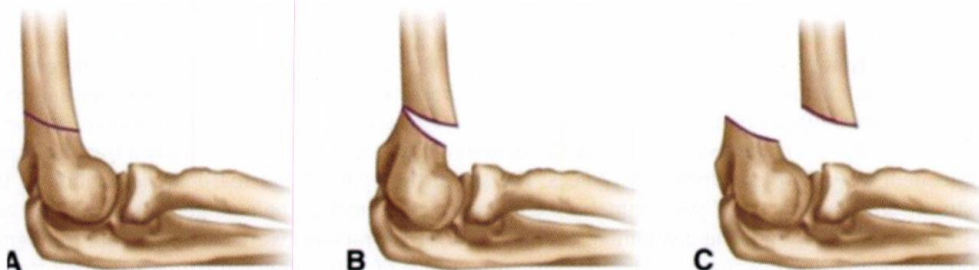
Az extenziós típusú SCH törések csoportosítására több klasszifikációs rendszer is ismert (Baumann, AO, Gartland), ezek közül intézetünkben a Baumann-féle beosztást használjuk, ami az extenziós típusú töréseket három csoportba osztja (1. ábra).

A hármastípusú SCH töréseknél a sérülés bekövetkezésekor és a műtét közben, illetve azt követően is felléphetnek szövődmények (redislocatio, varus vagy valgus irányú

deformitás, ér és idegsérülések stb.). Ezen töréstípus esetén a vasculáris szövődmények gyakrabban fordulnak elő. Előfordulásuk gyakorisága egyenesen arányos a törés során bekövetkezett dislocatio mértékével. Az SCH törések 8–10%-a társul érsérüléssel, a törések következtében leggyakrabban az arteria brachialis sérül (5, 8).

Az érsérülés lehet: ruptúra, megtöretés, csavarodás, kompresszió, spasmus, intima sérülés, teljes szakadás vagy thrombosis (2, 3, 6). Az érsérülések ellátását az érsérülés típusa határozza meg.

Az érsérülés nem megfelelő időben történő kezelése esetén súlyos következmények alakulhatnak ki. Az érsérüléssel szövődött gyermekkori SCH törések kezelése a nemzetközi és a hazai irodalomban csak szórványosan vizsgált. A vizsgálat célja az érsérülések háttérben álló okok, az érsérülések megjelenési formáinak és azok előfordulási gyakoriságának leírása és kezelési módszereik ismertetése volt.



1. ábra

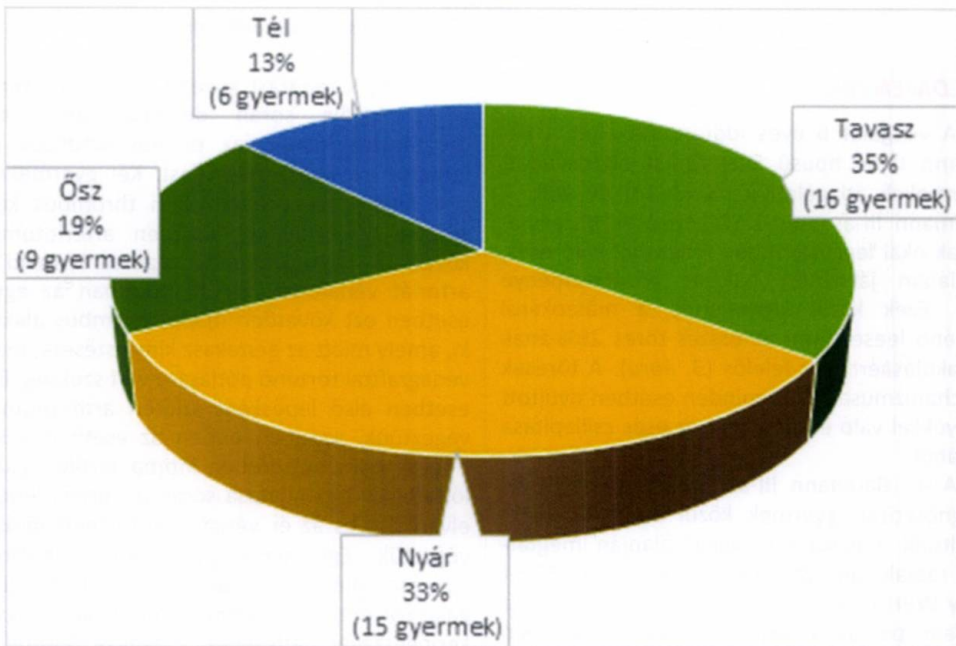
Az SCH törések Baumann szerinti klasszifikációja: Baumann I (A), Baumann II (B), Baumann III (C). (Forrás: Alton T. B., Werner S. E., Gee A. O.: Classifications in brief: The Gartland classification of supracondylar humerus fractures. Clin. Orthop. Relat. Res. 2015. 473. (2): 738-741.)

BETEGEK ÉS MÓDSZERTAN

A retrospektív vizsgálatot a Pécsi Tudományegyetem, Klinikai Központ, Gyermekgyógyászati Klinika, Manuális Tanszékének Gyermeksebészeti Osztályán végeztük. A vizsgálat során a 2013. január 1. és 2018. december 31. között SCH törés miatt felvett gyermekek adatait elemeztük. Ebben az időszakban összesen 165 gyermeket láttunk el SCH törés miatt. A 165 eset közül 46 gyermeket operáltunk Baumann III-as típusú SCH töréssel. A 46 esetet, a műtétet megelőzően készült röntgenképek alapján választottuk ki. A gyermekek adatainak elemzése kapcsán nagy hangsúlyt fektettünk arra, hogy hány olyan Baumann III-as típusú SCH törést elszenvedett gyermek került felvételre, akiknél a fizikális

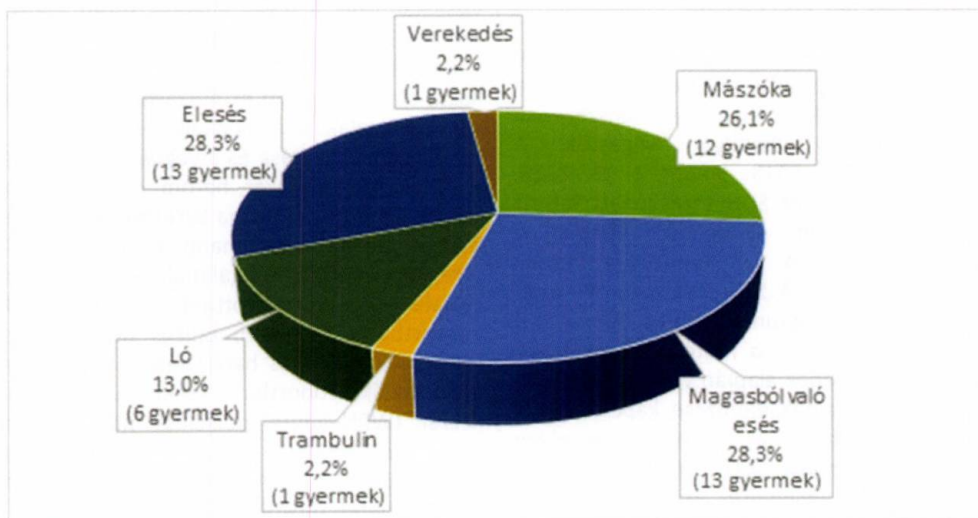
vizsgálat vagy a törés ellátása során hiányzó radialis pulzust állapítottunk meg. Vizsgáltuk a Baumann III-as típusú SCH törések nemek közti, életkor szerinti és évszakos megoszlását, valamint kialakulásának okait (2–3. ábrák).

A pulzus kvalitása és a végtag színe alapján a sérült gyermekeket három csoportra osztottuk. Az első csoportba kerültek azok a gyermekek, akiknél a Baumann III-as típusú SCH törés utáni fizikális vizsgálat alapján megtartott radialis pulzust állapítottunk meg. A második csoportba a rózsaszín, pulzus nélküli kézzel (PPH–pink pulseless hand) felvett gyermekek, a harmadik csoportba a fehér, pulzus nélküli kézzel (WPH–white pulseless hand) felvett gyermekek kerültek. A nyílt feltáráshoz szorult gyermekeknél vizsgáltuk az érsérülések típusait és azok műtéti megoldásait.



2. ábra

A Baumann III-as típusú supracondylar humerus törések évszakos megoszlása



3. ábra

A Baumann III-as típusú SCH törések kialakulásának okai és azok százalékos megoszlása

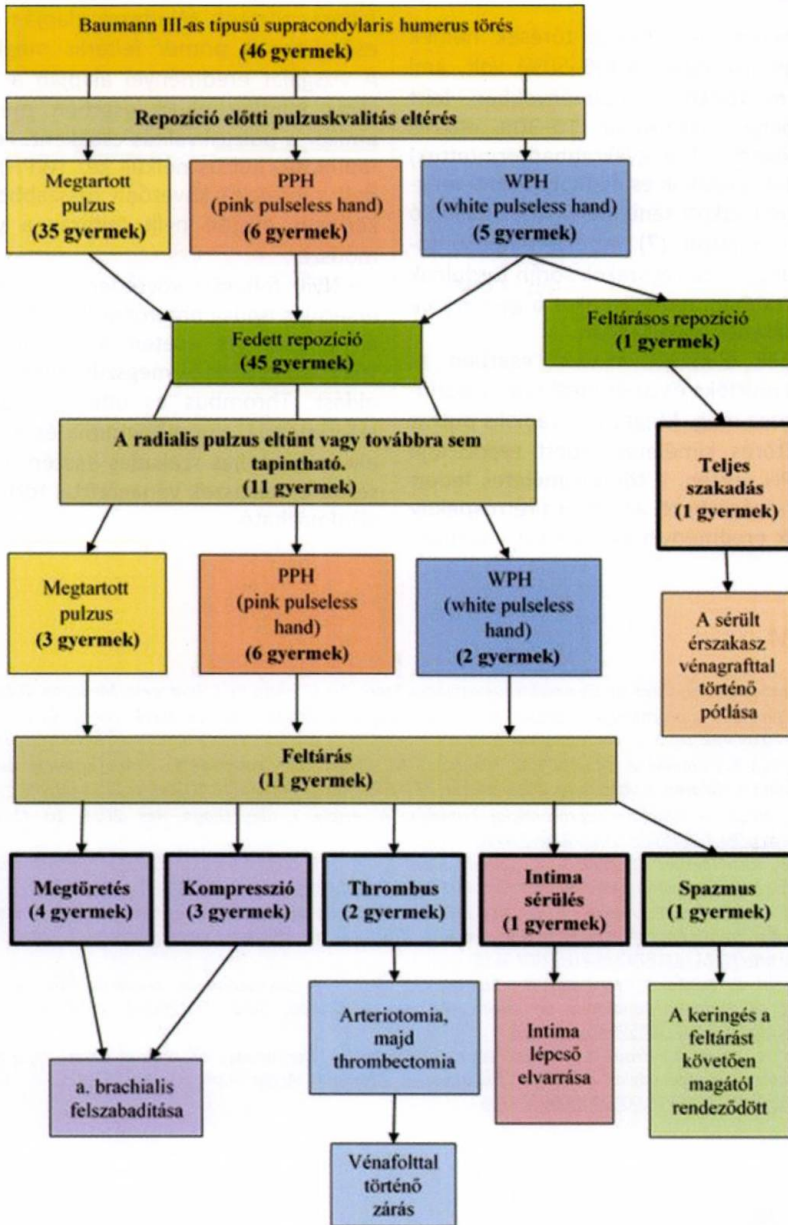
EREDMÉNYEK

A vizsgálat 6 éves időtartama alatt a Baumann III-as típusú SCH törést elszenvedett gyermekek átlagéletkora 8 (3–14) év volt. A Baumann III-as típusú SCH törések kialakulásának okai leggyakrabban magasból való esés, általában játszótéri baleset következménye volt. Ezek közül kiemelendő a mászókaról történő leesés, ami az összes törés 26%-ának kialakulásáért volt felelős (3. ábra). A törések mechanizmusa szinte minden esetben nyújtott könyökkel való érzézés volt az esés csillapítása céljából.

A 46 Baumann III-as típusú SCH töréssel diagnosztizált gyermek közül 35 gyermeknél találtunk a fizikális vizsgálat alapján megtartott radialis pulzust, míg 11 gyermeknél PPH-t vagy WPH-t. A primeren jól tapintható artéria radialis pulzus a fedett repozíciót követően három gyermek esetében eltűnt, emiatt az ő esetükben és további 8 gyermeknél (PPH és WPH) nyílt feltárást végeztünk (4. ábra).

A keringési zavarok hátterében leggyakrabban előforduló érsérülés az ér megtörése (4 gyermek) és az ér kompressziója (3 gyermek)

volt. A nyílt feltárást követően az a. brachialis kompressziója során dekomprimálás, míg megtörés esetén az ér felszabadítása jelentette a műtéti megoldást. Két gyermeknél a keringési zavar hátterében thrombus képződése állt, mindkét esetben arteriotomiát követően thrombectomiát végeztünk, majd az artériát vénafolttal zártuk, azonban az egyik esetben ezt követően újabb thrombus alakult ki, amely miatt az érszakasz kimetszésére, majd vénagrafttal történő pótlására volt szükség. Egy esetben első lépésként szintén arteriotomiát végeztünk, azonban ebben az esetben a keringési zavar hátterében intima sérülés igazolódott, aminek ellátása során az intima lépcső elvarrását és az ér vénafolttal történő zárását végeztük. Egy másik gyermeknél thrombus kizárása céljából intraoperatív angiográfiás vizsgálat történt, ami thrombust nem igazolt, így a keringészavar hátterében spasmust feltételeztünk. A vizsgálatot követően a keringés ennek megfelelően fokozatosan rendeződött. Egy másik gyermek esetében az a. brachialis teljes szakadását észleltük, a roncsolt arteria csonkok reszekálását követően az érszakasz áthidalására vénagraftot használtunk.



4. ábra
A vizsgálat folyamatábrája

MEGBESZÉLÉS

A Baumann III-as típusú törések nemek közti megoszlása egyenlő (50–50%) volt, ami eltérő a nemzetközi tanulmányokban leírt megoszlásokhoz viszonyítva (10–30% eltérés a nemek között, a fiúk gyakrabban érintettek) (4). A törések évszakok és életkor szerinti megoszlása a nemzetközi tanulmányokhoz hasonló megoszlást mutatott (7). Az ilyen típusú törések a meleg, száraz évszakok során fordulnak elő leggyakrabban, mert ilyenkor a gyermekek több időt töltenek a szabadban.

A törések ellátását minden esetben az elmozdulás mértéke és az érintett végtag keringése határozza meg. Megtartott radialis pulzus esetén, a törés kíméletes fedett repozíciója javasolt. PPH esetén, a törés kíméletes fedett repozíciója elvégezhető, azonban a retrospektív vizsgálatunk eredményei alapján ezt követően

egy gyermeknél sem tért vissza a pulzus, emiatt feltárás történt. Mindezek alapján ezekben az esetekben a primer feltárás megfontolandó. A vizsgálat eredményei alapján a primer feltárás minden olyan esetben mérlegelendő, amikor a pulzusminőség csökkent. Fehér, hűvös tapintatú, pulzus nélküli kéz (WPH) vagy a fedett repozíciót követően rosszabbodó végtagi keringés esetén nyílt feltárás a választandó módszer.

Nyílt feltárást követően az ér ellátását az érsérülés típusa határozza meg. Érkompresszió és megtöretés esetén az ér felszabadítása vagy a megtöretés megszüntetése jelent megoldást. Thrombus és intima sérülés esetén arteriotomia, thrombectomy és intima lépcső elvarrása, teljes szakadás esetén a hiányzó és sérült érszakaszok vénagrafttal történő pótlása alkalmazható.

IRODALOM

1. Ács G.: *Supracondylaris törés*. In: *Gyermektraumatológia*. Szerk. Ács G., Hargitai E. Budapest. Medicina. 2001. 635-644. p.
2. Ács G.: *A humerus supracondylaris törései*. In: *Traumatológia*. Egyetemi tankönyv. Szerk. Fekete K., Ács G. Budapest. Medicina. 2016. 492. p.
3. Brahmamdam P., Plummer M., Modrall J. G., Megison S. M., Clagett G. P., Valentine R. J.: *Hand ischemia associated with elbow trauma in children*. *J. Vasc. Surg.* 2011. 54. (3): 773-778. <https://doi.org/10.1016/j.jvs.2011.03.004>
4. Kumar V., Singh A.: *Fracture supracondylar humerus: A review*. *J. Clin. Diagn. Res.* 2016. 10. (12): RE01-RE06 <https://doi.org/10.7860/JCDR/2016/21647.8942>
5. Leiblein M., Lustenberger T., Schulz A. K., Schmitz-Rixen T., Marzi I.: *Neurovascular complications after supracondylar humerus fractures in children*. *Trauma Case Rep.* 2017. 8: 16-19. <https://doi.org/10.1016/j.tcr.2017.01.013>
6. Oetgen M. E., Mirick G. E., Atwater L., Lovejoy J. F.: *Complications and predictors of need for return to the operating room in the treatment of supracondylar humerus fractures in children*. *Open Orthop. J.* 2015. 9: 139-142. <https://doi.org/10.2174/1874325001509010139>
7. Sinikumpu J. J., Pokka T., Hyvönen H., Ruuhela R., Serlo W.: *Supracondylar humerus fractures in children: the effect of weather conditions on their risk*. *Eur. J. Orthop. Surg. Traumatol.* 2017. 27. (2): 243-250. <https://doi.org/10.1007/s00590-016-1890-8>
8. Wegmann H., Eberl R., Kraus T., Till H., Eder C., Singer G.: *The impact of arterial vessel injuries associated with pediatric supracondylar humeral fractures*. *J. Trauma Acute Care Surg.* 2014. 77. (2): 381-385. <https://doi.org/10.1097/TA.0000000000000306>

Levelező szerző:

Dr. Józsa Gergő

PTE KK Gyermekgyógyászati Klinika, Manuális Tanszék, Gyermeksebészeti Osztály
7623 Pécs, József Attila út 7.
dr.jozsa.gergo@gmail.com

Kiterjedt acetabularis csontdefektusok (Paprosky 3B medence diszkontinuitással) kezelése impaktált csont allograft és ilioischialis cage használatával

DR. FRIEBERT GÁBOR, DR. GOMBÁR CSABA, DR. SISÁK KRISZTIÁN

Érkezett: 2020. március 16.

DOI: 10.21755/MTO.2020.063.0104.003

ÖSSZEFOGLALÁS

A revíziós csípősebészet egyik legnagyobb kihívása a medence folytonosságának megszakadásával járó vápadefektusok kezelése. Az esetek túlnyomó részében a törés egy krónikus stressztörés, ami az elvékonyodott vápafenéken alakul ki, és általában egy haránt lefutású, az acetabulumot gyakorlatilag megfelelő elváltozást jelent. A rutin röntgenfelvételeket ala és obturator felvételekkel, valamint CT-vel kiegészítve a diagnózis és a műtéti terv elkészíthető. Több műtéti megoldás létezik, és jelenleg nincs konszenzus az ideális megoldásról. Az alkalmazott megoldások közül a leggyakoribb négy, az úgynevezett cup-cage konstrukció, a magas porozitású vápabeültetés hátsó oszloplemezeléssel, az úgynevezett medence disztrakció és cement nélküli vápabeültetés, és a két vagy három füllel rendelkező (egyedi gyártással vagy anélkül készült) vápakosarak használata. Ezen technikák közös célja a vápa hosszú távú megbízható rögzítése mellett a diszkontinuitás gyógyulása (csontos vagy fibrosus módon). A szerzők 5 saját medence diszkontinuitás miatt impaktált csontgraft beültetéssel és vápakosár használatával kezelt eset kétéves klinikai és radiológiai utánkövetését mutatják be.

Kulcsszavak: *Acetabulum; Csípőprotézis; Csontdefektus; Csontgraft; Reoperáció;*

G. Friebert, Cs. Gombár, K. Sisák: Treatment of extensive acetabular bone defects (Paprosky 3B with pelvic discontinuity) with the use of impaction bone grafting and ilioischial cage

The treatment of large acetabular defects with pelvic discontinuity remains one of the biggest challenges in revision hip surgery. In the majority of cases the discontinuity is a chronic transverse stress fracture of the acetabular floor, heavily compromised by osteolysis. Judet views and a CT scan compliment routine radiographs to establish the diagnosis and prepare the surgical plan. There are several surgical management options available, although there remains to be no consensus about the ideal one. The four most frequently utilised techniques, are the cup-cage construct, the use of high porosity cups with posterior column plating, the pelvic distraction with uncemented cup implantation and the use of two- or three-flanged (custom made or off the shelf) cages. The common aim of all these methods is to provide stable fixation for the acetabular component and to ideally achieve bony or fibrosus union of the compromised acetabular floor. The authors present their own 5 cases of pelvic discontinuity where impaction bone grafting and an antiprotrusion cage were used. A two year clinical radiological follow-up was performed.

Keywords: *Acetabulum – Surgery; Allografts; Arthroplasty, replacement, hip; Bone diseases –Surgery; Bone transplantation – Methods; Hip Prosthesis; Reoperation;*

BEVEZETÉS

Az évről-évre végzett csípőprotézis revíziók száma az elmúlt két évtized során emelkedett (6). Az újgenerációs primer eszközök, kopófel-színek, illetve a nagy porozitású bioaktív fel-színek kifejlesztésével az implantátumok kihor-dási ideje egyre hosszabbodik, de a mindennapi magyarországi ortopédiai gyakorlatban még mindig gyakran találkozunk elsősorban a vápa-komponensek „idő előtti” elhasználódásával, kopásával, lazulásával. A kilazult, illetve kopott komponensek körül a terhelési erők eloszlása megváltozik, kopástermékek halmozódnak fel, helyi gyulladós folyamatok aktiválódnak, ez progresszív csontfelszívódáshoz, végül nagy-méretű hiányok kialakulásához vezethet (10). A rendszeresen végzett kontrollvizsgálatokon a korai felismerés és beavatkozás szükségszerű, a csontállomány mennyiségének és minősé-gének megmentése, illetve a jó rekonstrukciós eredmény elérése szempontjából (9, 23). A fájdalom sok esetben késői tünet, így a ritka vagy rendszertelen kontroll miatt, gyakran már nagy vápadefektusokkal jelentkeznek az elha-nyagolt betegek (10). A fent leírt krónikus fo-lyamat végül akár minor trauma vagy inadekvát behatás következtében is stresszfraktúrához, csontos folytonosság megszakadásához ve-zethet. A teljes csípő endoprotézis (TEP) vápa komponens lazulás a revíziók leggyakoribb indikációja. A nagy csonthiánnyal, medence folytonosságának megszakadásával járó esetek előfordulása ritka (incidencia ~ 0,9%) (7), épp ezért alapos kivizsgálást, gondos műtéti terve-zést igényelnek és a legösszetettebb technikai kihívást jelentik (4, 20).

A műtéti tervezés alapját a röntgendiag-nosztika adja. A súlyos periprotetikus vápa-defektusok pontos feltérképezéséhez a rutin kétirányú (anteroposterior (AP) és oldal-) felvé-telek elégtelenek. Ezeket Judet szerint készült ferde (obturator és iliaca oblique) irányokkal szükséges kiegészíteni. Ezek alapján közel pontos klasszifikáció adható a vápakomponens körüli csontdefektusról. A legelterjedtebben al-kalmazott besorolás a *Paprosky* és munkatársai által kidolgozott rendszer, amely egy validált, reprodukálható és a megfelelő műtéti technika megválasztására is alkalmazható rendszer (18, 19, 29). A hagyományos radiológiai elemzés csupán 40–70%-os szenzitivitással rendelkezik

a periprotetikus vápadefektusok esetében. Még több aspektusból készült felvételeken is lehetnek a fém komponensek által kitakart te-rületek. A preoperatívan készült computer to-mográfiai (CT) felvételekkel pontosabb kép és háromdimenziós (3D) rekonstrukció nyerhető az acetabulum defektusairól, szenzitivitása 74–98% (10) (1. ábra).

A Paprosky 3B periprotetikus defektusok esetében a vápakomponens medio-cranialis irányban vándorol. Ezzel együtt nem csak kavitális defektus, hanem a csontos medence szegmentális hiánya is kialakul. Ez végül az acetabulum, így a teljes medencefél haránt irányú szétválásával szövődhet (2. ábra). A me-dence diszkontinuitással járó Paprosky 3B de-fektusok megoldására „gold standard”, minden esetben jó eredménnyel alkalmazható módszer nincs. A kidolgozott protézisrendszerek sikeres alkalmazhatóságát befolyásolja a megmaradt csontállomány mennyisége, minősége, bioló-giai kapacitása és gyógyhajlama. Ezek megha-tározása nem mindig egyszerű feladat. Igen súlyos esetekben a nagy szférikus „Jumbo” vápákkal és a cup-cage rendszerekkel primer stabilitás nem érhető el a szegmentális defek-tusok miatt, mivel gyakran nincs olyan félgömb részlet, ami legalább 50%-ban megtámasztja a revíziós vápakomponenst (22). Kiterjedt csont-hiányok esetén jól alkalmazható disztrakciós technika trabecular metal (TM) augmentekkel kiegészítve, amennyiben a megmaradt csont-állomány több irányban is alkalmas csavaros rögzítésre. Bizonyos esetekben a csontos vápa csupán egy papírvékony kortikális csontka-rima, a csontintegrációs potenciál elégtelen és a csavaros fixáció sem lehetséges. Legtöbb esetben a hátsó vápaszél még igen nagy hiányok esetén is képes támasztó funkció betöltésére. Ezt kihasználva egyedi, a defek-tust átívelő, hátsó oszlopra támaszkodó és az iliumba, az ischiumba, illetve az os pubisba csavarokkal rögzíthető, szférikus antiprotrusziós vápakosarak (antiprotrusion cage – APC) al-kalmazhatók. Legyártásuk 3D CT rekonstrukció alapján időigényes, költséges folyamat. Beül-tetésükhöz nagy feltárás szükséges, hogy az ép, csavaros rögzítésre alkalmas csontfelszínnek elérhetőek legyenek. Erre a posterolaterális feltárás alkalmas, amellyel a hátsó vápaszél, az ilium és az ischium is jól megközelíthető. A környező kavitális csonthiányok feltölthetők

ANYAG ÉS MÓDSZER

Betegszelekció

Retrospektív vizsgálatunkba a klinikánkon 2016–2017 között medence diszkontinuitás miatt APC (DePuy Protrusio Cage – DePuy Orthopaedics, Inc, Warsaw, IN) és csontgraft beültetésével operált betegeinket vontuk be. A diszkontinuitás oka a vápakomponens aszeptikus lazulása, vagy adekvát traumára már lazult komponens körül létrejött, medencefolytonosság megszakadásával járó vápafenéktérés volt.

Preoperatív diagnosztika

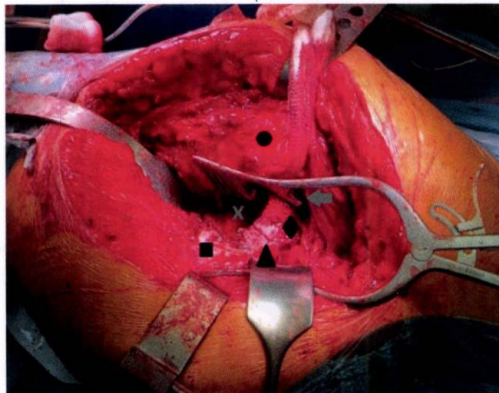
A periprotetikus medence diszkontinuitás sikeres ellátásának legfontosabb alappillére az alapos preoperatív diagnosztika és tervezés. Preoperatív röntgen- és CT felvételeken elvégeztük a vápadefektusok Paprosky-szerinti klasszifikálását, a vápakosár beültetés indikációjaként, amit a műtéti lelet is megerősített (2. ábra). A 3D CT segítségével meghatározható volt a választandó APC hozzávetőleges nagysága, szükséges allograft mennyisége, és a csavaros rögzítésre alkalmas csontterületek elhelyezkedése (10).

Műtéti technika és eszközök

A váparevizíót minden esetben oldalfekvő pozícióban, hátsó feltárásból végeztük a korábbi feltárást vagy feltárások típusától függetlenül. A kilazult vápa eltávolítását követően a

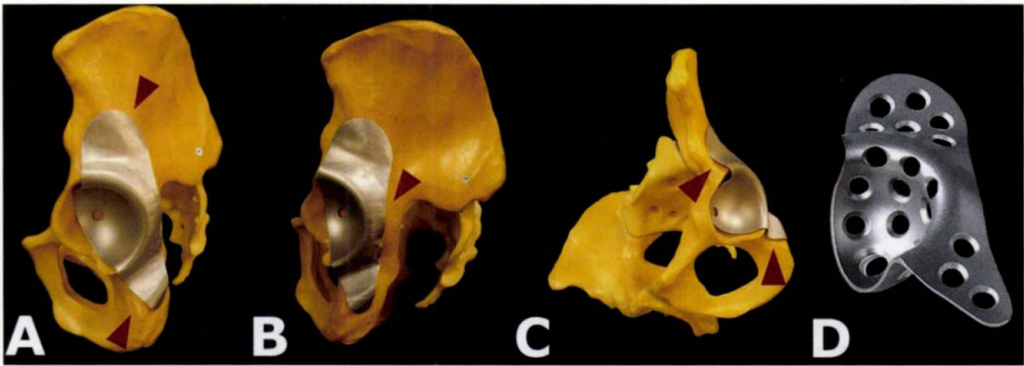
benőtt sarjszövetet mind a csontfelszínekről, mind a krónikus törtvégekről alaposan eltávolítjuk. A műtét során meghatározott vápakosárhelyzetnek megfelelően a csontfelszíneket felmarjuk úgy, hogy a lehető legnagyobb vitális csontfelszintet kapjuk a beültetéshez, így érhető el a legjobb biológiai beépülési potenciál. A vápakosár próbájának, a végleges APC beültetéséhez és minél nagyobb implantátum, csontkontaktushoz, az acetabulum hátsó oszlopát kipreparáljuk, az ischiumot, valamint az ilium proximális részét feltárva (1, 2, 7, 20) (3. ábra).

A csonthiányos területeket liofilezett, homológ „spongiosa chips”-szel feltöltjük, a graftot amennyire a meggyengült, gyakran pergamenszerű csontállomány engedi, impaktáljuk. Így a defektus méretét valamelyest csökkentjük és szegmentális hiány mellett észlelhető kavitális defektusokat kitöltjük, megadva a lehetőséget a csontos integrációra a terhelési viszonyok rendezését követően. A megfelelő méretű vápakosár próbát először a hátsó vápaperemhez illesztjük, a füleit, a csontos anatómiának megfelelően modelláljuk. Ezt követően a végleges, a próbának megfelelő méretű APC-t szintén modelláljuk és először a füleit az iliumhoz és az ischiumhoz rögzítjük, melyet transacetabuláris csavarokkal egészítünk ki (4. ábra). Ezzel a technikával csökkenthetők a fülek tövével ható deformáló erők, így a komponens-törés kockázata (28). Megfelelő primer stabilitás elérését követően polietilén vápát cementezünk be különösen figyelve a méretezésre és figyelembe véve a megfelelő meredekséget és anteverzíót (6) (5. ábra).



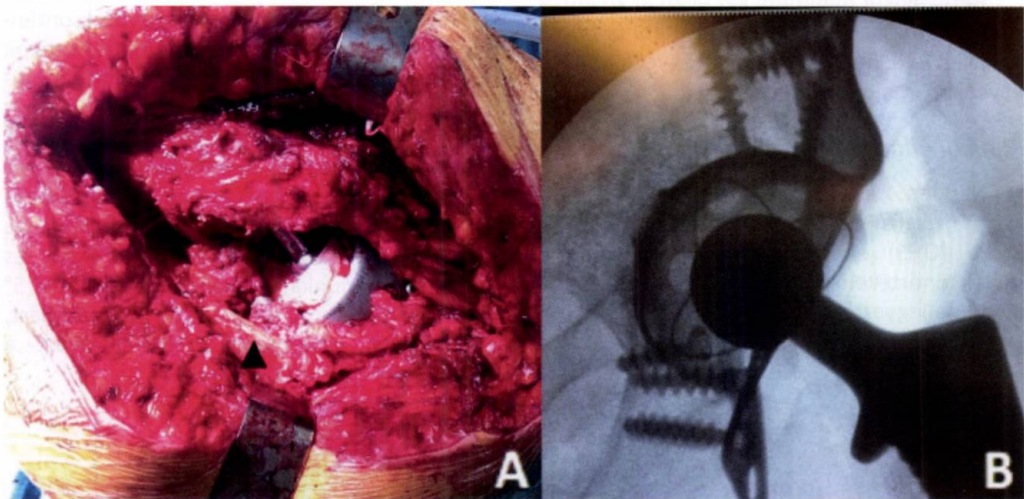
3. ábra

Hátsó feltárást, a femurt (●) a protézisnyaknál (◀) fogva ventral felé elemelve jól látható az előkészített vápa (x), annak hátsó pereme, a folytonosság megszakadása (◊), illetve a csavaros rögzítéshez feltárt és előkészített ilium (◆) és ischium (■).



4. ábra

A vápakosár komponenssel megegyező méretű, modellálható alumínium próba eszköz „száraz modellje” látható. **A és B:** Az eszköz a vápadefektust áthidalja, az iliumon, az ischiumon és a hátsó oszlopon támaszkodik (-); **C:** Jól látható, hogy az eszköz teljesen kitölti a vápát, szárnyai modellálást követően az iliumra és az ischiomra tökéletesen illeszkednek (-); **D:** Jól látható, hogy a próba formájában csak a csavaros fixálásra kialakított lyukak hiányában tér el a végleges komponensről.



5. ábra

A: Hátsó feltárásból végzett revízió, a femurt ventral felé elemelve jól látható a végleges vápakosár és a becementezett polietilén vápa. N. ischiadicus (-).
B: A végleges protézis röntgenképe. A műtét során minden komponens és csavar elhelyezkedését képerősítővel ellenőrizzük.

Posztoperatív rehabilitáció

A műtétet követően az alábbi rehabilitációs protokollt alkalmaztuk, figyelembe véve a csontgraft és az osteosynthesis tehermentesítését. Az első 48 órában megkezdjük az operált ízület gyógytornász vezette passzív

tornáztatását. Majd aktív torna indult és a 8. posztoperatív hétig segédeszköz használatával az operált végtag terhelését csak talpérintéssel engedélyeztük (15–20 kg-os részterhelésnek felel meg). Az első radiológiai kontrollt követően, a terhelés hetente 10–15 kg-os növelésével fokozatosan terhelgettük a csípőt.

A 15. posztoperatív héttől engedték a végtag teljes testsúllyal terhelését és a segédeszközök fokozatos, igény szerinti elhagyását.

Adatgyűjtés

A demográfiai adatok (nem, kor, testsúly, testmagasság, BMI, revíziók száma, a korábbi vápakomponens túlélési ideje, műtéti indikáció) mellett, az operatív adatokat (műtét hossza, anesztézia típusa, beültetett komponensek mérete, csavarok száma és elhelyezkedése, műtéti vérvesztés) és a posztoperatív eseményeket (perioperatív vérvesztés mértéke, transzfúziós igény és mennyisége, osztályos tartózkodás hossza) is feljegyeztük. E mellett külön hangsúlyt fektettünk a korai és késői szövdmények adminisztrálására.

Követési stratégia

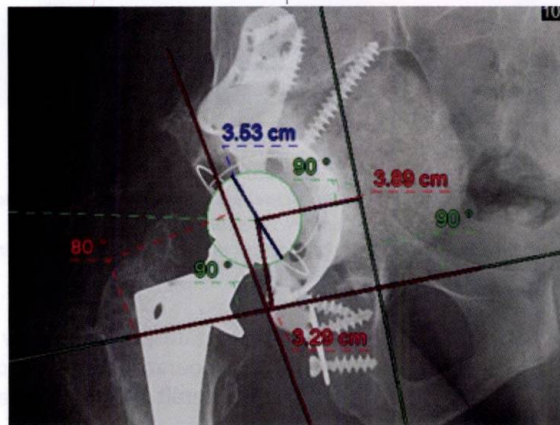
Betegeinket minimum két éven át követtük. A kontrollvizsgálatokat a műtét utáni 6. héten, a 3., illetve 6. hónapokban, egy évvel a műtétet követően, majd évente végeztük.

Klinikai állapot felmérése

Minden vizit alkalmával megtörtént a rutin fizikális vizsgálat, amit az Oxford Hip Score (OHS) és Visual Analog Scale (VAS) skálák önértékelő tesztjeivel egészítettünk ki, illetve feljegyeztük a segédeszköz szükségletet.

Radiológiai követés

Radiológiai kontroll minden alkalommal készült, kétirányú csípő- és AP medencefelvételek formájában. Méréseinket a symphysisre centrált AP medence felvételeken végeztük. A mért értékeket az ismert átmérőjű protézis fej komponens valós/kép arányával korrigáltuk. A medence csontdefektus minden esetben súlyosan érintette a Köhler-vonalat (Sutherland-módszer) (12), így e helyett az obturator vonalhoz viszonyítva határoztuk meg a vápakosár vertikális, horizontális elhelyezkedését és a vápakosár dőlési szögét (27) (6. ábra). A kontrollok során kapott eredményeket összehasonlítottuk az egyes időpontokban az eszköz stabilitását vizsgálva. Maximum 5 mm-es, illetve 5°-os elmozdulási hibahatárt alkalmaztunk a felvételeken előforduló nagyítási és expozíciós különbségek miatt. Stabilitási vizsgálatok során feljegyeztük a csavarok lazulását/elmozdulását is, illetve vizsgáltuk a csavarok körüli csontfelszívódást, minimum 2 mm-es radiolucens sávok megjelenését. A beültetett csontgraft átépülését, illetve felszívódását a graft–cage határon DeLee–Charnley I–III zónákban és a graft–host határokon vizsgáltuk. A beépülés biztos jeleként a graftban trabekulumok, a felszívódás biztos jelének minimum 2 mm-es radiolucens sávok megjelenését vettük (11). Ochs és munkatársai munkája alapján 5 mm, illetve 5° fölötti komponens vagy csavar elmozdulást, csavartörést, progresszív grafft felszívódást a lazulás biztos jeleként vettük (17).



6. ábra

Műtét utáni AP röntgenfelvétel, amelyen mérési módszerünk látható: **Kék vonal:** Fejátmérő (ismert paraméter), ennek viszonyításával kiküszöbölhető a különböző időpontban készült röntgenfelvételek közötti nagyítási különbség. **Zöld vonal:** Obturator vonal és a ráhúzott merőleges, ehhez viszonyítjuk a forgásközéppont helyzetét. **Piros vonal:** A forgásközéppont vertikális és horizontális elhelyezkedése, illetve a vápakosár meredeksége.

Kizárási kritériumok

A vizsgálatba nem vontuk be azokat a betegeket, akiknél a preoperatív radiológiai leletek vagy a műtéti lelet kizárták a vápakomponens körüli súlyos Paprosky 3B fokú aszeptikus lazulást és medence folytonosságának megszakadását, illetve más eszközökkel és eltérő módszerekkel végzett revíziókat.

EREDMÉNYEK

Vizsgálatunkba eddig 5 esetet válogattunk be, amelyek mindegyike nő, átlagéletkoruk a műtét időpontjában 68 év (53–76 év), Body Mass Index (BMI) átlag: 27,5 kg/m² (min.: 23,7 kg/m², max.: 29,4 kg/m²) volt. Minden esetben röntgenvizsgálattal Paprosky 3B típusú acetabularis defektust diagnosztizáltunk medence diszkontinuitással, amelyet 3D CT rekonstrukcióval igazoltunk, műtéti lelettel megerősítettünk. Az APC vápakosárral történő revíziót két esetben első, két esetben második és egy esetben harmadik revíziós műtétként végeztük. Négy esetben a vápakomponens aszeptikus lazulása, míg egy esetben a lazult komponens éré alacsony energiájú trauma következtében kialakult törés okozta a medence folytonosságának megszakadását. Aszeptikus lazulásos esetekben az előzőleg primeren vagy már egy korábbi revízió során beültetett vápa komponensek átlagos túlélése 114 hónap volt (5–196 hónap). A műtétek átlagos hossza 172 perc volt (160–180 perc). Szárrevízió egy esetben sem történt. A defektusok feltöltését homológ „spongiosa chips” impaktálásával végeztük. A csontdefektusok méretének megfelelően 2–7 felezett, liofilezett combfej graftot használtunk fel. A vápakosár rögzítése 3 esetben 7, egy-egy esetben 6 és 8 darab csavarral történt. A műtéti tervezés során, a készült CT felvételek segítségével az egyéni csontviszonyoktól függően terveztük meg a csavarok helyzetét. Egy vagy kettő csavar transacetabularisan került elhelyezésre. A hosszú, közel háromórás műtétek során az átlagos vérvesztés 480 ml (300–700 ml) volt. Az osztályos tartózkodás alatt rendszeres laborkontrollt végeztünk. Két esetben került sor transzfúzióra, a többi esetben a vérkép paraméterek a kezdeti esést követően stabilak maradtak, illetve a betegek objektív és

szubjektív klinikai állapota (major hypoxiás tünetek hiánya) nem indokolta a vértranszfúzió adását. Az egyik transzfúziós esetben (4. beteg) a transzfúziót 2 egység vörösvérsejt (vvs.) koncentráttal a késői posztoperatív napokon végeztük, folyamatos haemoglobin (hgb.) esés miatt, illetve itt tapasztaltuk a műtétet követő leghosszabb hospitalizációs időszakot is (23 nap). A másik esetben (5. beteg) már a műtétben 2 egység vvs. koncentráttal adása történt, amit az 5. posztoperatív napon folyamatos hgb. esés miatt ismételtünk. Ebben az esetben a műtétet követően osztályon eltöltött napok száma 11 volt. Ezt a beteget (5. beteg), ahol már a műtét során transzfúzióra került sor kizártuk a perioperatív vérvesztéssel kapcsolatos elemzéseinkből. Az 1–4. beteg hgb. esése átlagosan 44 g/l (33–51 g/l). Mind a négy esetben jelentős mértékű, több mint 20 g/l hgb. csökkenést észleltünk. A teljes perioperatív vérvesztés mértékét (haematocrit (htc.) drop) a Nadler-formula segítségével számítottunk (8). Az 1–4. beteg átlag vérvesztése 1,7 liter (1,3–2,2 l), kiugró értéket nem tapasztaltunk ($\sigma=0,413$). A posztoperatív hospitalizáció átlaga 13 nap (8–23 nap) (*1. táblázat*).

A rendszeres kontrollvizsgálatokat a műtétet követően 3, 6 hónappal, 1 és 2 évvel végeztük. A minimum utánkövetési idő 24 hónap. Radiológiai követéssel a graft–host határokon kielégítő átépülést, illetve trabekularizálódást észleltünk. Minden esetben kielégítő vápakosár-graft és vápakosár–host kontaktust észleltünk (*7. ábra*). Graft felszívódás nem történt. Csavarlazulást két esetben találtunk az os ischiiben, az eszköz stabilitását nem befolyásolta (*8. ábra*). A vápakosarak migrációját egy oldali, csípőre fókuszált AP felvételeken vizsgáltuk. Hibahatárt meghaladó horizontális (5 mm), vertikális elmozdulást (5 mm), rotációt (5°) egy esetben sem észleltünk (*17*).

A klinikai állapot felmérésére kitöltött OHS kérdőíveket kiértékelve, a műtét előtti átlag pontszám 10 (3–16), az utolsó kontroll átlaga: 29 (24–32). A VAS skálán jelzett pontértékek a műtét előtt átlagosan 8 pont (5–10), míg az utolsó kontroll alkalmával átlagosan 3 pont (0–7). Mind a VAS, mind az OHS tesztek eredményei minden betegnél pozitív irányú tendenciát mutattak (*9. ábra*).

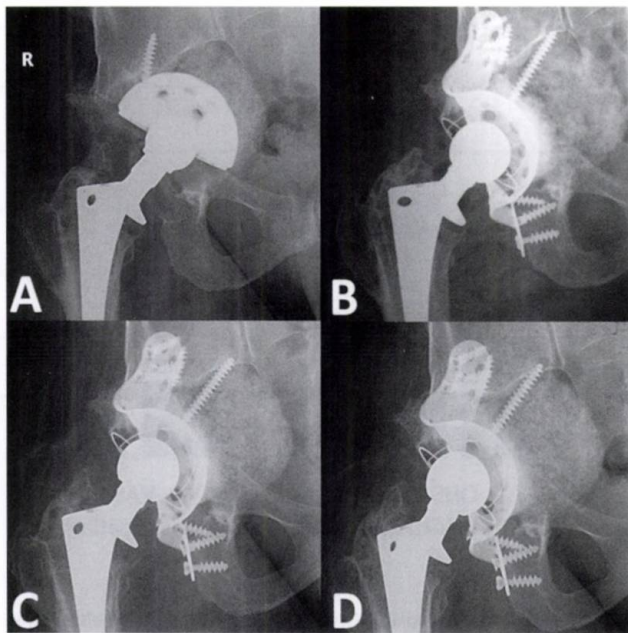
Az utolsó kontrollvizsgálatra két beteg

járóbeteg, három beteg pedig segédeszköz nélkül érkezett. A korábban említett vérzésem szövdményeken kívül még egy esetben tapasztaltunk a mütéti területen szövdményt. Itt elhúzódó sebgyógyulás és seromás váladékozás jelentkezett, emiatt az ismételt osztályos felvételre további megfigyelés

és rendszeres kötészsere igénye miatt volt szükség. A seromából nyert minta mikrobiológiai vizsgálata negatív eredményt adott. Az alkalmazott terápia hatására a tünetek szűntek, sebe rendben gyógyult. A követési szakban egy esetben sem volt szükség re-operációra.

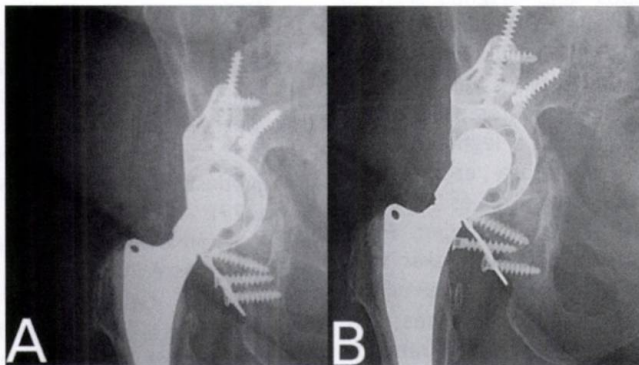
I. táblázat: A vizsgált betegek demográfiai és perioperatív adatai

Nem	5 nő beteg
Indikáció	Paprosky 3B + medence diszkontinuitás
Aszeptikus Lazulás	4
Periprotetikus Törés	1
Revízió száma	
1.	2
2.	2
3.	1
Átlag életkor:	68 év (53-76)
Átlag BMI:	27,5 kg/m ² (23,7-29,4)
Előző komponens:	
Primer cementes vápa	2
Revíziós cement nélküli vápa	2
Single flange cage	1
Előző komponens túlélése:	114 hónap (5-196)
Átlag mütéti vérzés:	480 ml (300-700)
Transzfúzió:	2 esetben
Átlag Hgb esés (4):	44 g/l (33-51)
Átlag Htc esés (4) (Nadler):	1,7 l (1,3-2,2)
Átlag hospitalizáció:	13 nap (8-23)



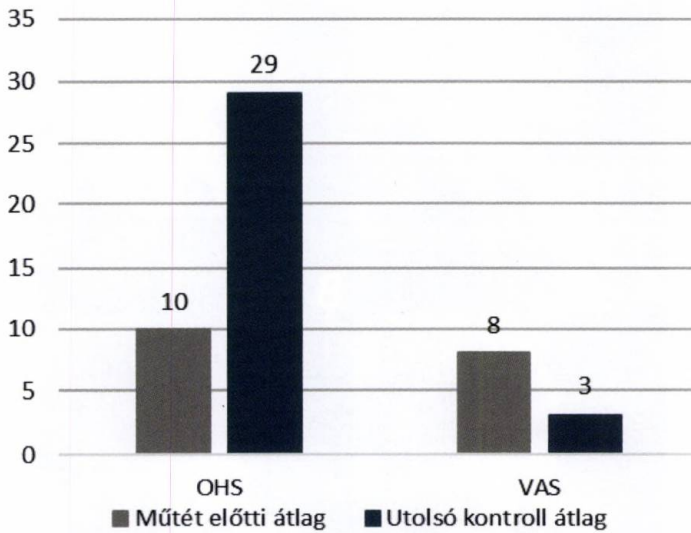
7. ábra

- A:** Revízió előtti felvételen a korábban beültetett revíziós vápa malpozíciója, a rögzítőcsavar törése látható;
B: Közvetlen műtét utáni kontroll röntgenfelvétel;
C: Féléves kontroll röntgen;
D: Kétéves kontroll röntgen;



8. ábra

- A:** Műtét utáni első röntgenkontroll.
B: Féléves kontroll röntgenfelvétel, az ischiumban jól látható csavarlazulás, a protézis helyzete változatlan, stabil eszköz látható.



9. ábra

OHS és VAS tesztek átlagai a műtét előtt és az utolsó kontroll alkalmával

MEGBESZÉLÉS

Súlyos, a medence folytonosság megszakadásával is járó teljes csípőprotézis vápakomponens körüli, Paprosky 3B csonthiányok műtéti megoldása az alapos képi diagnosztikán és preoperatív tervezésen alapszik. Ennek fontos részei a többirányú, jó minőségű röntgenfelvételek és a CT vizsgálat, illetve a belőle készült 3D rekonstrukciós képek. Fontos, hogy „gold standard” eljárás hiányában a legmegfelelőbb revíziós eszközök kiválasztása ezek, illetve a rendelkezésre álló technikai és szakmai/gyakorlati feltételek alapján történjen. Mivel a súlyosabb defektusok összetett, akár több technika kombinált alkalmazását is igénylik, a műtétet megelőzően az alapos tervezés elengedhetetlen a stabil, jól terhelhető rendszer kialakítása érdekében.

Rövid távú, kis elemszámmal bíró vizsgálatunk alátámasztja, hogy az igen súlyos medence diszkontinuitással járó Paprosky 3B periprotetikus csontdefektusok ilioischialis cage és impaktált spongiosa allograft együttes használatával kezelhetők. Stabil, jól terhelhető rendszer hozható létre.

Az impaktált spongiosa graft minden esetben átépülést mutatott, felszívódást nem észleltünk. *Kawanabe* és munkatársai tanulmánya biomechanikai vizsgálatokkal

támasztotta alá, hogy a különböző váparekonstrukciós eszközök sínező, és a pótlásban keletkező stresszerőket csökkentő funkciója a graftok összeesését megakadályozza, az átépülést elősegíti (13, 26).

Wedemeyer és munkatársai strukturális és impaktált allograft átépülését vizsgálták munkájuk során. 36 revíziót végeztek Paprosky 2C–3A–3B típusú vápadefektussal diagnosztizált betegen. 84,2 hónapos utánkövetési idő alatt csupán két esetben volt szükség a graft felszívódása és klinikai panaszok miatt re-revizíóra (27).

Az utánkövetés során tapasztalt ischialis csavarlazulások ugyan az eszközök stabilitását nem befolyásolták, de a környező lágyrészekleleteket (n. ischiadicus) hosszú távon irritálva panaszokat okozhatnak. Ennek elkerülése más típusú eszközök, mint a Burch–Schneider Cage (BSC) használatával lehetséges. A BSC ischiamban rögzülő szárnya modulálható, rögzítése a csontba vágott horonyban történik, cserébe a primer stabilitásuk kevésbé kiszámítható, mert a gyakran lítikus ischiumba kerül a háromszög formájú distalis vég, ahol csak korlátozott megtámasztást ad.

Regis és munkatársai kutatásuk során 56 Paprosky 3A, illetve 3B defektus miatt vápacserén átesett beteg átlag 11,7 éves

utánkövetését végezték. A revízió során BSC–homograft beültetés történt. 49 esetben jó graft átépülést tapasztaltak, az összesített túlélési ráta pedig 87,5% (21).

Berry és munkatársai 42 súlyos acetabularis csonthiánnyal kezelt eset 11 éves utánkövetéses vizsgálata során 76%-os túlélést írtak le BSC és csontgraft használatával (5).

Hsu és munkatársai munkájukban 31 súlyos Paprosky 3A és 3B típusú csontdefektussal diagnosztizált beteg utánkövetését végezték. Átlag 5,5 év után ugyancsak 76%-os BSC-homograft kompozit túlélést írtak le (11).

A BSC graft–/host–csont felőli felszínén bioaktív, hidroxipatit (HA) felszínialakítás az eszköz csontos integrációját segíti. Míg az általunk alkalmazott Depuy Protrusion Cage „gyenge” tulajdonsága, hogy ilyen felszínialakítást nem kapott. Ennek ellenére grafftal, illetve a host–csonttal érintkező felszíneken csontfelszívódást vagy támasztó felületvesztést nem észleltünk.

A biobanki grafftokkal a medence csontos folytonossága helyreállítható, így a defektus mérete csökkenthető, az esetleges későbbi revíziók egyszerűbb technikákkal is elvégezhetőek. Hátránya, hogy fertőzések, betegségek átvitelhetőek, a revaszkularizáció és az átépülés zavart szenvedhet, a donorcsont felszívódhat. A TM augmentek használatával mindez elkerülhető (6).

López-Torres és munkatársai TM rendszer és BSC–graft kompozit csoportok összehasonlítását végezték. 84 eset 7,5 éves vizsgálata során nem találtak szignifikáns különbséget az infekciós és re-revizíós rátában, illetve a csont átépülés tekintetében. Ellenben a klinikai vizsgálatok szerint a TM csoportban kevesebb beteg igényelt segédeszközt, szubjektív önértékelő tesztekben magasabb pontszámot értek el, illetve magasabb elégedettségi rátát jegyeztek (14).

Migaud és munkatársai 2019-ben készült TM és BSC–graft revíziós rendszereket összehasonlító összefoglalójában kiemeli, hogy az évtizedek óta alkalmazott BSC–graft technika Paprosky 3A defektusok esetén, 18 év után 85%-os túlélési rátával rendelkezik. Csontfelszívódást a jó eredményeket adó eszközök környezetében is észleltek 10 év után. A TM rendszerek vizsgálatai 90% fölötti túlélést mutatnak, de a 10 éves követési időt még nem haladják

meg. Infekciós ráta a TM rendszernél 4,9%, míg az APC-k esetén 3,3%. Szeptikus szövődmény esetén a TM komponensek eltávolítása nehézkes lehet, és nemkívánatos csontvesztéssel járhat. A Mayo Klinika ajánlása súlyos, diszkontinuitással járó vápadefektusok kezelésére az „a la carte rekonstrukció” moduláris TM komponensekkel („pelvic distraction”). A TM rendszerek viszont jóval drágábbak. TM komponensek használatát főleg APC–graft revíziót követően csont átépülési zavar, grafftelszívódás esetén javasolja a szerző (15).

Szczepanski és munkatársai 2019-ben publikált meta-analízise a medencediszkontinuitás kezelésében a fentebb már leírt 4 kezelési technikát vizsgálja a mechanikai szövődmények szemszögéből rövid, közép és hosszútávon. Összesített túlélés tekintetében az egyedi vápakosarak (5%) és a cup–cage (7%) alacsonyabb szövődményrátát adtak, mint a TM rendszerek (12%) és a legrosszabb eredményt adó APC-k (24%). Eredményeiket limitálja, hogy az APC-k rendelkeznek a leghosszabb, a legjobban dokumentált és legtöbb beteget vizsgáló utánkövetésekkel (24).

Rossman és munkatársai a törtvégek egyesítésére strukturális és impaktált grafftot alkalmaztak, melyet a GAP II cage (Stryker) használatával fixáltak a medencéhez. Ötéves betegkövetésük során 87,8%-os vápakosár revízió nélküli túlélést írtak le (22).

KÖVETKEZTETÉS

A medence folytonosság megszakadásával járó súlyos periprotetikus, acetabularis csonthiányok megoldása alapos preoperatív diagnosztikát és tervezést igényelnek. Megoldásuk az egyik legnagyobb kihívást jelenti az ortopéd sebészek számára. Az antiprotrúziós vápakosár és impaktált allogén csontgraft használatával stabil, jól terhelhető rendszer hozható létre, a medence csontos folytonossága helyreállítható. Még a legsúlyosabb csonthiányos defektusok esetén is alkalmazható, amikor a TM augmentátumok és cup–cage konstrukciók stabil beültetéséhez nem áll rendelkezésre megfelelő csontállomány. Az ízületi mozgás és a végtaghossz megőrzésére irányuló kényszerű megoldásként használható technika.

Mindennapi gyakorlatot és sebészi döntést befolyásoló eredményekhez, illetve statisztikai

elemzésekre alkalmas adatokhoz nagyszámú betegekkel több beteg bevonása és hosszabb utánkövetési idővel végzett vizsgálat szükséges. Revízió végzése ott optimális, ahol a technikai

lehetőségek tárháza mind protetikai, mind a csontpótlás oldaláról elegendően széles, és az adott esethez a rendelkezésre álló lehetőségek közül a legjobbat lehet választani (25).

IRODALOM

1. Abdel M. P., Trousdale R. T., Berry D. J.: Pelvic discontinuity associated with total hip arthroplasty: Evaluation and management. *J. Am. Acad. Orthop. Surg.* 2017. 25. (5): 330-338. <https://doi.org/10.5435/JAAOS-D-15-00260>
2. Ahmed G. A., Ishaque B., Rickert M., Folsch C.: Allogene Knochentransplantation in der Hüftrevisionsendoprothetik : Indikationen und Rekonstruktionsmöglichkeiten. *Orthopäde.* 2018. 47. (1): 52-66. <https://doi.org/10.1007/s00132-017-3506-3>
3. Asaf M.: Classifications used in total hip arthroplasty. In: Bagaria V. (Eds.): *Total hip replacement: An overview.* London. IntechOpen Limited. 2018. 19-33. p.
4. Beckmann N. A., Weiss S., Klotz M. C., Gondan M., Jaeger S., Bitsch R. G.: Loosening after acetabular revision: comparison of trabecular metal and reinforcement rings. A systematic review. *J. Arthroplasty.* 2014. 29. (1): 229-235. <https://doi.org/10.1016/j.arth.2013.04.035>
5. Berry D. J., Muller M. E.: Revision arthroplasty using an anti-protrusion cage for massive acetabular bone deficiency. *J. Bone Joint Surg. Br.* 1992. 74. (5): 711-715. <https://doi.org/10.1302/0301-620X.74B5.1527119>
6. Chen A. F., Hozack W. J.: Component selection in revision total hip arthroplasty. *Orthop. Clin. North Am.* 2014. 45. (3): 275-286. <https://doi.org/10.1016/j.ocl.2014.03.001>
7. Garcia-Cimbrelo E., Garcia-Rey E.: Bone defect determines acetabular revision surgery. *Hip Int.* 2014. 24. Suppl. 10: S33-36. <https://doi.org/10.5301/hipint.5000162>
8. Gombár C., Horváth G., Galitsy H., Sisák K., Toth K.: Comparison of minor bleeding complications using dabigatran or enoxaparin after cemented total hip arthroplasty. *Arch. Orthop. Trauma Surg.* 2014. 134. (4): 449-457. <https://doi.org/10.1007/s00402-014-1933-8>
9. Greksa F., Kellermann P., Fiszter I., Gion K., Mécs L., Tóth K.: Csípőzületi protézis vápa komponensének cseréjével szerzett tapasztalataink. *Magyar Traumatológia Ortopédia Kézsebészet Plasztikai Sebészet,* 2009. 52. (4): 227-232.
10. Horas K., Arnholdt J., Steinert A. F., Hoberg M., Rudert M., Holzapfel B. M.: Acetabular defect classification in times of 3D imaging and patient-specific treatment protocols. *Orthopäde.* 2017. 46. (2): 168-178. <https://doi.org/10.1007/s00132-016-3378-y>
11. Hsu C. C., Hsu C. H., Yen S. H., Wang J. W.: Use of the Burch-Schneider cage and structural allografts in complex acetabular deficiency: 3- to 10-year follow up. *Kaohsiung J. Med. Sci.* 2015. 31. (10): 540-547. <https://doi.org/10.1016/j.kjms.2015.08.001>
12. Ilchmann T., Franzen H., Mjoberg B., Wingstrand H.: Measurement accuracy in acetabular cup migration. A comparison of four radiologic methods versus roentgen stereophotogrammetric analysis. *J. Arthroplasty.* 1992. 7. (2): 121-127. [https://doi.org/10.1016/0883-5403\(92\)90004-A](https://doi.org/10.1016/0883-5403(92)90004-A)
13. Kawanabe K., Akiyama H., Goto K., Maeno S., Nakamura T.: Load dispersion effects of acetabular reinforcement devices used in revision total hip arthroplasty: a simulation study using finite element analysis. *J. Arthroplasty.* 2011. 26. (7): 1061-1066. <https://doi.org/10.1016/j.arth.2011.04.019>
14. Lopez-Torres I. I., Sanz-Ruiz P., Sánchez-Pérez C., Andrade-Albarracín R., Vaquero J.: Clinical and radiological outcomes of trabecular metal systems and antiprotrusion cages in acetabular revision surgery with severe defects: a comparative study. *Int. Orthop.* 2018. 42. (8): 1811-1818. <https://doi.org/10.1007/s00264-018-3801-6>
15. Migaud H., Common H., Girard J., Hutten D., Putman S.: Acetabular reconstruction using porous metallic material in complex revision total hip arthroplasty: A systematic review. *Orthop. Traumatol. Surg. Res.* 2019. 105. (15): S53-S61. <https://doi.org/10.1016/j.otsr.2018.04.030>
16. National Joint Registry for England, Wales, Northern Ireland and the Isle of Man. 16th Annual Report 2019. Available from: <https://reports.njrcentre.org.uk/Portals/0/PDFdownloads/NJR%2016th%20Annual%20Report%202019.pdf>
17. Ochs B. G., Schmid U., Rieth J., Ateschrang A., Weise K., Ochs U.: Acetabular bone reconstruction in revision arthroplasty: a comparison of freeze-dried, irradiated and chemically-treated allograft vitalised with autologous marrow versus frozen non-irradiated allograft. *J. Bone Joint Surg. Br.* 2008. 90. (9): 1164-1171. <https://doi.org/10.1302/0301-620X.90B9.20425>
18. Paprosky W. G., Bradford M. S., Younger T. I.: Classification of bone defects in failed prostheses. *Chir Organi Mov.* 1994;79(4): 285-291.
19. Paprosky W. G., Perona P. G., Lawrence J. M.: Acetabular defect classification and surgical reconstruction in revision arthroplasty. A 6-year follow-up evaluation. *J. Arthroplasty.* 1994. 9. (1): 33-44. [https://doi.org/10.1016/0883-5403\(94\)90135-X](https://doi.org/10.1016/0883-5403(94)90135-X)
20. Petrie J., Sassoon A., Haidukewych G. J.: Pelvic discontinuity: current solutions. *Bone Joint J.* 2013. 95-B. 11. Suppl A: 109-113. <https://doi.org/10.1302/0301-620X.95B11.32764>
21. Regis D., Magnan B., Sandri A., Bartolozzi P.: Long-term results of anti-protrusion cage and massive allografts for the management of periprosthetic acetabular bone loss. *J. Arthroplasty.* 2008. 23. (6): 826-832. <https://doi.org/10.1016/j.arth.2007.06.017>


22. Rossman S. R., Cheng E. Y.: *Reconstructing pelvic discontinuity and severe acetabular bone loss in revision hip arthroplasty with a massive allograft and cage.* JBJS Essent. Surg. Tech. 2016. 6. (3): e30. <https://doi.org/10.2106/JBJS.ST.16.00026>
23. Simon P., von Roth P., Perka C.: *Treatment algorithm of acetabular periprosthetic fractures.* Int. Orthop. 2015. 39. (10): 1995-2003. <https://doi.org/10.1007/s00264-015-2968-3>
24. Szczepanski J. R., Perriman D. M., Smith P. N.: *Surgical treatment of pelvic discontinuity: a systematic review and meta-analysis.* JBJS Rev. 2019. 7. (9): e4. <https://doi.org/10.2106/JBJS.RVW.18.00176>
25. Tóth K., Janositz G., Kovács G.: *Cement nélküli vápával végzett revíziók középtávú tapasztalatai.* Magyar Traumatológia Ortopédia Kézsebészet Plasztikai Sebészet, 2009. 52. (4): 239-248.
26. Villanueva M., Rios-Luna A., Pereiro De Lamo J., Fahandez-Saddi H., Bostrom M. P.: *A review of the treatment of pelvic discontinuity.* HSS J. 2008. 4. (2): 128-137. <https://doi.org/10.1007/s11420-008-9075-6>
27. Wedemeyer C., Otte S., von Knoch M., Quint U., von Knoch F., Loer F.: *Strukturelle Femurkopfallografts in der Revisionschirurgie von gelockerten Hüftendoprothesenpfannen.* Unfallchirurg. 2007. 110. (2): 104-110. <https://doi.org/10.1007/s00113-006-1195-1>
28. Wu H., Ma C., Ran J., Xu D., Liu A., Sun M., Wu L., Yan S.: *Biomechanical research on contour cage with transacetabular screws fixation in revision total hip arthroplasty.* Clin. Biomech. (Bristol, Avon). 2017. 47: 117-122. <https://doi.org/10.1016/j.clinbiomech.2017.06.009>
29. Yu R., Hofstaetter J. G., Sullivan T., Costi K., Howie D. W., Solomon L. B.: *Validity and reliability of the Paprosky acetabular defect classification.* Clin. Orthop. Relat. Res. 2013. 471. (7): 2259-2265. <https://doi.org/10.1007/s11999-013-2844-7>

Dr. Friebert Gábor

SZTE ÁOK Ortopédiai Klinika

6725 Szeged, Semmelweis u. 6.

E-mail: frieb.gabor@gmail.com



A kéztő avascularis csontnekrózisainak diagnosztikája, klasszifikációi és konzervatív terápiaja

Irodalmi áttekintés

DR. KASZAP BALÁZS^{1,2}, DR. SKALICZKI GÁBOR³

Érkezett: 2020. január 28.

DOI: 10.21755/MTO.2020.063.0104.004

ÖSSZEFOGLALÁS

A kéztő avascularis csontnekrózisainak diagnosztikája során a röntgen, CT és az MRI felvételek kiértékelésekor – ha létezik egyáltalán radiológiai klasszifikáció a vizsgált kéztőcsontra – megállapítjuk a betegség stádiumát, ami a helyes terápia kiválasztásában nyújthat segítséget. A kizárólagos konzervatív terápianak a legtöbb szerző szerint csak a betegség kezdeti stádiumaiban van létjogosultsága, és az esetleges progresszió miatt ilyenkor is rendszeres radiológiai kontroll szükséges. A jelen írás a betegség diagnosztikáján és radiológiai klasszifikációin túl a konzervatív terápiai lehetőségeket foglalja össze.

Kulcsszavak: *Csontnekrózis; Csukló; Diagnózis; Differenciáldiagnózis;
Kéztő; Klasszifikáció;*

B. Kaszap, G. Skaliczki: Avascular necrosis of the carpal bones: diagnostics, classifications and conservative treatment. Review of the literature

The main imaging diagnostic tools for avascular carpal bone necrosis are X-ray, CT and MRI. Radiological classification systems, if one exists for the particular carpal bone at all, can be used as a solid fundament for the therapeutic decision. According to most authors, the exclusive conservative therapy might be useful only in the early stage of the disease, and regular radiological controls have to exclude a progression. The present article introduces the imaging diagnostics, classification systems and conservative therapeutic options of the disease.

Keywords: *Carpal bones – diagnostic imaging/Pathology; Diagnosis, differential;
Osteonecrosis – Classification/Diagnostic imaging/Therapy;
Wrist joint – Classification/Diagnostic imaging/Therapy;*

BEVEZETÉS

A betegség epidemiológiáját, etiológiáját, és természetes lefolyását „A kéztő avascularis csontnekrózisainak kialakulása” című írásban tárgyaltuk (10), a rendelkezésre álló műtéti terápiás opciókkal külön írás foglalkozik majd. Jelen közleményünkben a kéztő avascularis csontnekrózisainak diagnosztikájával, klasszifikációjával és konzervatív kezelési lehetőségeivel foglalkozunk.

Primer avascularis nekrozisnál az etiológiából adódóan a panaszok kialakulását nem kell traumának megelőznie, mégis sok beteg valamilyen sérülésre vagy a kéz megerőltetésére vezeti azt vissza. A fájdalom általában jól lokalizálható (például m. Preiser-nél a radiocarpalis régió radiális oldalán) és palpációval provokálható. Kezdeti panasz lehet a kéz „fáradékonysága” is. Az idővel növekvő fájdalmat a kéz erejének csökkenése és az ízületi mozgástartomány beszűkülése kísérheti. Több publikációban megjegyzik, hogy milyen nagy különbség lehet az egyes betegek panaszainak intenzitása közt nagyjából azonos radiológiai megjelenés esetén. Van Leeuwen tanulmányában a holdascsontról nekrozisának radiológiai manifesztációjához csupán az esetek 63%-ában társultak tünetek (22).

KÉPALKOTÓ DIAGNOSZTIKA

A képalkotó diagnosztika alapja a **röntgenvizsgálat**, ami viszonylag korán a spongiosa sclerositát és finom cisztás elváltozását mutathatja. Előrehaladottabb stádiumokban a csont kontúrváltozása (törése), esetleg az arthrosis egyéb jelei is láthatók (21). Bizonyos képletek (pl. hamulus ossis hamati vagy borsócsont) a standard kétirányú csukló-felvételeken nem látszanak jól, gyanú esetén speciális felvétel lehet szükséges (pl. carpalis alagút felvétel).

A **CT** nem a primer diagnosztika eszköze. Segít elkülöníteni a még ép szerkezetű csontot a nekrozis miatt megroppanttól, emellett jobban felmérhető vele a spongiosa sclerosisa és a csontok egymáshoz képesti térbeli viszonya is, amelyből a kéztő stabilitására következtethetünk. Az os lunatum nekrozisánál leírták, hogy ha a röntgent valamiért CT-nek kell követnie, akkor a radiológiai stádiumbesorolás a CT eredménye miatt az esetek 60%-ában

súlyosbodik (19).

Az **MRI**-lelet már a betegség korai stádiumaiban pozitív, amikor még semmilyen elváltozás nem látható a röntgen-, illetve a CT felvételeken. Ezért gyanú esetén (jellemzően sérülés nélkül jelentkező spontán fájdalomnál) minél gyorsabban érdemes elvégezni ezt a vizsgálatot, például az első negatív röntgenfelvételt követő legfeljebb 3. hónapban, amennyiben a panaszok időközben nem múlnak el. Az MRI-vizsgálat során a csontvelősejtek jeléből következtetni lehet a csontanyagcserére. Avascularis nekrozis gyanúja esetén gadolinium alapú kontrasztanyag (KA) i.v. alkalmazása képet ad a csontszövet perfúziójáról és vitalitásáról. *Schmitt* ehhez a következő szekvenciák alkalmazását javasolja:

- T2 (vagy a megjelenésében hasonló PD) – zsírelnyomott
- T1 – natív (KA-adás előtt)
- T1 – zsírelnyomott (KA adása után; a zsírelnyomott technikának köszönhetően csak a kontrasztanyag „világít” a képen, a zsír nem).













A szerző ilyen módon három patológiás csontvelői mintázatot különít el. (↑=jelerősítés, ↓=jelcsökkenés a normálhoz képest; lásd még: 1–2. ábrák) (19, 21).

- „N típus” (normál): T2 sötét, T1 világos, sehol sincs fokozott kontrasztanyagfelvétel.
- „A típus” (diffúz ödéma és hipervaszkuarizáció): Általában a teljes csontot érintő homogén elváltozás. T2↑, T1↓. KA-felvétel a csont minden területén, ami hipervaszkuarizációra utal.
- „B típus” („részleges nekrozis” azaz nekrozis és párhuzamosan zajló reparáció): T2↑ és T1↓ a nekrotikus zónában, illetve a szöveti reparáció helyén. KA-felvétel csak az épp zajló szöveti reparáció helyén történik, a nekrotikus rész nem reagál. Ennél a típusnál általában három zóna különül el sávosan egymástól: a nekrotikus (általában proximálisan), a reparációs (általában közepén) és a vitális zóna (általában distálisan található). Az elkülönülés gyakran legjobban a sagittális képeken látható.

- „C típus” (teljes nekrosis): T2 mindenütt sötét. T1↓ az elhalt csontállomány helyén. KA felvétel sehol sem történik.


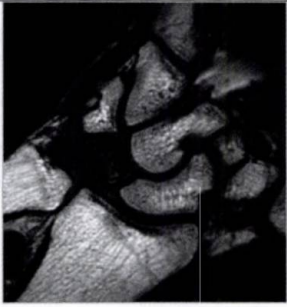





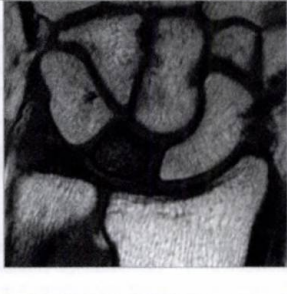
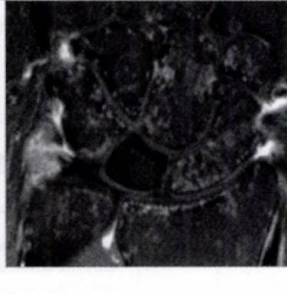
Ezek a kategóriák nem a betegség spontán lefolyásának kronológiai állomásait jelentik. Arról, hogy milyen a típusok közötti átjárás (mely típusból mennyi idő alatt hány százalékban milyen típus lesz), egyelőre nem áll

rendelkezésre elegendő információ. A tapasztalat azt mutatja, hogy az „A” típus gyakran nyom nélkül regenerálódik, de progrediálhat is. A „B” típus olykor idővel „C” típusúvá válik, míg a „C” típus logikusan sosem változik. A klasszifikációt eredetileg a holdascsontra írta le a szerző, de elvileg más kéztőcsontokra is alkalmazható lehet.

	T2/PD (fs)	T1 (natív)	T1 (fs) + KA
Normál	 A spongiosaállomány csontvelősejtjei jelszegények, ödéma nem mutatkozik	 A spongiosaállomány magas zsírtartalmú csontvelősejtjei erős jelet adnak	 A zsírelnyomott technika miatt a csontvelősejték a magas zsírtartalmuk ellenére jelszegények. Sehol sincs megnövekedett KA-felvétel
A típus	 Ödéma miatti diffúz jelerősödés	 Az ischaemia és az ödéma a magas zsírtartalmú csontvelői sejteket károsítja, a jelerősség ezzel párhuzamosan mindenhol csökken	 Aktiválódnak az osteoblastok és osteoclastok, illetve hipervaszularizáció lép fel. A teljes csont területén megnő a KA-felvétel
B típus	 A reparációs zóna (középső sáv) erős jele általában áttévedik a nekrotikus zónára (proximalis pólus) is, míg a vitális zóna (distalis pólus) normál jelet ad	 A proximalis pólus csontvelősejtjei elhaltak, nem adnak már zsírjelet. A reparatív zóna gyógyulása kétesélyes, a zóna nem ad zsírjelet. A vitális zóna normál jelet ad, de gyakran alig látható ilyen rész	 A proximalis pólus elhalt, a distalis elhelyezkedésű vitális zóna érintetlen: mindkét állapot alacsony lokális KA-felvételek eredményez. Egyedül a reparatív zóna mutat megnövekedett KA-felvételek
C típus	 Reparációs zóna nincs, a proximalis elhelyezkedésű nekrotikus zóna pedig már általában ödémamentes (kivételes esetben megmaradhat némi ödéma)	 A proximalis pólus (és esetleg a korábbi reparatív zóna egy része) elhalt: e területek sötétek. Az ép területek világosak, de kiterjedt elhalás esetén akár teljesen hiányozhatnak	 A „B” típushoz képest itt hiányzik a reparációs zóna, így megnövekedett lokális KA-felvétel sincs. Mindenhol alacsony a KA-felvétel

1. ábra

A Schmitt szerinti perfúziós típusok MRI-megjelenéseinek sematikus ábrázolása Kienböck kór esetén. Magyarázat a rövidítésekhez: „T2/PD (fs)”= T2 vagy Proton Densitás súlyozású felvétel zsírelnyomósos technikával (angolul „fat saturated”, „fs”), kontrasztanyag nélkül; „T1 (natív)”= T1 súlyozású felvétel kontrasztanyag és zsírelnyomósos technika felhasználása nélkül; „T1 (fs) + KA” = zsírelnyomósos T1 súlyozású felvétel kontrasztanyag i.v. adása után (19, 21).

	T2/PD (fs)	T1 (natív)	T1 (fs)+ KA
A típus			
B Típus			
C Típus			

2. ábra

A holdacsont patológiás perfúziós típusainak Schmitt szerinti osztályozása MRI-megjelenés alapján. Magyarázat a rövidítésekhez: lásd az 1. ábra képaláírásánál. Képanyag a Thieme Verlag engedélyével (19).

Az **ultrahang** nem alkalmas a betegség kimutatására. A **szcintigráfia** és a **SPECT** ugyan kumulációs gócot mutat avascularis csontnekrózis esetén, de nem tartoznak a betegség klasszikus képalkotó diagnosztikai eszközei közé (6, 15, 17, 18).

A **diagnosztikus artroszkópia** porlaesio gyanúja esetén akár önmagában is indikált lehet, gyakran végzik a kézen végzett egyéb műtét kiegészítéseként (pl. a műtét további lefolyását meghatározó kezdeti lépésként) (1).

DIFFERENCIÁLDIAGNOSZTIKA

A már a csontnekrózis kialakulása előtt jelen lévő arthrosis esetén anélkül látjuk egymás mellett a két patológiás állapotot, hogy a csontnekrózis stádiuma feltétlenül előrehaladott lenne. Az **intraossealis ganglion** élesen elhatárolódó folyadék tartalma (olykor azért egy perifokális ödéma elmoshatja a hártárt), szklerotikus széle és gyakran egy az ízülettel kapcsolatot tartó csatornácska CT-képe alapján jól elkülöníthető (19). A kéztőcsont contusiójánál (angolul „bone bruise”), vagy okult törésénél az MRI ödémát mutat, de a röntgenen és a CT-n törés nem látható. **Csonttörés** esetén a röntgenen vagy a CT-n legtöbbször jól látható a törésvonal, és az MRI ödémát mutat körülötte. **Infekció** elkülönítésében a klinikai tünetek segítenek sokat, a **jó és rosszindulatú daganatok** esetében pedig a daganatra specifikus radiológiai megjelenés. Ritkán differenciáldiagnosztikai problémát okozhatnak a kéztőcsontok **fibrocartilaginaris koalíciói** vagy a **synoviát érintő megbetegedések** (pl. reumatoid arthritis) (19).

RADIOLÓGIAI KLASSZIFIKÁCIÓ

A kéztő minden csontjára vonatkozó, általánosan használható klasszifikáció nem létezik.

A legismertebb klasszifikáció a **holdascsontróziás** besorolását szolgálja, és **Lichtman** nevét viseli (3. ábra):

- I: Nincs röntgenelváltozás (általában „A” típusú MRI-megjelenés besorolása Schmitt szerint)
- II: A röntgenen a spongiosa sclerosisa látható (általában „B” típusú MRI-megjelenés Schmitt szerint)
- III–A: A holdascsontróziás megroppanása látható a röntgenen, illetve CT-n. A csont ezáltal helyenként veszíthet a magasságából („lunatum kollapszus”), de ez még nem okozza a kéztőcsontok egymáshoz képesti elmozdulását. (általában „B” vagy „C” típusú MRI-megjelenés Schmitt szerint)
- III–B: A kéztőcsontok patológiás elmozdulása, a kéztő fiziológiás statikája felborul (úgynevezett „carpalis kollapszus”). Jel-

lemző a sajkacsont patológiás flexiója, az RS-szög (a radius és az os scaphoideum hossz tengelyei által bezárt szög) > 60°.

- III–C: A holdascsontróziás coronalis síkú hasadással törése (angolul „split fracture”); még revaszkularizációs műtét után is kimondottan rosszul gyógyuló típus. (A „III–C” Lichtman utólagos kiegészítése 2010-ből, (12) még nem terjedt el egységesen az irodalomban.)
- IV: A holdascsontróziás már arthrosis kíséri a kéztőben.
A III–A és III–B stádium elkülönítése általában hagyományos röntgenfelvétel alapján is lehetséges, ebben a **Stáhl-féle magassági index** segíthet: ez a longitudinális és sagittális holdascsontróziás átmérő hányadosa; a <0,5 érték patológiásnak számít (23).

A Lichtman féle II stádium MRI lelet szerinti szubklasszifikációja **Sowa**-tól származik (3):

- II–A: T1↓ (fokális), T2↑ (fokális)
- II–B: T1↓ (fokális), T2↓ (fokális)
- II–C: T1↓ (generalizált), T2↑ (generalizált)
- II–D: T1↓ (generalizált), T2↓ (generalizált)

A **sajkacsont** avascularis nekrózisának klasszifikációja **Herbert** és **Lanzetta** szerint röntgenfelvétel (és részben szcintigráfia) alapján (6):

- I: röntgen normál, szcintigráfia pozitív
- II: a proximalis pólus sclerotikus, általános osteoporosis jelei mutatkoznak
- III: a proximalis pólus fragmentációja vagy patológiás törése
- IV: carpalis kollapszus, radiocarpalis arthrosis

Ezt a klasszifikációt **Kalainov** módosította röntgenfelvétel (és részben MRI) alapján (8):

- I: röntgen normál, MRI pozitív
- II: a sajkacsont sclerosisa, helyenként denzitáscsökkenése, fissurák
- III: a sajkacsont fragmentációja
- IV: a sajkacsont kollapszusa, körülötte arthrosis jelei láthatók

Kalainov egy másik tanulmányban MRI felvételek alapján két csoportra osztotta a Preiser-kóros eseteket (8):

- I: diffúz ischaemia (foltokban T1↓, és T2↑/izointenz) és/vagy nekrozis (T1↓ és T2↓) jelenléte a sajkcsoniban
- II: körülírt elváltozás (általában a csont <50%-át érinti); ez a jobb prognózisú csoport

Schmitt a Preiser-kórnál a következő stádiumbeosztást javasolta (20):

- I (kezdeti stádium): a röntgenkontúr megtartott, esetleg proximális osteosclerosis a CT-n, az MRI patológiás eltérést mutat (T2↑ fokális csontvelődéma miatt és emelkedett KA-felvétel)
- II (előrehaladott): a proximális sclerosis kiterjed; (főleg) proximális kontúrvesztés, illetve csontfragmentáció („nipple sign”, magyarul kb. „mellbimbó jel”), esetleg egyetlen patológiás törés. Ha elkülöníthető egy patológiás törés, akkor a törésvonal általában tengelyirányú, esetleg ferde és keresztülhalad a sclerotikus részen; a törés csontlemezhez közeli és avulsiós törésre hasonlíthat. Ezzel szemben a traumás töréseknél és proximális állületeknél a lefutás általában a csont tengelyére merőleges, és kikerüli az esetleg degeneratív elváltozásként jelenlévő sclerotikus részeket.
- III (végső stádium): a röntgen és CT a csont nagy részén megnövekedett denzitást mutat, az MRI képeken avitális csont képe látszik, nincs KA-felvétel.

A fejecsonit nem avascularis nekrozisának deszkriptív röntgenklasszifikációját Milliez alkotta meg (16). Ez nem stádiumbesorolás, nem is köthető terápiás ajánlás hozzá (7, 18).

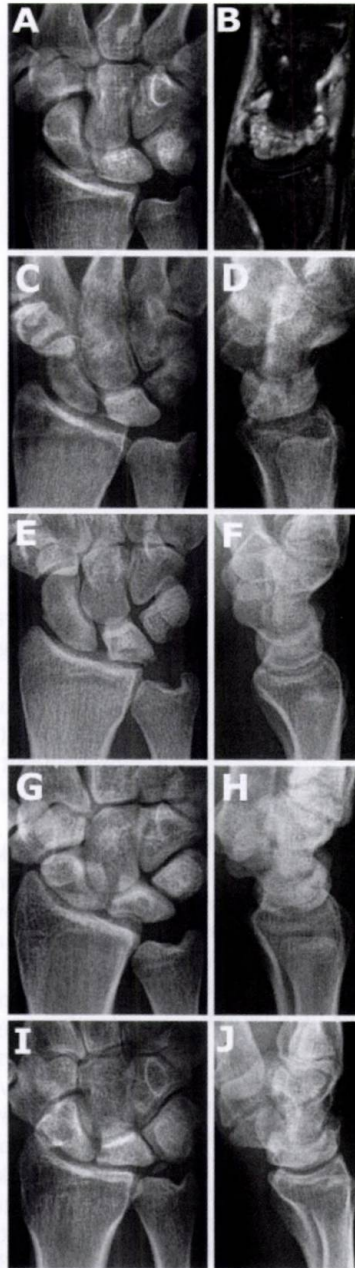A Milliez-féle klasszifikáció:

- I: a proximális pólus érintett
 - I-A: dóm alakú centrális laesio
 - I-B: a fej és a nyak érintettsége
 - I-C: a radialis-proximális rész érintettsége
- II: a distalis rész (a test) érintett
- III: a teljes csont érintett.

A további kéztőcsontok avascularis nekrozisa oly ritka, hogy nem található rájuk vonatkozó radiológiai klasszifikáció az irodalomban.

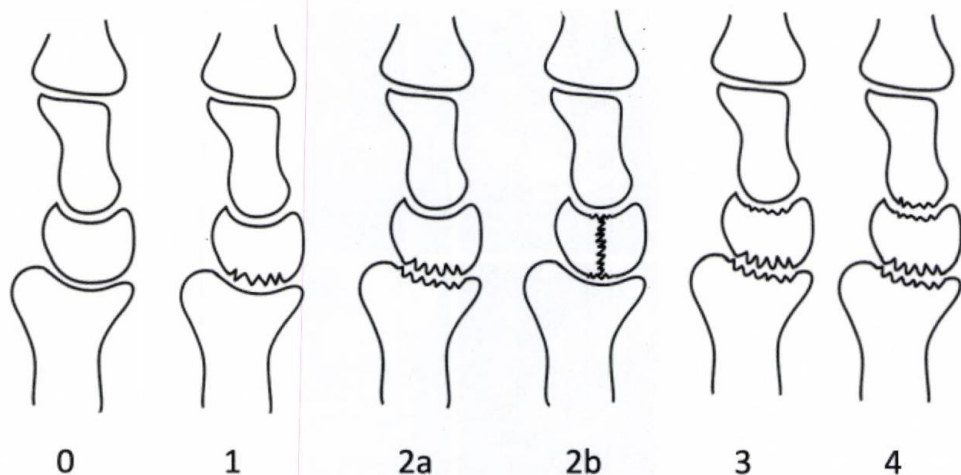
Egyedül a **holdascsonit nekrozisának** létezik artroszkópos klasszifikációja: Bain az ízületi következmények (porclaesio) által érintett ízfelszínnek száma alapján állapítja meg a stádiumbeosztást (4. ábra):

- I: egyetlen ízfelszín érintettsége (a holdascsonit radiocarpalis ízfelszínén)
- II: két ízfelszín érintettsége
 - II-A: a radiolunaris ízület mindkét ízfelszínén
 - II-B: a holdascsonit töredezése által porclaesio alakul ki annak mind proximális, mind distalis ízfelszínén
- III: három ízfelszín érintettsége (a radiolunaris ízület mindkét ízfelszínén, valamint a holdascsonit mediocarpalis ízfelszínén)
- IV: négy ízfelszín érintettsége (porclaesio a radiolunaris és a capitulunaris ízület mindkét ízfelszínén) (1).



3. ábra

A holdascsontróziásnak Lichtman szerinti stádiumai. I. stádiumban a röntgenfelvétel (A) nem mutat eltérést, az MRT felvétel (B) viszont már igen (itt egy szírelnyomott T1 szekvenciájú kép látható KA adása után sagittális síkban: a holdascsontróziás KA-t vesz fel). II. stádiumban a röntgenfelvételek (C és D) a holdascsontróziás belső szerkezetének sclerotikus elváltozását mutatják. III–A stádiumban a röntgenfelvételek (E és F) a holdascsontróziás törését mutatják, de a csont magasságcsökkenése csak kis területre korlátozódik, és még nem von maga után carpalis kollapszust. III–B stádiumban (G és H) a holdascsontróziás magasságcsökkenése kiterjedt és carpalis kollapszust idéz elő. IV stádiumban (I és J) már arthrosis jelei is láthatóak. Képanyag a Thieme Verlag engedélyével (19).



4. ábra

A Bain szerinti artroszkópos klasszifikáció m. Kienböck esetén

KONZERVATÍV TERÁPIÁS LEHETŐSÉGEK

A kéztő valamennyi csontnekrózisánál a kezdeti stádiumban létjogosultsága van a konzervatív terápiának, de nincs egységesnek mondható terápiás ajánlás. A terápia része lehet a csukló terhelésének csökkentése, különböző külső stabilizálás (gipszkötés/sín, ortézis), fájdalomcsillapító (pl. NSAID) alkalmazása. A gyógytorna a mozgástartomány visszanyerésében, illetve az izomtömeg helyreállításában segíthet műtétet vagy hosszas immobilizációt követően. Lökéshullám-terápiát (ESWT) és magasnyomású oxigénterápiát is alkalmaztak már, de az alkalmazásuk nem terjedt el (4, 5).

Kezdeti stádiumú **Kienböck kór**nál Betz és munkatársai csak a szimptomatikus esetekben ajánlanak kezelést (2). Lichtman és munkatársai csak kezdeti stádiumban (Lichtman „I-II”, Schmitt „A”, Bain „0”) látják értelmét a konzervatív terápiának (14). Serdülőkorban jó, gyermekkorban (13–15 éves korig) pedig még jobb a holdascsontravasztalozás potenciálja: ilyenkor kezdetben mindenképpen konzervatív terápia javasolt (legalább 6 hét gipsz, a terápia meghosszabbítása ezután a kontrasztanyag MRI-kontroll eredményétől függ) (9).

Lenoir 2012-ben az addigi összes dokumentált **Preiser kóros** esetet (n=126) összegejtve megállapította, hogy a leggyakrabban

alkalmazott terápia a konzervatív volt (32%) (12). Lauder egy 2006-os metaanalízis során 31 konzervatív terápiás eset eredményeit kiértékelve a többség progresszióját állapította meg (29 eset) (11). Lenoir csak a már amúgy is előrehaladott betegség esetén műtét előtti tüneti kezelésre tartja hasznosnak konzervatív terápiát (12).

Az **egyéb kéztőcsontok** avascularis nekrosisánál alkalmazott konzervatív terápiára vonatkozóan jóval kevesebb eredmény van a szakirodalomban, ezért terápiás javaslat nem adható.

A konzervatív terápiával sok esetben nem lehet a betegség progresszióját feltartóztatni. Hogy a progresszió időben kiderüljön, rendszeres kontrollvizsgálatok szükségesek. Ennek fő eszköze a betegségek korai stádiumaiban a kontrasztanyag MRI, később (a csontlemez törése és a kéztő statikájának felbomlása idején) a röntgen és szükség esetén a CT. A kontrollvizsgálatok intervalluma individuális, kezdetben a 6–8 hetes időköz sem túlzó.

ÖSSZEZÉS

A kéztő avascularis csontnekrózisainak diagnosztikája főleg a röntgenre (esetleg a CT-re) és az MRI-re alapul. Terápiás szempontból a legtöbb lehetőségünk a betegség kezdeti stádiumában van. Ilyenkor a diagnosztika

szempontjából az MRI áll az előtérben, amellyel az érintett csont belsejében lezajló folyamatok jól leképezhetők; ennek feltétele a spongisából származó jel képződésének az áttekintő ismerete. A jelen írásban bemutatott klasszifikációs rendszerek a terápiás döntést szolgálják, később pedig az eredmény monitorozásában segítenek. Ha a konzervatív terápiát választjuk, fel kell készülni a progresszió lehetőségére, és bekövetkeztekor késlekedés nélkül fel kell állítani a megfelelő mûtéti indikációt. A mûtéti terápiás opciókról hamarosan külön összefoglaló számol be.

Köszönetnyilvánítás

A cikk képi anyaga (2–3. ábrák) Prof. Dr. med. Rainer Schmittnek, a Rhön Klinik in Bad Neustadt an der Saale radiológusának a gyűjteményéből származik, köszönet neki és a képek tulajdonosi jogait birtokló Thieme Verlag kiadónak a szíves rendelkezésre bocsátásért.

IRODALOM

- Bain G. I., Begg M.: Arthroscopic assessment and classification of Kienbock's disease. *Tech Hand Up Extrem Surg.* 2006. 10. (1): 8-13. <https://doi.org/10.1097/00130911-200603000-00003>
- Betz C., Mehling I. M., Sauerbier M.: Knochennekrosen der Hand. *Z. Orthop. Unfall.* 2015. 153. (4): 441-454; quiz 455-446. <https://doi.org/10.1055/s-0035-1546236>
- Cooney W. P. *The Wrist: Diagnosis and Operative Treatment: Wolters Kluwer Health; 2011.*
- D'Agostino C., Romeo P., Amelio E., Sansone V.: Effectiveness of ESWT in the treatment of Kienbock's disease. *Ultrasound Med. Biol.* 2011. 37. (9): 1452-1456. <https://doi.org/10.1016/j.ultrasmedbio.2011.06.003>
- Figueira P. J., Alpuim Costa D., Barbagallo N., Guerreiro F. G.: Stage III Kienbock's disease treated with hyperbaric oxygen: the role of an unusual approach to a rare condition. *BMJ Case Rep.* 2018. Oct 12. 2018:bcr2018226090 <https://doi.org/10.1136/bcr-2018-226090>
- Herbert T. J., Lanzetta M.: Idiopathic avascular necrosis of the scaphoid. *J. Hand Surg. Br.* 1994. 19. (2): 174-182. <https://doi.org/10.1136/bcr-2018-226090>
- Humphrey C. S., Izadi K. D., Esposito P. W.: Case reports: osteonecrosis of the capitate: a pediatric case report. *Clin. Orthop. Relat. Res.* 2006. 447. 256-259. <https://doi.org/10.1097/01.blo.0000203459.12759.29>
- Kalainov D. M., Cohen M. S., Hendrix R. W., Sweet S., Culp R. W., Osterman A. L.: Preiser's disease: identification of two patterns. *J. Hand Surg. Am.* 2003. 28. (5): 767-778. [https://doi.org/10.1016/S0363-5023\(03\)00260-0](https://doi.org/10.1016/S0363-5023(03)00260-0)
- Kalb K., Pillukat T., Schmitt R., Prommersberger K. J.: Die Lunatumnekrose im Kindes- und Jugendalter. *Handchir. Mikrochir. Plast. Chir.* 2010. 42. (3): 187-197. <https://doi.org/10.1055/s-0030-1249684>
- Kaszap B., Skaliczki G.: A kéztő avascularis csontnekrozisainak kialakulása. Irodalmi áttekintés. *Magyar Traumatológia Ortopédia Kézsebészet Plasztikai Sebészet.* 2019. 62. (1-2): 89-95. <https://doi.org/10.21755/MTO.2019.062.0102.007>
- Lauder A. J., Trumble T. E.: Idiopathic avascular necrosis of the scaphoid: Preiser's disease. *Hand Clin.* 2006. 22. (4): 475-484. <https://doi.org/10.1016/j.hcl.2006.07.005>
- Lenoir H., Coulet B., Lazerges C., Mares O., Croutzet P., Chammas M.: Idiopathic avascular necrosis of the scaphoid: 10 new cases and a review of the literature. Indications for Preiser's disease. *Orthop. Traumatol. Surg. Res.* 2012. 98. (4): 390-397. <https://doi.org/10.1016/j.otsr.2011.11.013>
- Lichtman D. M., Lesley N. E., Simmons S. P.: The classification and treatment of Kienbock's disease: the state of the art and a look at the future. *J. Hand Surg. Eur. Vol.* 2010. 35. (7): 549-554. <https://doi.org/10.1177/1753193410374690>
- Lichtman D. M., Pientka W. F., 2nd, Bain G. I.: Kienbock disease: Moving forward. *J. Hand Surg. Am.* 2016. 41. (5): 630-638. <https://doi.org/10.1016/j.jhsa.2016.02.013>
- Lutsky K., Beredjikian P. K.: Kienbock disease. *J. Hand Surg. Am.* 2012. 37. (9): 1942-1952. <https://doi.org/10.1016/j.jhsa.2012.06.029>
- Milliez P. Y., Kinh Kha H., Allieu Y., Thomine J. M.: Ostéonécrose aseptique essentielle du grand os. *Revue de la littérature à propos de 3 nouveaux cas.* *Int. Orthop.* 1991. 15. (2): 85-94. <https://doi.org/10.1007/BF00179703>
- Peters S. J., Verstappen C., Degreef I., Smet L. D.: Avascular necrosis of the hamate: three cases and review of the literature. *J. Wrist Surg.* 2014. 3. (4): 269-274. <https://doi.org/10.1055/s-0034-1394135>
- Peters S. J., Degreef I., De Smet L.: Avascular necrosis of the capitate: report of six cases and review of the literature. *J. Hand Surg. Eur. Vol.* 2015. 40. (5): 520-525. <https://doi.org/10.1177/1753193414524876>
- Schmitt R., Kalb K.: Imaging in Kienbock's Disease. *Handchir. Mikrochir. Plast. Chir.* 2010. 42. (3): 162-170. <https://doi.org/10.1055/s-0030-1253433>
- Schmitt R., Frohner S., van Schoonhoven J., Lanz U., Golles A.: Idiopathic osteonecrosis of the scaphoid (Preiser's disease) - MRI gives new insights into etiology and pathology. *Eur. J. Radiol.* 2011. 77. (2): 228-234. <https://doi.org/10.1016/j.ejrad.2010.11.009>
- Schmitt R.: Karpale Osteonekrosen. *Osteologie.* 2016. 25. (03): 156-166. <https://doi.org/10.1055/s-0037-1619015>

22. van Leeuwen W. F., Janssen S. J., ter Meulen D. P., Ring D.: What is the radiographic prevalence of incidental Kienbock disease? *Clin. Orthop. Relat. Res.* 2016. 474. (3): 808-813. <https://doi.org/10.1007/s11999-015-4541-1>
23. Waldt S., Eiber M., Wörtler K.: *Messverfahren und Klassifikationen in der muskuloskelettalen Radiologie.* Stuttgart, New York: Georg Thieme Verlag; 2017. <https://doi.org/10.1055/b-004-140285>

Dr. Kaszap Balázs

Klinik für Handchirurgie, Rhön-Klinikum AG

D-97616 Bad Neustadt a. d. Saale, Von-Guttenberg-Straße 11

E-mail: kaszapb@gmail.com

A Petz Aladár Megyei Oktató Kórház, Orthopaediai Osztály¹ és a Balesetsebészeti és Kézsebészeti Osztály²
közleménye

Fiatal felnőttkori, töréssel és nagy dislocációval szövődött elülső-radialis könyökficam ellátása, eredménye

DR. NYÓGÉR ZOLTÁN^{1,2}, DR. GUNTHER TIBOR^{1,2}, DR. BALOGH PÉTER²

Érkezett: 2020. április 2.

DOI: 10.21755/MTO.2020.063.0104.005

ÖSSZEFOGLALÁS

A szerzők egy töréssel szövődött elülső-radialis könyökficam esetét mutatják be, a sérülés műtéti ellátásától kezdve a posztoperatív rögzítésen keresztül, egészen a rehabilitációig. A műtéti ellátásnál külön felhívva a figyelmet a repositiós akadály lehetőségére, illetve a szalagrendszer sérülésének megfelelő felmérésére, valamint annak stabilizálására. A posztoperatív kezelésnél a szerzők hangsúlyozzák a korai rehabilitáció megkezdésének fontosságát.

Kulcsszavak: *Ficam; Könyöksérülés; Töréskezelés; Szalagsérülés; Rehabilitáció;*

Z. Nyoger, T. Gunther, P. Balogh: Treatment and result of juvenile anterior elbow dislocation with fracture

The authors report a case of anterior-radial elbow dislocation with fracture, ranging from surgical treatment of the injury to postoperative fixation to rehabilitation. In surgical care, special attention should be given to the possibility of reduction obstruction and the proper assessment of the ligament injuries and stabilization of them. In postoperative care, the authors emphasize the importance of starting early rehabilitation.

Keywords: *Adolescent; Elbow joint – Injuries; Fractures, bone – Complications; Joint dislocations – Complication/Rehabilitation/Surgery; Ligaments – Injuries;*

BEVEZETÉS

A könyöktáji ficamok döntő többsége dorsalis irányú ficam, ventralis irányú ficam csak az esetek nagyon kis százalékában fordul elő (5, 11, 12). A sérülés a könyökízület hajlított helyzete mellett alakul ki, amikor a könyökcscsot hátsó irányból a sérülés pillanatában erőbehatás éri (6). A ventralis irányú ficam kihívást jelent a sebész számára. Részben a sérülés lokalizációjából adódó esetleges idegsérülés, másrészt, ami sürgősségi szempontból még fontosabb, a lehetséges érsérülések és következményes keringési zavarok fellépése miatt (5, 13). Késői szövődményként pedig számolni kell a mozgástartományban kialakult elmaradásokkal, fokozott hegesedéssel (14), krónikus instabilitással (3), periarticularis ossificációval (3, 5), amelyek sok esetben csak hosszas gyógytorna, néhány esetben pedig csak sebészi felzabardítás révén javíthatók. A könyökízületben kialakult incongruentia és mozgáselmaradás korai arthrosisshoz vezethet (2).

ESETISMERTETÉS

Az esetismertetésben egy 18 éves fiatal férfi sérülését mutatjuk be, aki judo versenyen szenvedett súlyos, jobb oldali (domináns oldal) könyöktáji sérülést (1. ábra). A versenyről mentő szállította a Sürgősségi Betegellátó Osztály Traumatológiai Egységére, sérült végtagját karkelfkötőben rögzítették. Az elkészített röntgenfelvételeken medialis epicondylus töréssel és lateralis condylus abruptiós töréssel szövődött elülső könyökficamot észleltünk.

A fizikális vizsgálat során gyenge pulzust detektáltunk, illetve a nervus ulnaris beidegzésének megfelelően zsiabadásos panaszokat jelzett a sérült. Az ambulancián aneszteziológus által vezetett maszkos narkózisban próbáltuk reponálni a törést, amely sikertelen volt (2. ábra). Így akut műtét elvégzése vált szükségessé.

Tekintettel a sérült által jelzett nervus ulnaris beidegzésének megfelelő zsiabadásra medialis oldali behatolással kezdtük a műtétet. A medialis epicondylus feltárását követően felkerestük a nervus ulnarist, amelyet szintén kipreparáltunk. A nervus ulnaris is ventralis irányba mozdult el a medialis epicondylussal együtt (3. ábra). Folytonossága megtartott

maradt, makroszkópos sérülést az idegen nem találtunk (4. ábra). Feltehetően a medialis oldalon a törési rés területére ékelődött lágyrész interpositum miatt nem volt lehetséges a fedett repozíció elvégzése. Miután a medialis oldalon a törési rést megtisztítottuk és az interpositumot megszüntettük a ficam repositiója már lehetségessé vált. Ezt követően az epicondylus anatómiai repositiója is kivitelezhető volt, amely után a nervus ulnaris is helyére került. A medialis törtdarabot 2 darab KFI 3,5 mm-es végén menetes spongiosa csavarral rögzítettük, ügyelve arra, hogy a csavarok vége ne érjen bele a fossa olecrani területébe, egy lehetséges mechanikai extenziós elmaradást okozva (4. ábra). A csavaros rögzítést követően a nervus ulnaris helyzete a könyök átmozgatása során stabil volt, luxatiós, sublaxatiós tendenciát nem észleltünk. A medialis collateralis szalagrendszer intakt volt, így valgus irányú intraoperatív tesztre felnyílás nem jelentkezett.

A lateralis oldalon a szalagrendszer abruptiós mechanizmussal sérült, ennek következtében varus irányú stresszre egyértelmű, jelentős mértékű felnyílást észleltünk, illetve Pivot–Shift tesztre posterolateralis instabilitás jelentkezett. Emiatt a lateralis oldal stabilizálása mellett döntöttünk. Lateralis feltárás után az egész lateralis szalagrendszer epicondylusról való leszakadását találtuk, kisméretű abruptiós csontsérülés mellett (5. ábra). Az ízületet a radialis collateralis szalag (RCL) és lateralis ulnaris collateralis szalag (LUCL) közötti térben megnyitottuk.

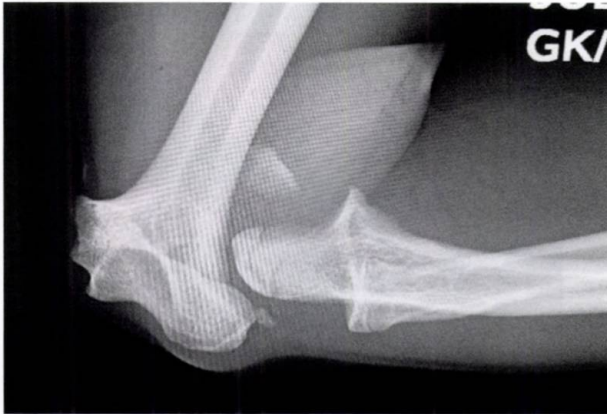Tekintettel a kisméretű abruptiós csontdarabokra csavaros rögzítés nem volt lehetséges. Horgonyos rögzítés mellett döntöttünk, amely során ORFI II-es horgonyokat alkalmaztunk. A horgonyokat egyenként két pár 0-ás Vicryl fonállal töltöttük (6. ábra). A horgonyokat a radialis epicondylus területére ültettük be az RCL és LUCL eredési területének megfelelően. Ezt követően az RCL-t és a LUCL-t horizontális matracöltésekkel az eredési területére rögzítettük (7. ábra).

Miután a medialis és a lateralis oldali rögzítés is megtörtént, ellenőriztük a stabilitást, varus és valgus, valamint Pivot–Shift tesztre felnyílás, instabilitás egyik oldalon sem volt észlelhető. A stabilitási próbák után ellenőriztük a könyökízület mozgástartományát, mind a flexiós-extenziós, mind a pronatiós-supinációs

mozgások teljesebbek voltak. A könyök mozgása során még egyszer külön figyelmet fordítottunk a nervus ulnaris vizsgálatára. Sem sublucatiós, sem luxatiós tendenciát nem észleltünk. A sebeket drain felett zártuk, majd magas dorsalis gipszsínt helyeztünk fel (8. ábra).

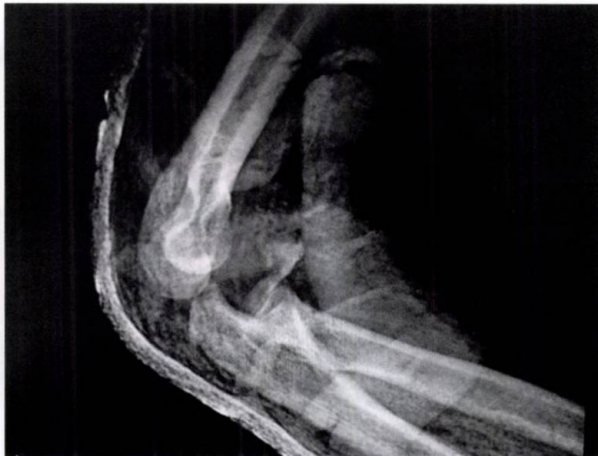A posztoperatív kezelés során 3 hétig alkalmaztunk magas dorsalis gipszsín rögzítést, de minden nap több alkalommal engedélyeztük a gipszsín eltávolítását, amelyet követően kezdetben gyógytornász segítségével, emiatt követően pedig önállóan végezte a beteg a gyógytorna feladatokat. A 3. hét végére a gipsz teljes elhagyásakor 15 fokos flexiós és 20 fokos extenziós elmaradást, valamint pronatióban és supinatióban 30–30 fokos elmaradást

észleltünk. A további intenzív gyógytorna hatására a 10 hetes kontrollon már csak 10 fokos extenziós elmaradás maradt, a többi mozgástartomány az ellenoldallal azonosra vált. A 15 hetes kontroll során már extenziós elmaradást sem észleltünk, a szalagrendszer teljesen stabil volt, felnyílás nem volt sem a medialis sem a lateralis oldalon (9. ábra). A sérüléstől számított 1 év után Mayo Elbow Performance Score és Oxford Elbow Score segítségével objektívizáltuk a könyökízület funkcióját, mindkét scoron kitűnő eredmény született. A fiatal ember visszatért a judohoz, ugyanolyan versenyzői szintre, amelyet a sérülés előtt végzett.



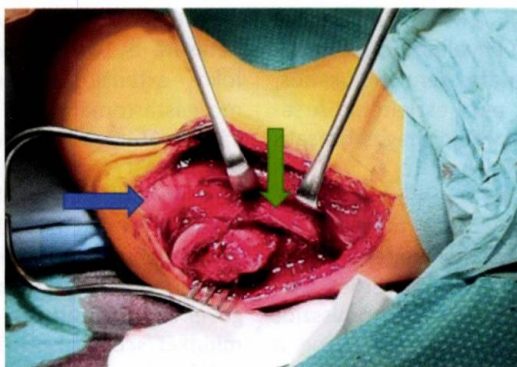
1. ábra

Töréssel szövődött elülső könyökficam röntgenképe



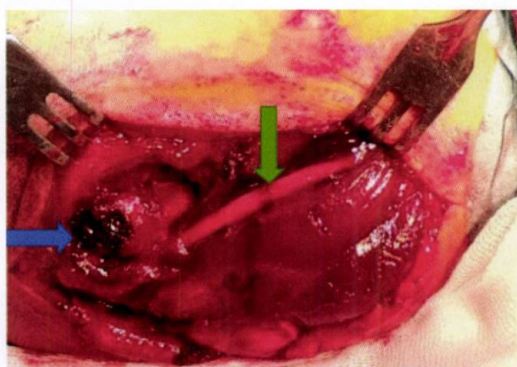
2. ábra

Narkózisban történt repozíciós kísérlet utáni állapot



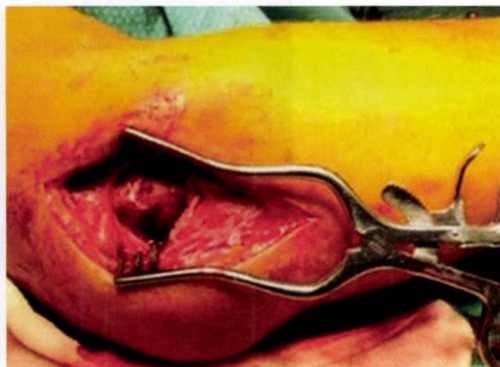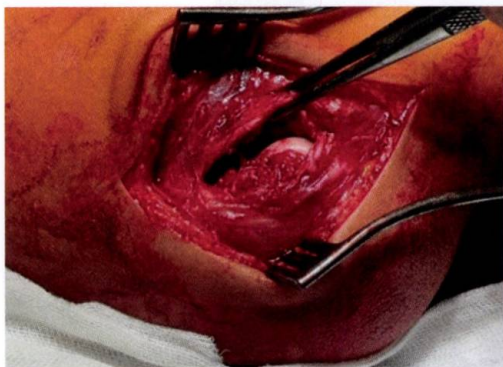3. ábra

Medialis feltárás utáni állapot, a zöld nyíl a nervus ulnarisra mutat, amely ventralis irányba dislocalódott, a kék nyíl a dislocalódott medialis epicondylust jelzi



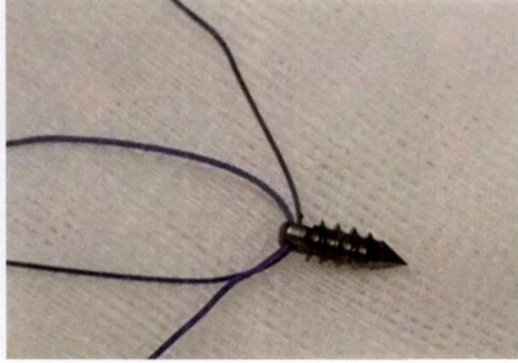
4. ábra

Reponált és KFI csavarokkal rögzített medialis epicondylus (kék nyíl), a nervus ulnaris proximalis szakasza kipreparálva (zöld nyíl)



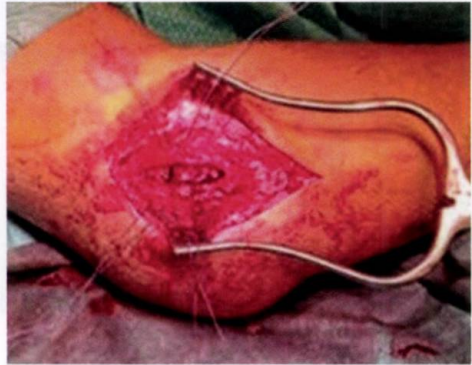
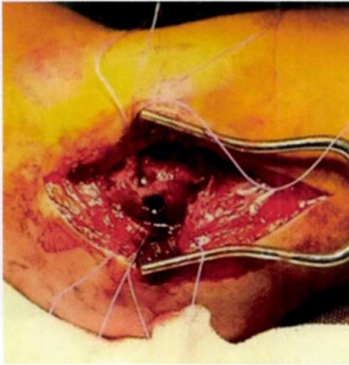
5. ábra

A lateralis condylusról leszakadt lateralis szalagrendszer



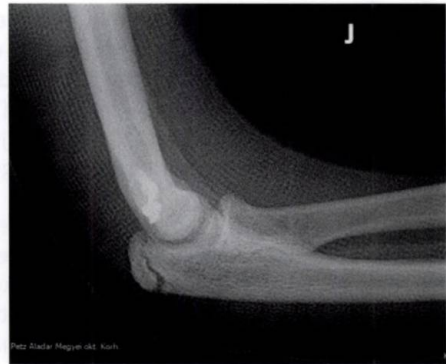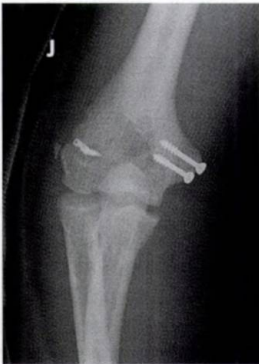6. ábra

Két pár 0-ás Vicryl-lel töltött ORFI II-es horgony



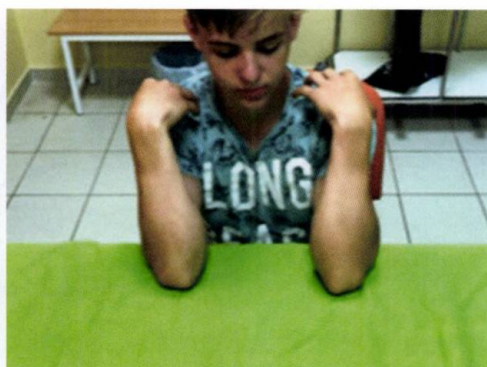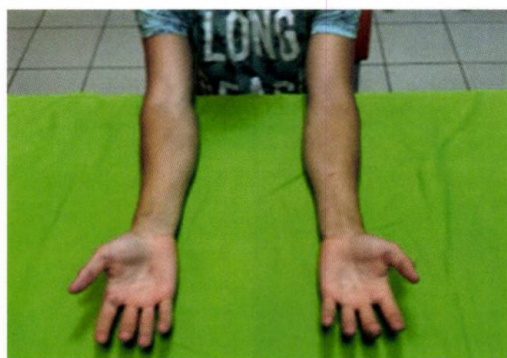7. ábra

A horgonyok helyzete a lateralis epicondylus területén és a horizontális matrac öltések elhelyezése



8. ábra

Posztoperatív állapot, magas dorsalis gipszín rögzítésben



9. ábra

A 15 hetes kontrollvizsgálaton észlelt mozgástartomány

MEGBESZÉLÉS

A könyöktáji törések, ficamok esetében előforduló akut szövődmény lehet az ér- és idegsérülés (13), késői szövődményként pedig mozgáselmaradás (3) és korai arthrosis (2) jelentkezhet. Az így kialakult szövődmények jelentősen ronthatják a beteg munkaképességét és életminőségét.

Ficamok esetében, amennyiben fedett repozíció nem lehetséges és fennáll esetleges ér- és idegsérülés lehetősége, akut műtéti ellátás szükséges (5). Az interpositio sebészi megszüntetése után a repozíció már lehetségessé válik. Ezt követően fontos az intraoperatív pulzus ellenőrzése (pulzoxymeter használata) és a kérdéses idegek sebészi preparálása és folytonosságuk vizuális ellenőrzése a műtét során.

Jelen esetben egy teljes könyökízületi dezorganizációval álltunk szemben. Ilyen esetben mindenképpen kiemelten fontos a szalagrendszer – a medialis ulnaris collateralis szalag

(MUCL), a lateralis ulnaris collateralis szalag (LUCL) és a radialis collateralis szalag (RCL) – minél stabilabb rekonstrukciója (4). Az MUCL bármelyik, elülső, vagy hátsó kötegének külön történi rekonstrukciója is nagymértékben növeli a könyök medialis oldali stabilitását (9). Az MUCL rekonstrukció esetében jelenleg a csavaros rögzítés megfelelő stabilitást biztosított, hiszen a letört medialis epicondylus elegendő nagyságú volt a csavarozáshoz. Ezáltal egyszerre, gyakorlatilag mindkét medialis köteg eredési területe rekonstruálásra került.

Ennél a sérülésnél a lateralis oldal is érintett volt. A lateralis szalagrendszer teljes szakadása – LUCL és RCL együtt – posterolateralis rotációs instabilitáshoz (PLRI) vezet. A lateralis szalagrendszer sérülésének leggyakoribb késői szövődménye a krónikus PLRI, amely gyakori lateralis könyöktáji fájdalmakban, néha pedig tényleges ízületi subluxációkban, luxációkban nyilvánul meg. Fizikális vizsgálata során végzett Pivot-Shift teszt sok esetben álnegatív

eredményt mutat az izomzat stabilizálása miatt. A Pivot–Shift teszt igazán jól általános anesztézia bevezetése után vizsgálható (3). Ebből adódóan ilyen esetekben célszerű a lateralis collateralis szalagrendszer (LCL) egyidejű rekonstrukciója is (3). Az LUCL és RCL esetében horgonyos rögzítést kellett alkalmazni az abruptiós csontdarabok kis mérete miatt. Fontos a horgonyok pontos elhelyezése a szalagrészek eredésének megfelelően, mert a fiziológiástól eltérő reinsertio befolyásolhatja az ízület mozgástartományát. A szalagrendszer akut sérülések során történt primer rekonstrukciója kitűnő és jó eredményeket biztosít (10).

A megfelelő ízületi stabilizáció legfontosabb előnye a gyógytorna korai megkezdésének lehetősége. Ennek révén a mozgástartomány mielőbbi visszatérése, ezáltal a külső rögzítés minél rövidebb ideig történő alkalmazása. Könyökízületi sérülések esetén rendkívül fontos, hogy az ízületet csak a lehető legrövidebb

ideig rögzítsük (7, 8) és rögzítés mellett, annak naponta történő felfüggesztésével, minél előbb kezdje el a beteg a gyógytornát.

ÖSSZEGZÉS

Jelen esetben egy nagy dislocatióval járó komplex könyöksérüléssel álltunk szemben. Nem reponálható ficam esetén feltételezhető az interpositum jelenléte, mely csak műtéttel oldható meg. Reposíciót követően alapvető fontosságú az instabilitás narkózisban történő vizsgálata, pontos felmérése. A szalagrendszer primer, anatómiai helyreállítása - sok esetben horgonyos refixatio segítségével - rendkívül fontos. A megfelelő ízületi stabilitás mellett minél rövidebb ideig tartó rögzítés és minél előbb elkezdett, akár a külső rögzítés naponta történő többszöri felfüggesztése melletti gyógytorna és későbbi komplex rehabilitációs kezelés szükséges a megfelelő könyökfunkció visszanyeréséhez.

IRODALOM

1. Conti M. M., Caekebeke P., van Riet R.: Lateral collateral ligament injuries of the elbow – chronic posterolateral rotatory instability (PLRI). *EFORT Open Rev.* 2016. 1. (12): 461–468. <https://doi.org/10.1302/2058-5241.160033>
2. Debdut B., Wysocki R. W., Cohen M. S.: Primary and posttraumatic arthritis of the elbow. *Arthritis.* 2013; 2013: 473259. <https://doi.org/10.1155/2013/473259>
3. Englert C., Zellner J., Koller M., Nerlich M., Lenich A.: Elbow dislocations: A review ranging from soft tissue injuries to complex elbow fracture dislocations. *Adv. Orthop.* 2013; 2013: 951397. <https://doi.org/10.1155/2013/951397>
4. Fekete K.: A könyökízület szalagsérülései. In: Renner A. (Szerk.) Szalagsérülések. Budapest, Kadixpress, 2010. pp. 175–189.
5. Fekete K.: Humerus distalis vég törése. Könyökficam. Myositis ossificans. In: Renner A. (szerk.) Traumatológia. 3. kiadás. Budapest, Medicina Könyvkiadó. 2011. 501–524. pp.
6. Kailash S., Shanmuganathan S.: Anterior dislocation of elbow with neurovascular injury: A rare case report. *J. Orthop. Case Rep.* 2017. 7. (1): 91–94.
7. Maripuri S. N., Debnath U. K., Rao P., Mohanty K.: Simple elbow dislocation among adults: a comparative study of two different methods of treatment. *Injury.* 2007. 38: 1254–1258. <https://doi.org/10.1016/j.injury.2007.02.040>
8. Mehlhoff T. L., Noble P. C., Bennett J. B., Tullos H. S.: Simple dislocation of the elbow in the adult. Results after closed treatment. *J. Bone Joint Surg. Am* 1988. 70: 244–249. <https://doi.org/10.2106/00004623-198870020-00013>
9. Rahman M., Cil A., Stylianou A. P.: Medial collateral ligament deficiency of the elbow joint: a computational approach. *Bioengineering (Basel).* 2018. 5. (4): 84. <https://doi.org/10.3390/bioengineering5040084>
10. Sanches S. J., Morrey B. F., O'Driscoll S. W.: Ligamentous repair and reconstruction for posterolateral rotatory instability of the elbow. *J. Bone Joint Surg. Br.* 2005. 87. (1): 54–61. <https://doi.org/10.1302/0301-620X.87B1.15096>
11. Lawrence S. H.: Anterior dislocation of the elbow with fracture of the olecranon. *Am. J. Surg.* 1948. 75. (5): 700–703. [https://doi.org/10.1016/0002-9610\(48\)90394-8](https://doi.org/10.1016/0002-9610(48)90394-8)
12. Tees F. J.: Anterior dislocation at the elbow joint. *Ann Surg.* 1923. 77. (5): 612–614.
13. Wilkins K. E.: Fracture and dislocations of elbow region. In: Rockwood C. A., Wilkins K. E., King R. E. (Eds.): *Fractures in children*. Vol. 3. 4. ed. Philadelphia etc. Lippincott. 1996. 653–887. pp.
14. Zhang D., Nazarian A., Rodriguez E. K.: Post-traumatic elbow stiffness: Pathogenesis and current treatments. *Shoulder Elbow.* 2020. 12. (1): 38–45. <https://doi.org/10.1177/1758573218793903>

Dr. Nyőger Zoltán

Petz Aladár Megyei Oktató Kórház

Orthopaediai Osztály, Balesetsebészeti és Kézsebészeti Osztály

9023 Győr, Vasvári P. u. 2.-4.

E-mail: nyogerzoltan@gmail.com

Atípusos periprotetikus femurtörés

DR. DÓZSAI DÁVID, DR. CSONKA ÁKOS, DR. GÁRGYÁN ISTVÁN, DR. VARGA ENDRE

Érkezett: 2020. április 8.

DOI: 10.21755/MTO.2020.063.0104.006

ÖSSZEFOGLALÁS

Az atípusos femurtörések kialakulását elsősorban a hosszú távú biszfoszfonát kezeléssel hozzák összefüggésbe. Az American Society for Bone and Mineral Research (ASBMR) által 2014-ben közzétett ajánlás egyértelműen meghatározza az atípusos törés definícióját és ebben a periprotetikus törés, mint kizáró tényező szerepel. Ennek ellenére egyre több közlemény számol be arról, hogy egyes periprotetikus femurtörések az atípusos törések karakterisztikájával jelennek meg. Tanulmányunkban egy periprotetikus törést elszenvedett beteg esetén keresztül mutatjuk be, hogy a hosszú távú biszfoszfonát terápia és az atípusos törésforma között korreláció lehet, illetve az atípusos femurtörés periprotetikus formában is jelentkezhet.

Kulcsszavak: *Biszfoszfonát kezelés; Femurtörés; Gyógyszer mellékhatás; Osteoporosis; Periprotetikus törés;*

D. Dózsa, Á. Csonka, I. Gárgyán, E. Varga: Atypical periprosthetic femoral fracture

The development of the atypical femoral fracture is mainly associated with the long-term use of bisphosphonates. In 2014 a report was published by The American Society for Bone and Mineral Research (ASBMR) which has clearly identified the case definition of the atypical fractures and excluded periprosthetic femoral fractures from it. Even so, several case reports found that periprosthetic femoral fractures can occur with similar characteristics to those of definition of the atypical fractures. The purpose of our study was to feature a case report of an atypical periprosthetic femoral fracture, and its possible correlation between the long-term use of bisphosphonate and atypical fracture form. Thus, atypical femoral fracture can occur in periprosthetic form as well.

Keywords: *Diphosphonates – Adverse effects;
Bone density conservation agents – Adverse effects;
Femoral fractures – Chemically induced/Pathology;
Osteoporosis – Complications/Drug therapy;
Periprosthetic fractures – Epidemiology/Etiology;*

BEVEZETÉS

Az osteoporosis világszerte több százmillió embert súlyt, Magyarországon a lakosság körülbelül 10%-át (23). A biszfoszfonát tartalmú készítmények használata jelentősen csökkentette az osteoporosis alapú törések rizikóját, és az egészségügyi rendszerre nehezedő terhet (14).

A csontrendszerre kifejtett előnyös hatásuk a törési kockázat csökkentésében nyilvánul meg. Az osteoclastok működését gátolva csökkentik a csont reszorpciót, így a csontszerkezet további leépülését megakadályozva csökken a törések kialakulásának esélye (9, 20). Indirekt módon csökkennek a csontban létrejövő mikrofraktúrák, azonban a már korábban keletkezett mikrofraktúrák új csontmátrix-szal történő helyettesítése is zavart szenved. Ez az alapja annak, hogy az atípusos femurtörés (AFT) a biszfoszfonátok több éven át tartó használata mellett új töréstípusként jelent meg (18, 20), amelyet egy mesterségesen létrehozott alacsony csontátépülés okoz. Az atípusos femurtörés alacsony energiájú vagy esetenként trauma nélkül létrejövő stressztörés, amelyre sajátos megjelenésű röntgenkép jellemző (22). A 2014-ben megjelent American Society for Bone and Mineral Research ajánlás alapján az atípusos subtrochanterikus és középső harmadi femurtörések esetében a periprotetikus törés, mint kizáró kritérium szerepel (22). Az elmúlt években azonban jelentős számú esettanulmány jelent meg arról, hogy a hosszú távú biszfoszfonát kezelés melletti periprotetikus femurtörések (PFT) atípusos femurtörésekre jellemző morfológiával is előfordulhatnak (3, 5, 10, 15, 16, 19). Ezeket nevezzük atípusos periprotetikus femurtörésnek (APFT). Az

APFT-k az idősebb generációt érintik, hiszen ezen populációban a biszfoszfonát kezelés mellett gyakori az ízületi implantátum megléte, és egyéb társbetegségek (diabétesz, D-vitamin hiány, proton pumpa inhibitor használat) is szerepelhetnek az anamnézisükben (1, 6). Mindezek ismerete mellett az APFT-ek kiváltó oka, etiológiája, diagnosztikus kritériumai és terápiás javaslati továbbra sem egyértelműen meghatározottak (19).

Tanulmányunkban egy esettanulmányon keresztül mutatjuk be, hogy az atípusos femurtörések ritkán, periprotetikus formában is megjelenhetnek.

ANYAG ÉS MÓDSZER

A Szegedi Tudományegyetem Traumatológiai Klinikáján prospektív vizsgálat folyik az atípusos femurtörések felismerése, gyógyszeres és műtéti kezelése tekintetében. A vizsgálatok során észleltük, hogy egyes periprotetikus Vancouver B1 töréseknél atípusos törésmintázat figyelhető meg.

2015-ben öt beteget kezeltünk periprotetikus Vancouver B1 törés miatt. Közülük két esetben figyelhattunk meg atípusos törésmintázatot. Anamnézisükben 5 évnél hosszabb ideig tartó biszfoszfonát terápia szerepelt. Az atípusos femurtörések diagnózisának felállításához az American Society for Bone and Mineral Research munkacsoport ajánlásait alkalmaztuk, amely alapján 5 kritériumból legalább 4-nek kell teljesülni (*1. táblázat*) (22).

A diagnózis felállításához nélkülözhetetlenek az anamnesztikus adatok (időszakos combfájdalom, gyógyszereszedés, társbetegségek), illetve a röntgenfelvételeken az *1. táblázatban* felsorolt eltérések.

I. táblázat Az American Society for Bone and Mineral Research kritériumai

Major kritérium	Minor kritérium	Kizáró kritérium
<ul style="list-style-type: none"> • Minimális vagy trauma nélküli sérülés által létrejött törés • Haránt vagy rövid ferde törés • Komplettn törés mindkét cortexen keresztül halad, és medialis csipke-képződés látható, az inkomplettn törés csak a lateralis cortexet érinti • Nem vagy minimálisan darabos törés • Lokális periosteális vagy endosteális reakció látható a lateralis cortexnél a törési zónában 	<ul style="list-style-type: none"> • A combcsont diaphysisnél a corticalis rész megvastagodott • Unilateralis vagy bilateralis prodromális tünetek, mint tompa vagy égető fájdalom a glutealis vagy comb régiójában • Bilateralis inkomplettn vagy komplettn diaphysis törés • Elhúzódó törésgyógyulás 	<ul style="list-style-type: none"> • Combnyaktörés • Intertrochanterikus törés, amely a subtrochanter régióba terjed • Periprotetikus törés • Patológiás törés, amelyet primer vagy metasztatikus csonttumor okoz vagy egyéb csontbetegségek

MEGFIGYELÉSEK

2015-ben két betegnél találtunk APFT-re jellemző törésmintázatot. A betegek minor trauma hatására szenvedték el a töréseket.

Klinikánkon a periprotetikus törések rögzítésére leggyakrabban szögstabil lemez rendszereket alkalmaztunk. A lemezeket szükség szerint kiegészítettük cerclage, kábel vagy attachment alkalmazásával. A műtétek után posztoperatív röntgenfelvételek készültek az operált oldalról és az ellenoldalról egyaránt. A műtéteket követő 6., 12., és 52. héten kontroll röntgenfelvételek készültek. Szeptikus szövődésünk nem volt.

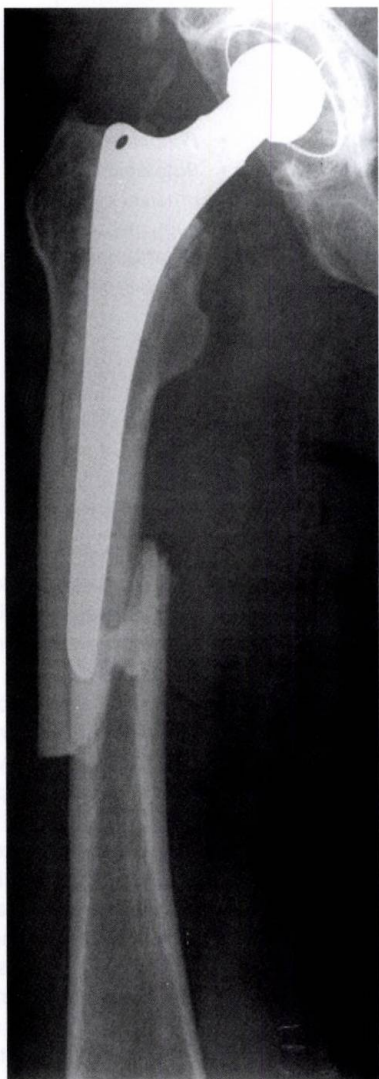ESETISMERTETÉS

80 éves nőbeteg minor traumára szenvedte el jobb oldali periprotetikus Vancouver B1 típusú törését. A készült röntgenfelvételen atípusos törésmintázat látható: haránttörés, medialis csipkeképződés, minimálisan darabos törés és a lateralis femurcortex megvastagodása (1. ábra). Az anamnézisében hypertonia és postmenopauzális osteoporosis szerepelt, amely miatt 12 évig biszfoszfonátot (alendronsav) kapott. 2010-ben bal oldali középső harmadi femurtörés miatt velőúrszegezés

történt (2. ábra). Akkor a radiológiailag és klinikailag is egyértelmű atípusos törés nem került felismerésre, ezért a gyógyszeres terápiában sem történt változtatás. A törés szövődés nélkül tökéletesen átépült (3. ábra).

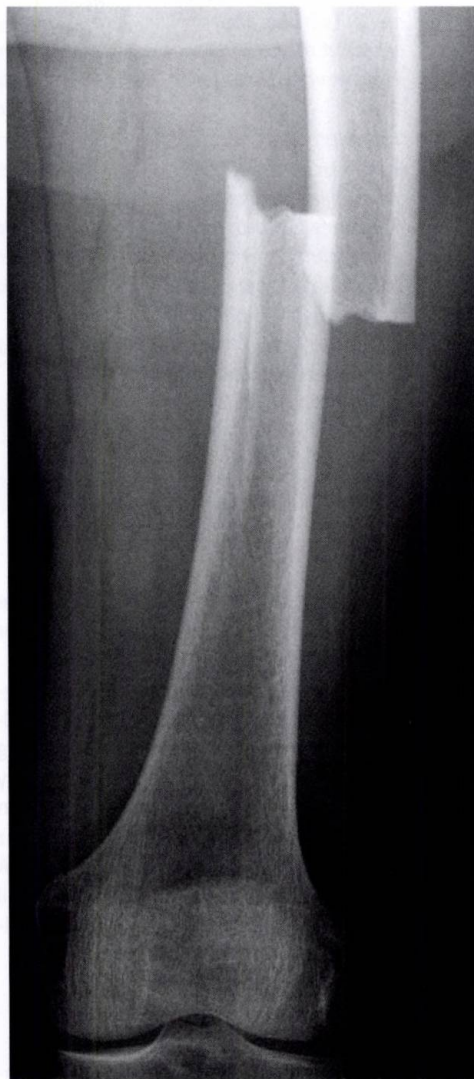2014-ben az implantátumot eltávolítottuk, hogy megelőzzük a fokozott stressz miatti későbbi combnyaktörést. 2015-ben szenvedte el minor traumára jobb oldali atípusos periprotetikus femurtörését. Az atípusos töréseket esetenként előrejelző prodromális combfájdalomról nem rendelkezünk információval. A jobb oldali periprotetikus törés ellátása egy 18 lyukas J&J DePuy Synthes® LISS DF implantációval történt, két attachment-tel kiegészítve (4. ábra). A posztoperatív időszakban mindkét femurról röntgenfelvételek készültek, amelyeken az ellenoldali femur lateralis cortexén mikrofractura nem igazolódott, csak a korábbi törésből adódó callus. Az ASBMR ajánlás alapján a gyógyszeres kezelést módosítottuk. A korábban alkalmazott alendronate terápiát azonnal felfüggesztettük. Calcium és D-vitamin kiegészítés mellett teriparatid kezelést indítottunk. A műtét után a beteg panaszmentes volt, operált végtagját tehermentesítve, segédeszközzel közlekedett, valamint aktív és passzív gyógytornát végzett. A 12. héten készült röntgenfelvételen a törés jó ütemű átépülését

láttuk, a beteg panaszmentesen, továbbra is éves kontrollvizsgálaton a törés teljesen átépült (5. ábra).



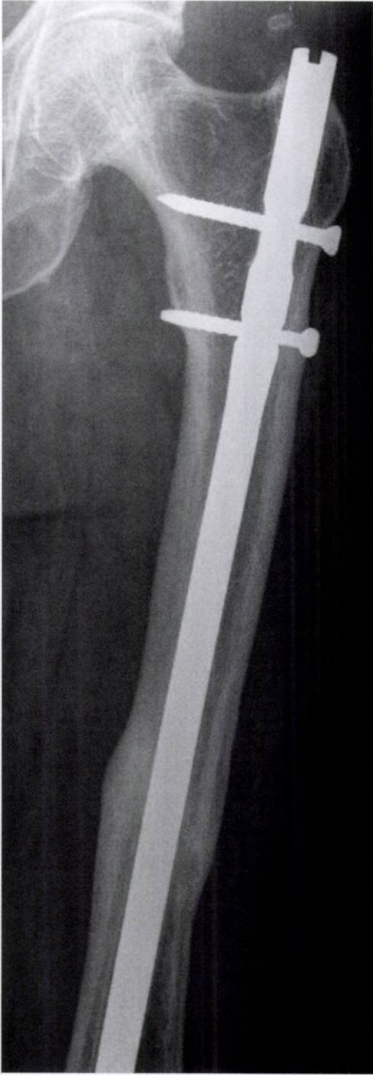1. ábra

Jobb oldali atípusos periprotetikus törés. Medialis csipképződés és lateralis cortex megvastagodás



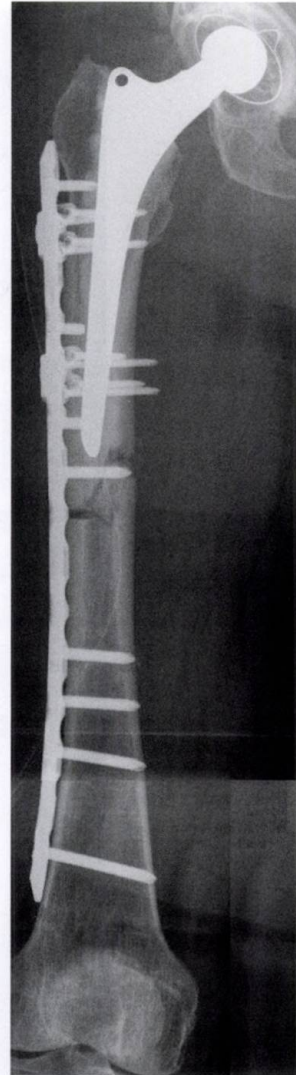2. ábra

Bal oldali atípusos femur törés



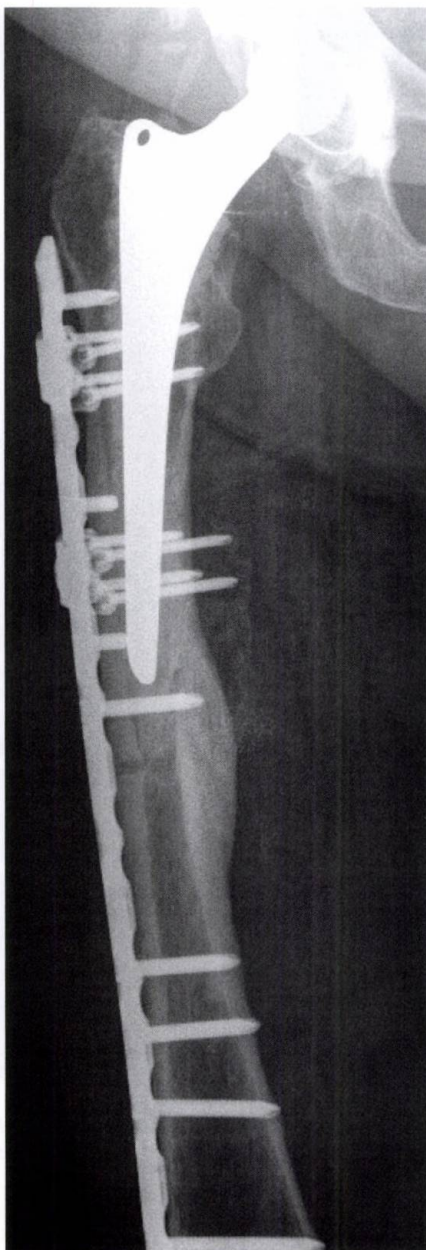3. ábra

Bal oldali átépült atípusos femur törés



4. ábra

Posztoperatív felvétel a jobb oldali atípusos periprotetikus törés ellátást követően



5. ábra

Egyéves kontrollfelvétel a jobb oldali periprotetikus törés átépülése teljes

MEGBESZÉLÉS

Az atípusos femurtörések stressz törésként jelennek meg. Hónapokkal a törés bekövetkezése előtt időszakos combfájdalom jelentkezhet. A radiológiai elváltozások legtöbbször kétoldali megjelenésűek, a laterális femurcortex megvastagodik, mikrofraktura látható (2, 4). Az atípusos femurtörés bekövetkezése esetén ajánlott az ellenoldali femurról is röntgenfelvételt készíteni, mert előfordulhat megvastagodott cortex és mikrofractura, amely előrevetítheti egy jövőbeni törés bekövetkezését. Bizonytalan esetekben CT vagy MRI vizsgálat is megfontolandó (19).

A periprotetikus Vancouver B1 típusú törések műtéti ellátása az LCP rendszerek alkalmazásán alapul, amely cerclage-zsal, kábellel, illetve a lemezhez rögzített attachment-tel kombinálható. Csonthiány esetén auto- vagy allograft is beültethető a törésgyógyulás elősegítésére, indukálására és stabilabb rögzítés elérésére (11). Az atípusos periprotetikus B1 típusú törések rögzítése nem különbözik a típusos periprotetikus törések rögzítésénél alkalmazott módszerektől, de szem előtt kell tartanunk, hogy az osteosynthesis követően gyakran elhúzódó törésgyógyulás, magasabb mortalitás és több szövődmény fordulhat elő (13, 22).

A periprotetikus femurtörések ellátása komoly kihívás elé állítja a baleseti sebészeket, egyre több esettel kell számolni, hiszen egyre több a protézis beteg (11). Az American Society for Bone and Mineral Research ajánlása alapján a periprotetikus törés, mint kizáró tényező szerepel az atípusos femurtörés esetén.

Ennek ellenére a szakirodalomban, főleg mint esettanulmányok, egyre gyakrabban kerülnek bemutatásra az ilyen típusú törésformák (7, 10, 15, 16, 25). Az ASBMR módosított ajánlása alapján az atípusos törések nem hozhatók szoros összefüggésbe más betegségekkel vagy gyógyszerrel, így a biszfoszfonát tartalmú készítményekkel sem. Az ajánlásban azonban az is megfogalmazódik, hogy a hosszú távú BF alkalmazás és az AFT-ek között összefüggés lehet (22). Egyre több tanulmány igazolja az atípusos femurtörés és a biszfoszfonát használat közötti lineáris összefüggést, főként hosszú távú kezelés esetén (>5 év) (8, 13, 24).

Az általunk bemutatott eset is rávilágít az atípusos periprotetikus femurtörések és a hosszú távú biszfoszfonát terápia kapcsolatára.

Az atípusos törések komplex kezelése nehéz feladat, és az eredmények sokkal szerényebbek, mint a típusos törések esetén. Ennek oka az elhúzódó törésgyógyulás, a rossz csontkonsolidáció, a törésrögzítés nehézsége, a magas mortalitás és a gyógyszeres kezelés szövődményei (12, 17, 21). A törés megfelelő mechanikai rögzítése mellett rendkívül fontos a törésgyógyulás biológiai elősegítése, a korszerű teriparatid alkalmazása. Periprotetikus Vancouver B1 típusú femurtörés esetén, amennyiben hosszú távú biszfoszfonát kezelés szerepel az anamnézisben, mindig gondoljunk az atípusos törés lehetőségére. A biszfoszfonátok alkalmazása nagy körültekintést igényel, mindig szem előtt tartva a kezelés előnyeit és hátrányait. Elengedhetetlen a folyamatosan megjelenő új típusú osteoporosis elleni készítmények ismerete és a betegek folyamatos és szoros utánkövetése.

1. Abdel M. P., Watts C. D., Houdek M. T., Lewallen D. G., Berry D. J.: Epidemiology of periprosthetic fracture of the femur in 32 644 primary total hip arthroplasties: A 40-year experience. *Bone Joint J.* 2016. 98-B. (4): 461-467. <https://doi.org/10.1302/0301-620X.98B4.37201>
2. Agarwal S., Agarwal S., Gupta P., Agarwal P. K., Agarwal G., Bansal A.: Risk of atypical femoral fracture with long-term use of alendronate (Bisphosphonates): A systemic review of literature. *Acta Orthopaedica Belgica.* 2010. 76: 567-71.
3. Cross M. B., Nam D., Van Der Meulen M. C. H., Bostrom M. P. G.: A rare case of a bisphosphonate-induced peri-prosthetic femoral fracture. *J. Bone Joint Surg. Brit.* 2012. 94-B. (7): 994-997. <https://doi.org/10.1302/0301-620X.94B7.28778>
4. Csonka Á., Gárgyán I., Doró P. Varga E.: Atípusos femurtörés. *Magyar Traumatológia Ortopédia Kézsebészet Plasztikai Sebészet.* 2014. 57. (2-3): 119-124.
5. Dell R. M., Adams A. L., Greene D. F., Funahashi T. T., Silverman S. L., Eisemon E. O., Zhou H., Burchette R. J., Ott S. M.: Incidence of atypical nontraumatic diaphyseal fractures of the femur. *J Bone Miner Res.* 2012. 27(12): 2544-2550. <https://doi.org/10.1002/jbmr.1719>
6. Franklin J., Malchau H.: Risk factors for periprosthetic femoral fracture. *Injury.* 2007. 38. (6): 655-660. <https://doi.org/10.1016/j.injury.2007.02.049>
7. Giannoudis P. V., Kanakaris N. K.: Periprosthetic femoral fractures. In: Lasanianos N. G., Kanakaris N. K., Giannoudis P. V. (Eds.): *Trauma and orthopaedic classifications: A comprehensive overview.* Stuttgart etc. Springer. 2015. 309-311. pp. https://doi.org/10.1007/978-1-4471-6572-9_69
8. Giusti A., Hamdy N., Dekkers O., Ramautar S. R., Dijkstra S., Papapoulos S. E.: Atypical fractures and bisphosphonate therapy: A cohort study of patients with femoral fracture with radiographic adjudication of fracture site and features. *Bone.* 2011. 48. (5): 966-971. <https://doi.org/10.1016/j.bone.2010.12.033>
9. Hollevoet N., Verdonk R., Kaufman J. M., Goemaere S.: Osteoporotic fracture treatment. *Acta Orthop. Belg.* 2011. 77. (4): 441447.
10. Lee Y., Park C., Kim K., Hong S., Ha Y., Koo K.: Frequency and associated factor of atypical periprosthetic femoral fracture after hip arthroplasty. *Injury.* 2018. 49. (12): 2264-2268. <https://doi.org/10.1016/j.injury.2018.09.014>
11. Lindahl H., Malchau H., Herberts P., Garellick G.: Periprosthetic femoral fractures: Classification and demographics of 1049 periprosthetic femoral fractures from the Swedish National Hip Arthroplasty Register. *J. Arthroplasty.* 2005. 20. (7): 857-865. <https://doi.org/10.1016/j.arth.2005.02.001>
12. Lloyd A., Gludovatz B., Riedel C., Luengo E., Saiyed R., Marty E., Lorich D. G., Lane J. M., Ritchie R. O., Busse B., Donnelly E.: Atypical fracture with long-term bisphosphonate therapy is associated with altered cortical composition and reduced fracture resistance. *Proc. Natl. Acad. Sci.* 2017. 114. (33): 8722-8727. <https://doi.org/10.1073/pnas.1704460114>
13. MacKenzie S., Ng R., Snowden G., Powell-Bowns M. F. R., Duckworth A. D., Scott C. E. H.: Periprosthetic atypical femoral fractures exist and are associated with duration of bisphosphonate therapy. *Bone Joint J.* 2019. 101-B. (10): 1285-1291. <https://doi.org/10.1302/0301-620X.101B10.BJJ-2019-0599.R2>
14. Min Y.: Pharmacologic treatment of osteoporosis. *J. Korean Med. Assoc.* 2016. 59. (11): 847-856. <https://doi.org/10.5124/jkma.2016.59.11.847>
15. Miura T., Kijima H., Tani T., Ebina T., Miyakoshi N., Shimada Y.: Two cases of periprosthetic atypical femoral fractures in patients on long-term Bisphosphonate treatment. *Case Rep Surg.* 2019: 2019:9845320. 1-6. <https://doi.org/10.1155/2019/9845320>
16. Niikura T., Lee SY., Sakai Y., Kuroda R., Kurosaka M.: Rare non-traumatic periprosthetic femoral fracture with features of an atypical femoral fracture: A case report. *J Med Case Rep.* 2015: 9:103. <https://doi.org/10.1186/s13256-015-0590-z>
17. Prasarn M. L., Ahn J., Helfet D. L., Lane J. M., Lorich D. G.: Bisphosphonate-associated femur fractures have high complication rates with operative fixation trauma. *Clin. Orthop. Relat. Res.* 2012. 470. (8): 2295-2301. <https://doi.org/10.1007/s11999-012-2412-6>
18. Reyes C., Hitz M., Prieto-Alhambra D., Abrahamsen B.: Risks and benefits of Bisphosphonate therapies. *J. Cell Biochem.* 2016. 117. (1): 20-28. <https://doi.org/10.1002/jcb.25266>
19. Robinson J., Leighton R., Trask K., Bogdan Y., Tornetta P.: Periprosthetic atypical femoral fractures in patients on long-term Bisphosphonates: A Multicenter retrospective review. *J. Orthop. Trauma.* 2016. 30: 170-176. <https://doi.org/10.1097/BOT.0000000000000508>
20. Russell R., Watts N., Ebetino F., Rogers M.: Mechanisms of action of bisphosphonates: Similarities and differences and their potential influence on clinical efficacy. *Osteoporos. Int.* 2008. 19. (6): 733-759. <https://doi.org/10.1007/s00198-007-0540-8>
21. Schilcher J.: High revision rate but good healing capacity of atypical femoral fractures. A comparison with common shaft fractures. *Injury.* 2015. 46. (12): 2468-2473. <https://doi.org/10.1016/j.injury.2015.09.031>
22. Shane E., Burr D., Abrahamsen B., Adler RA., Brown T. D., Cheung A. M., Cosman F., Curtis J. R., Dell R., Dempster D. W., Ebeling P. R., Einhorn T. A., Genant H. K., Geusens P., Klaushofer K., Lane J. M., McKiernan F., McKinney R., Ng A., Nieves J., O'Keefe R., Papapoulos S., Howe T. S., van der Meulen M. C., Weinstein R. S., Whyte M. P.: Atypical subtrochanteric and diaphyseal femoral fractures: Second report of a task force of the American society for bone and mineral research. *J. Bone Mineral Res.* 2014. 29. (1): 1-23. <https://doi.org/10.1002/jbmr.1998>
23. Szathmári M.: A csonttörés kockázatának megítélése osteoporosisban. *Orv. Hetil.* 2011. 152. (33): 1304-1311. <https://doi.org/10.1556/OH.2011.29191>

24. Szövérfi Zs., Farkas G. L. Á.: Hosszú távú biszfoszfonátkezelés alatt jelentkező atípusos femurtörés: mellékhatás vagy véletlen egybeesés? *LAM KID.* 2012. 2. (1): 23-29.
25. Woo S. B., Choi S. T., Chan W. L.: Atypical periprosthetic femoral fracture: A case report. *J. Orthop. Surg.* 2016. 24. (2): 269-272. <https://doi.org/10.1177/1602400230>


Dr. Csonka Ákos, Ph.D.

6725 Szeged, Semmelweis u. 6.

Tel.: +36 70 5550304

Fax: +36 62 545113

csotka.akos81@gmail.com



Figyelemfelhívás magyar polytrauma regiszter indítására Egy tömegbaleset bemutatása

DR. CSONKA ENDRE¹, DR. TUBOLY ESZTER², DR. JÁVOR PÉTER¹, DR. VARGA ENDRE¹

Érkezett: 2020. október 16.

DOI: 10.21755/MTO.2020.063.0104.007

ÖSSZEFOGLALÁS

Az utóbbi évtizedekben a sürgősségi traumatológia területén elért fejlődés és paradigmaváltások országos és nemzetközi regiszterek, valamint nagy elemszámú kohortok elemzésein alapultak. Cikkünk összesen 20 személy sérülésével járó tömegbaleset bemutatásán és az érintettek kezelése során nyert adatok elemzésén keresztül hívja fel a figyelmet a hazai trauma regiszter indításának szükségességére. A bemutatni kívánt tömegbaleset sérültjei közül kiválogattuk a súlyos sérülést szenvedett (Injury Severity Score ≥ 16), helyszínen nem reszuscitált, 16. életévet már betöltött személyeket. Ezen betegeknek a sérüléstől számított 6. és 72. órában levett rutin laborparaméterei kigyűjtésre kerültek. A paraméterek változásai, illetve egymással való kapcsolatuk Spearman-rangkorrelációk segítségével, SigmaStat 12.0 programban került elemzésre. 2017. október 3-án 8 súlyos sérült (átlagéletkor: 34,85 \pm 2,97; medián Injury Severity Score: 31.5 [27.5–37]) érkezett egy időben a sürgősségi osztályunkra. Szignifikáns negatív kapcsolat igazolódott a 6 órás fehérvérsejtszám és a 72 órás kreatinin szint között ($r_s = -0,949$; $p = 0,0167$), valamint a 6 órás trombocitaszám és a 72 órás kreatinin szint között ($r_s = 0,876$; $p = 0,0833$). Hat és 72 órával a sérülés után mért rutin laborparamétereknek a két mintavétel között eltelt időintervallumban való változását vizsgálva a kreatinin, fehérvérsejt- és trombocitaszám mutattak szignifikáns változást. Súlyos sérülés után 6 és 72 órával mért kreatinin, fehérvérsejt- és trombocitaszámok kombinációban vizsgálva prediktív értékkel bírhatnak a kezelés kimenetelére. Új prognosztikus faktorok feltárásában egy esetleírás erősen korlátozott értékkel bír, véleményünk szerint eredményeink igazolásához és a hazai traumatológiai kutatás további fejlődéséhez egy magyar trauma regiszter elindítása lenne szükséges.

Kulcsszavak: Polytrauma; Regiszterek; Sérülések;
Szisztémás gyulladási immunválasz szindróma;
Többszervi elégtelenség; Tömegbaleset;

E. Csonka, E. Tuboly, P. Jávor, E. Varga: Need for a National Trauma Registry – Presentation of a mass casualty

In the past decades, the development and paradigm shifts of trauma care were based on national and international registry and large cohort analyzes. The present study underlines the need for a Hungarian trauma registry through the presentation and analysis of a mass casualty with 20 injured people. Severely injured (Injury Severity Score ≥ 16), adult (≥ 16 years of age) patients who did not receive cardiopulmonary resuscitation on scene, were selected. 6 and 72 hour post-injury routine labor parameters were collected retrospectively. The changes and associations of the parameter were analyzed with Spearman rank correlation tests in SigmaStat 12 software. On the 3rd October 2017, 8 severely injured patients (mean age: 34,85 \pm 2,97, median Injury Severity Score: 31.5 [27.5–37]) arrived to our Emergency Department at the same time. Our statistical analysis revealed a significant negative relationship between white blood cell count at 6 hours and blood creatinine level at 72 hours ($r_s = -0.949$; $p = 0.0167$) and between platelet count at 6 hours and creatinine at 72 hours ($r_s = 0,876$; $p = 0,0833$). The combination of these associations might have a predictive value for the outcome. Creatinine, white blood cell and platelet counts showed significant changes when their values at 6 and 72 hours were compared. The associations of creatinine levels, white blood cell and platelet counts measured at 6 and 72 hours post-injury might have a predictive

value for the outcome in severe trauma. A case study has strong limitations in revealing new prognostic factors, therefore the establishment of a national trauma registry is required in order to validate our results and foster the development of Hungarian trauma research.

Keywords: *Hungary; Mass casualty incidents; Multiple trauma; Multiple organ failure – Immunology; Registries – Statistics & numerical data; Systemic inflammatory response syndrome – Immunology; Trauma severity indices; Wounds and injuries – Diagnostics;*

BEVEZETÉS

A súlyos sérültek (ISS ≥ 16) vizsgálata és kezelése manapság is az egészségügyi ellátó-rendszerek kiemelten fontos feladata, hiszen zömében fiatalokat érint, és napjainkban is magas halálozással jár (6, 7). A súlyos trauma utáni első napot túlélők nagy számban érintettek posztoperatív szövődmények által és nagy kockázatúak a gyulladásos szervi diszfunkcióval járó kórállapotokra, szisztémás gyulladásos immunválasz szindrómára (SIRS), szepszisre és szervi elégtelenségekre nézve (2, 3, 15). Ezen betegpopuláció terápiája rendkívül költséges és időigényes, átlagosan 2 hét intenzív osztályos (ITO) ellátással és elhúzódó rehabilitációs idővel jár (9). Habár a súlyos sérülések következményeinek társadalmi jelentősége vitathatatlan, az alkalmazott diagnosztikai és ellátási stratégiák még napjainkban is relatíve kevés tudományos evidenciával vannak alátámasztva. Az utóbbi évtizedekben, a sürgősségi traumatológia területén elért fejlődés és paradigmaváltások országos és nemzetközi regiszterek, valamint nagy elemszámú kohortok elemzésein alapultak (13, 14, 16). Az egységes célból és módon, strukturáltan gyűjtött nagymennyiségű adat nyújtotta lehetőségeket felismerve a trauma regiszterek használata Nyugat-Európában egyre elterjedtebbé vált, és egy Egyesített Európai Trauma Regiszter koncepciója is megszületett (5). Tekintve, hogy régióinkban nem működik trauma regiszter, rendkívül nagyszámú tudományos adat marad feldolgozatlanul. Egy polytrauma regiszter számos lehetőséget nyitna meg a hazai klinikusok számára, emellett a magyar traumatológiai ellátás magas színvonala azt is lehetővé tenné, hogy regiszterünk a jövőben egy európai szintű kollaboráció része lehessen.

Jelen cikkünk egy tömegbaleset bemutatásán és elemzésén keresztül hivatott felhívni

a figyelmet hazai polytrauma regiszter szükségességére.

ANYAG ÉS MÓDSZER

Etikai engedély

A vizsgálat a Helsinki Egyezmény értelmében, a Szegedi Tudományegyetem Orvos Etikai Bizottságának engedélyével zajlott, az alábbi referenciaszámmal: 182/2019-SZTE.

Esetkiválasztás, adatgyűjtés

Jelen cikkünk olyan tömegbalesetet mutat be, amely során több személy is súlyos sérüléseket szenvedett (ISS ≥ 16), azonban nem igényelt kardiopulmonális reszuszitációt a helyszínen. A mindössze könnyű sérüléseket szerzett, valamint a 16. életévet be nem töltött sérültek kizárásra kerültek a vizsgálatból. Az SZTE Traumatológiai Klinikán kívül, egyéb intézményben első ellátásra került sérülteket szintén kizártuk elemzésünkéből. A betegek demográfiai adatai, ISS-e, 6 és 72 órával a baleset elszenvedése után levett laborparaméterei (bázisdeficit/többlet, laktát, fehérvérsejtszám (WBC), trombocitaszám (PLT), kreatinin, bilirubin, AST, ALT, GGT), illetve mortalitásuk retrospektíven, Med-Solution rendszerből került kigyűjtésre, excel adattáblában.

Statisztikai analízis

A kinyert betegadatokat statisztikai programban (Sigma Stat 12.0) kerültek elemzésre. A demográfiai adatokból deskriptív statisztika készült. A felvett laborparaméterek közötti lineáris kapcsolatok feltárására Spearman–korrelációt, a 6 és 72 órás laboreredmények összehasonlítására Wilcoxon–próbát használtunk.

EREDMÉNYEK

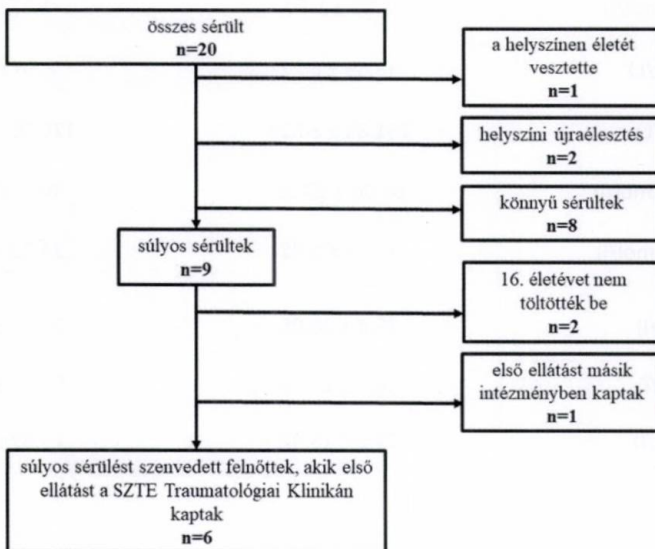
Esetbemutató

2017. október 3-án egy hétszemélyes mikrobusz a hatóságok elől nagy sebességgel menekülve letért az útról, felborult, majd többször átfordult. Az átalakított, utasülések nélküli hétszemélyes járműben a sofőrön kívül 19 személy utazott, köztük 3 gyerek. Az éjszakai órákra való tekintettel légi mentés nem volt elérhető. A földi mentőegységek két utast a jármű alá szorulva találtak. Egy utas a helyszínen az életét veszítette, két személyen kritikus állapotuk miatt helyszíni újraélesztést kellett kezdeni, 9 súlyos, 8 utas pedig könnyebb sérüléseket szenvedett. A 9 súlyos sérültből 2 még nem töltötte be a 16. életévét, 1 személyt pedig elsőként nem az SZTE Traumatológiai Klinikára szállítottak a mentőegységek. Mindezek következtében 6 páciens került bevonásra analízisünkbe (1. ábra).

A helyszínen minden sérültnél perifériás vénabiztosítás, intravénás fájdalomcsillapítás, valamint krisztalloid infúzió beiktatása történt, a nyaki gerinc és a sérült végtagok rögzítése

mellett. Egy beteget intubálva, lélegeztetve szállítottak, a többi sérült arcmaszkon keresztül 100% O₂ szupplementációval került szállításra. Az átlagos szállítási idő az elhúzó műszaki mentés miatt 111±28,61 perc volt.

Az SZTE Traumatológiai Klinika betegei ATLS protokoll szerint kerültek ellátásra, klinikánk bázisa a magyarországi ATLS tanfolyamoknak, a legtöbb kollégánk és a társszakmák képviselői is nagy számban végezték el kurzusainkat. A sérültek triage beosztása döntötte el, melyik team látja el sérüléseit. Minden team egy traumatológusból (C, E doktor), egy aneszteziológusból (A, B, D doktor), egy traumás nővérből és egy aneszteziológus asszisztensből állt. A két kiskorú sérült stabilizálást és másodlagos állapotfelmérést követően a Gyermekklinika Gyereksebészeti Osztályára került. Két felnőtt személy az ITO-ra, majd műtőbe került, egy non-responder sérültet pedig azonnal műtőbe szállítottak, ahol azonban életét veszítette. Minden beavatkozás a damage control surgery szellemében történt, a töréseket elsődlegesen fixateur externe-nel rögzítettük. Egy sérült intracranialis vérzését idegsebész látta el.



1. ábra Betegek beválogatása az analízisbe.

A bemutatni kívánt tömegbalesetben 20 személy sérült. Egy ember a helyszínen életét veszítette. Két személyen a mentőegységek a helyszínen újraélesztést kezdtek, 8-an pedig csak könnyebb sérüléseket (ISS <16) szenvedtek, így kizárásra kerültek az analízisből. A fennmaradó 9 súlyos sérült (ISS ≥16) közül 2-en még nem töltötték be 16. életévüket, 1 személyt pedig a mentők egy másik vidéki kórházba szállítottak első ellátásra. Végül 6 személy adatai kerültek elemzésre.

A sérültek demográfiaja és laborparaméterei

2017. október 3-án 8 személy, 6 felnőtt és két kisgyermek érkezett egyszerre az SZTE Sürgősségi Betegellátó Osztályára többszörös

törésekkel és tompa testüregi traumás sérülésekkel. A felnőttek átlagéletkora 34.85±2.97 év, medián ISS-ja 31.5 [27.5–37] volt. A tömegbaleset következményeként az intézetünkben kezelt sérültek közül egyetlen személy hunyt el (1. táblázat).

1. táblázat A sérültek demográfiai adatai és laborparaméterei

Az analízishez kiválasztott felnőtt sérültek átlagéletkora 34.85±2.97 év, medián ISS-je 31.5 [27.5–37] volt. Egyetlen haláleset történt, 16.66%-os mortalitási rátát eredményezve.

Demográfia és mortalitás		
Életkor átlag ± SD	34.85 ± 2.97	
Férfi nem %	83.44	
ISS	36.83 ± 14.93	
ISS medián [IQR]	31.5 [27.5-37]	
Mortalitás (%)	16.66	
Laborparaméterek	6 órával a sérülés után	72 órával a sérülés után
Bázisfelesleg/többlet (mmol/l)	-2.13 ± 2.90	0.47 ± 3.09
Laktát (mmol/l)	3.23 ± 1.50	1.27 ± 0.67
WBC (G/L)	18.69 ± 6.22	7.56 ± 0.91*
PLT (G/L)	251.83 ± 80.99	126.00 ± 19.15*
Kreatinin (µmol/l)	88.00 ± 13.58	63.5 ± 5.97*
Bilirubin (µmol/l)	10.34 ± 1.32	24.73 ± 17.51
AST (U/l)	79.4 ± 20.05	70.33 ± 26.57
ALT (U/l)	64.4 ± 22.26	51.33 ± 34.36
GGT (U/l)	29.6 ± 18.42	19.67 ± 14.22

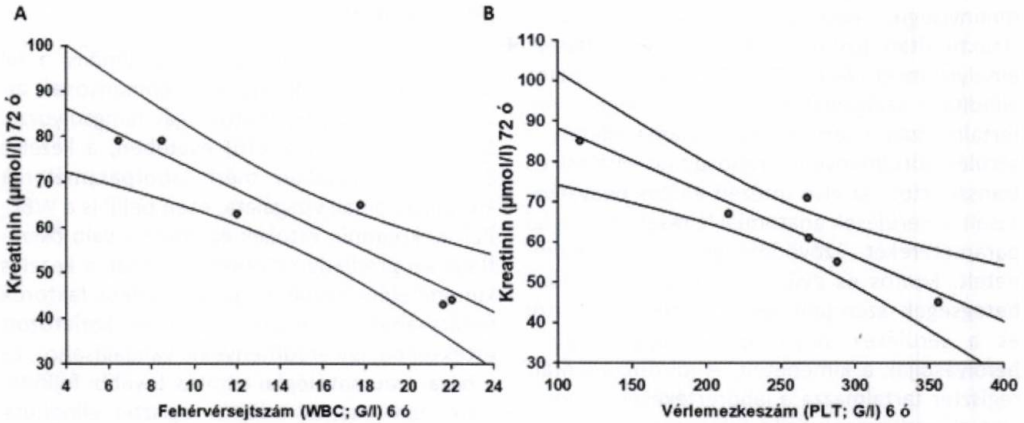
*P>0.05

Statisztikai vizsgálatok eredménye

A 6 órás WBC és a 72 órás kreatinin szint között ($r_s = -0,949$; $p = 0,0167$), valamint a 6 órás PLT és a 72 órás kreatinin szint között ($r_s = 0,876$; $p = 0,0833$) szignifikáns negatív korreláció igazolódott, ezen változásoknak lehet prediktív ereje

kombinációban vizsgálva (2. ábra).

A 6 és 72 órával a sérülés után mért rutin laborparamétereknek a két mintavétel között eltelt időintervallumban való változását vizsgálva a PLT, WBC és kreatinin szintek mutattak szignifikáns változást (2. ábra).



2. ábra Szignifikáns kapcsolatok a 6 és 72 órás laborparaméterek között.

A 6 órás WBC és a 72 órás kreatinin szint között ($r_s = -0,949$; $p = 0,0167$) (2A), valamint a 6 órás PLT és a 72 órás kreatinin szint között ($r_s = 0,876$; $p = 0,0833$) (2B) szignifikáns negatív kapcsolat igazolódott.

MEGBESZÉLÉS

Eredmények interpretálása

Jelen cikkünk olyan tömegbalesetet mutat be, amelyben összesen 20 személy volt érintett. A súlyos sérültek kezelése során nyert adatok elemzésre kerültek. Vizsgálataink a sérülés után 6 és 72 órával levett rutin laborparaméterek változásainak dinamikáját, illetve egymással való kapcsolatát célozták meg a kezelés kimenetelére nézve potenciálisan prediktív értékkel bíró, új összefüggések kimutatása céljából.

A szakirodalomban jól dokumentált tény, hogy jelentős sérülések után a szöveti károsodás erős immunmodulátor hatású markerei szabadulnak fel, olyan hiperakut gyulladáskeltő citokinekkal mint a tumor nekrozis faktor- α (TNF- α) és interleukin 1B, (IL-1B). A citokin felszabadulás Toll-like receptorok (TLR) aktivációját okozza 1–2 órával később (10). Ezt a folyamatot a legjobban tetten érni közvetlenül a

baleset után lehetne, egy helyszíni vérvétellel. A korai, szubakut citokinek (IL-6, IL-8, és IL-12, IL-18), valamint kemokinek és leukocita migrációs faktorok felszabadulása polimorfonukleáris sejt túlaktiválódást és reaktív oxigén gyökök (ROS) képződését okozza, melyek súlyosan befolyásolják a sérülést, illetve a kezelés kimenetelét (9). A fenti reakciók csúcsa a sérüléstől számított 4 és 12 óra között van (1, 11), így 6 órával a trauma után történő mintavétel ezen korai fázis vizsgálatára megfelelőnek tűnik. Széles körben elfogadott, hogy a korai nagymértékű pro-inflammatorikus és a későbbi anti-inflammatorikus folyamatok képesek egymást facilitálni, destruktív immunológiai diszonzanciát fenntartva (2). Ez nagyon súlyos következményekhez, SIRS-hez, többszervi elégtelenséghez (MOF) vezethet az első 72 órában (4). Mintavételeinket azért időzítettük 6 és 72 órával a sérülés után, hogy a laborparaméterek változását a fent leírt fázisokban vizsgálhassuk.

Vizsgálatunkban a 6 órás WBC és a 72 órás kreatinin szint között, valamint a 6 órás PLT és

a 72 órás kreatinin szint között szignifikáns negatív kapcsolat igazolódott, ezen változásoknak lehet prediktív ereje kombinációban vizsgálva. Szemléltettük, hogy egyetlen baleset elemzése hipotézisek felállítására ugyan alkalmas mennyiségű, azonban egyértelmű következtetések levonásához kevés, illetve korlátozott értékű tudományos információt szolgáltathat. Tudományos hipotézisek validálásához nagy mennyiségű, egységes célból és módon, strukturáltan gyűjtött adatokra van szükség, amelyre megoldást egy hazai trauma regiszter elindítása szolgálhatja. A trauma regiszterek tartalmazzák a sérültek demográfiai adatait, a sérülés körülményeit, prehospitalis ellátást és transzportot, az első intézeti ellátás beavatkozásait, a sérülések anatómiai leírását, fiziológiai paramétereket, szövődményeket és a kimenetelt. Fontos és gyűjtendő adat a megelőző betegségek szerepeltetése, amelyek a kortól és a sérülések súlyosságától függetlenül is befolyásolják a kimenetelt. A jól dokumentált regiszter tartalmazza a laborértékeket is, amelyek elővetíthetnek rizikó faktorokat és másodlagos triggereket nem kívánatos események

bekövetkeztéhez, ugyanakkor alkalmasak tudományos rizikó felmérésre, algoritmus alapú prediktív információkat adhatnak a kimenetelre. Fontos, hogy jó leírást adjon a helyi populációról, nemzeti regiszterként illeszkedve a nagyobb, összehasonlító regiszterekhez, és lehetőséget adjon a hasonlóságok és különbségek megfigyeléséhez.

Következtetés

A jelenlegi eseteírás és tanulmány a jól dokumentált, klinikailag és tudományosan átlátható adatbázisok fontosságát hangsúlyozza. Súlyos sérültek (ISS ≥ 16) esetében, a kezelés 6. és 72. órájában mért laborparaméterek kombinációinak vizsgálata, ezen belül is a WBC, PLT és kreatinin értékek egymással való összefüggései prediktív értékkel bírhatnak a kezelés kimenetelére nézve. Új prognosztikus faktorok feltárásában egy eseteírás erősen korlátozott értékkel bír, így eredményeink validálásához, és a hazai traumatológiai kutatás további fejlődéséhez egy magyar trauma regiszter elindítása lenne szükséges.

IRODALOM

1. Bogner V., Keil L., Kanz K. G., Kirchhoff C., Leidel B. A., Mutschler W., Biberthaler P.: Very early posttraumatic serum alterations are significantly associated to initial massive RBC substitution, injury severity, multiple organ failure and adverse clinical outcome in multiple injured patients. *Eur. J. Med. Res.* 2009. 14. (7): 284-291. <https://doi.org/10.1186/2047-783X-14-7-284>
2. Bone R. C.: Immunologic dissonance: a continuing evolution in our understanding of the systemic inflammatory response syndrome (SIRS) and the multiple organ dysfunction syndrome (MODS). *Ann. Intern. Med.* 1996. 125. (8): 680-687. <https://doi.org/10.7326/0003-4819-125-8-199610150-00009>
3. Chen G. Y., Nuñez G.: Sterile inflammation: sensing and reacting to damage. *Nat. Rev. Immunol.* 2010. 10. (12): 826-837. <https://doi.org/10.1038/nri2873>
4. Dewar D., Moore F. A., Moore E. E., Balogh Zs.: Postinjury multiple organ failure. *Injury.* 2009. 40. (9): 912-918. <https://doi.org/10.1016/j.injury.2009.05.024>
5. Edwards A., Di Bartolomeo S., Chieragato A., Coats T., Della Corte F., Giannoudis P., Gomes E., Groenborg H., Lefering R., Leppaniemi A., Lossius H. M., Ortenwal P., Roise O., Rusnak M., Sturms L., Smith M., Thomsen A. B., Willett K., Woodford M., Yates D., Lecky F.: A comparison of European Trauma Registries. The first report from the EuroTARN Group. *Resuscitation.* 2007. 75 (2): 286-297. <https://doi.org/10.1016/j.injury.2006.06.066>
6. Evans J. A., van Wessem K. J. P., McDougall D., Lee K.A., Lyons T., Balogh Zs. J.: Epidemiology of traumatic deaths: comprehensive population-based assessment. *World J. Surg.* 2010. 34 (1): 158-163. <https://doi.org/10.1007/s00268-009-0266-1>
7. Evans J. A., van Wessem K. J. P., McDougall D., Lee K. A., Lyons T., Balogh Zs. J.: Epidemiology of traumatic deaths: comprehensive population-based assessment. *World J. Surg.* 2010. 34 (1): 158-163. <https://doi.org/10.1007/s00268-009-0266-1>
8. Fröhlich M., Driessen A., Böhmer A., Nienaber U., Igrassa A., Probst C., Bouillon B., Maegele M., Mutschler M.: Is the shock index based classification of hypovolemic shock applicable in multiple injured patients with severe traumatic brain injury? An analysis of the TraumaRegister DGU®. *Scand. J. Trauma Resusc. Emerg. Med.* 2016. 24. (1): 148. <https://doi.org/10.1186/s13049-016-0340-2>
9. Hemmila M. R., Cain-Nielsen A. H., Wahl W. L., Vander Kolk W. E., Jakubus J. L., Mikhail J. N., Birkmeyer N. J.: Regional collaborative quality improvement for trauma reduces complications and costs. *J Trauma Acute Care Surg.* 2015. 78. (1): 78-85. <https://doi.org/10.1097/TA.0000000000000494>

10. Hietbrink F., Koenderman L., Rijkers G., Leenenet L.: Trauma: the role of the innate immune system. *World J. Emerg. Surg.* 2006. 1: 15. <https://doi.org/10.1186/1749-7922-1-15>
11. Keel M., Trentz O.: Pathophysiology of polytrauma. *Injury.* 2005. 36 (6): 691-709. <https://doi.org/10.1016/j.injury.2004.12.037>
12. Kernacki K. A., Goebel D. J., Poosch M. S., Hazlett L. D.: Early cytokine and chemokine gene expression during *Pseudomonas aeruginosa* corneal infection in mice. *Infect. Immun.* 1998. 66. (1): 376-379. <https://doi.org/10.1128/IAI.66.1.376-379.1998>
13. Mutschler M., Fau-Nienaber U., Brockamp T., Wafaisade A., Fabian T., Paffrath T., Bouillon B., Maegele M., TraumaRegister DGU: Renaissance of base deficit for the initial assessment of trauma patients: a base deficit-based classification for hypovolemic shock developed on data from 16,305 patients derived from the TraumaRegister DGU®. *Crit. Care.* 2013. 17. (2): R42. <https://doi.org/10.1186/cc12555>
14. Mutschler M., Paffrath T., Wölfl C., Probst C., Nienaber U., Schipper I. B., Bouillon B., Maegele M.: The ATLS(®) classification of hypovolaemic shock: a well established teaching tool on the edge? *Injury.* 2014. 45. (Suppl. 3): S35-38. <https://doi.org/10.1016/j.injury.2014.08.015>
15. Oka Y, Murata A., Nishijima J., Yasuda T., Hiraoka N., Ohmachi Y., Kitagawa K., Yasuda T., Toda H., Tanaka N. et al.: Circulating interleukin 6 as a useful marker for predicting postoperative complications. *Cytokine.* 1992. 4. (4): 298-304. [https://doi.org/10.1016/1043-4666\(92\)90070-8](https://doi.org/10.1016/1043-4666(92)90070-8)
16. Roberts I, Shakur H., Coats T., Hunt B., Balogun E., Barnetson L., Cook L., Kawahara T., Perel P., Prieto-Merino D., Ramos M., Cairns J., Guerriero C.: The CRASH-2 trial: a randomised controlled trial and economic evaluation of the effects of tranexamic acid on death, vascular occlusive events and transfusion requirement in bleeding trauma patients. *Health Technol. Assess.* 2013. 17. (10): 1-79. <https://doi.org/10.3310/hta17100>

Dr. Csonka Endre

Szegedi Tudományegyetem, Traumatológiai Klinika
6725 Szeged, Semmelweis u. 6.

Malignus lágyrésztumor eltávolítás után szabadon maradt Achilles íntükr fedése

Esetismertetés

DR. MOGHADDAM AMIN MAYSAM, DR. KISS JÁNOS, DR. PERLAKY TAMÁS, DR. SZENDRŐI MIKLÓS

Érkezett: 2020. április 29.

DOI: 10.21755/MTO.2020.063.0104.008

ÖSSZEFOGLALÁS

Az Achilles ín feletti lágyrészfektus gyakran az Achilles ín szakadása vagy fekély következtében kialakuló bőrnekrozis eredménye, sebfertőzéssel vagy anélkül. Ezen kívül az Achilles ín feletti lágyrészdaganatok és malignus bőrtumorok (pl. melanoma, laphám carcinoma) kimetszése után, illetve termikus sérülések (égés) esetén is maradhatnak vissza nagyméretű lágyrészfektusok. Ezek rekonstrukciója kihívást jelent a sebészek számára, különösen az időskorú betegeknél, rossz vérkeringési viszonyok mellett. A plasztikai sebészeti megoldások gyakran sikertelenek, a rossz vérkeringési viszonyok és a szabadon maradt Achilles íntükr miatt. A rekonstrukciós lehetőségek közé tartozik a keresztezett lebenyplasztika, szabad lebeny átültetés, írha pótlása acellularis dermal matrix használatával, és a vákuumkezelés utáni félvastag bőrátültetés. Dolgozatunk célja egy enermis méretű malignus lágyrésztumor szarkóma eltávolítása után szabadon maradt Achilles íntükr fedésének bemutatása. Ennek a területnek a fedésére az irodalomban sem találtunk egyértelmű sikeres megoldást. Plasztikai sebéssel történt konzultáció után a körülbelül 15 cm átmérőjű, kör alakú szöveti defektus fedését, félvastag bőrátültetéssel, vákuumkezelés alkalmazása mellett végeztük el sikeresen.

Kulcsszavak: *Achilles ín; Félvastag bőrátültetés; Lágyrésztumor rekonstrukció; Lágyrésztumor; Szarkóma; Vákuumkezelés;*

M. Moghaddam Amin, J. Kiss, T. Perlaky, M. Szendrői: Covering of a defect above Achilles tendon, after removal of soft tissue sarcoma. Case report

Soft tissue defect above the Achilles tendon is often the result of skin necrosis associated with Achilles tendon rupture or crural ulcer, with or without wound infection. In addition, after the removal of soft tissue sarcomas and malignant skin lesions (melanoma, squamous cell carcinoma), also after burn injuries, there are often large soft tissue defects above the Achilles tendon. These are challenging for surgeons in reconstructive surgery, especially in elderly patients, with poor blood circulation. Various plastic solutions are often unsuccessful due to poor blood circulation and free Achilles tendon. Reconstructive options include cross-leg flap, free vascularised musculocutan flap, using acellular dermal matrix and split thickness skin graft with vacuum assisted wound closure. From the point of view of plastic surgery, we did not find in the literature a clear, successful solution to cover this area. The aim of this article is to report on a case covering the Achilles tendon after the removal of a large sized malignant soft tissue sarcoma. After consultation with plastic surgeon, the circular shaped soft tissue defect with an approximately diameter of 15 cm was first treated by vacuum technique than the granulation tissue produced on the tendon surface was covered by split thickness skin graft.

Keywords: *Achilles tendon – Surgery; Negative-pressure wound therapy – Methods; Reconstructive Surgical Procedures; Sarcoma – Therapy; Skin Transplantation; Soft tissue neoplasms – Therapy;*

BEVEZETÉS

A lágyrész-szarkómák megjelenése ritka, gyakoriságuk 30–50 új eset/millió lakos/év, így az összes rosszindulatú daganatoknak csak mintegy 1–1,5%-át teszik ki (4, 11). Biológiai viselkedésüket figyelembe véve a legújabb WHO beosztás három csoportot különböztet meg: benignus, intermedier (lokálisan agresszív vagy ritkán metasztatikus), valamint malignus természetűeket (4). A szövettani alcsoportokat tekintve a WHO több mint 40 eltérő entitást különböztet meg. A lágyrész-szarkómák az esetek kétharmadában az alsó végtagon fordulnak elő (4).

A Semmelweis Egyetem Ortopédiai Klinika lágyrész daganat regiszterének adatai alapján nem volt szignifikáns különbség a két nem között a gyakoriságot tekintve, a betegek átlagéletkora 52,36 évnek bizonyult. A leiomyosarkóma volt az egyik leggyakoribb alcsoport, a liposarkóma, szinovialis szarkóma, mixofibrosarkóma és malignus fibrózus hisztiocitoma (MFH) mellett, incidenciája az 5. és 8. évtizedben volt a legmagasabb (8).

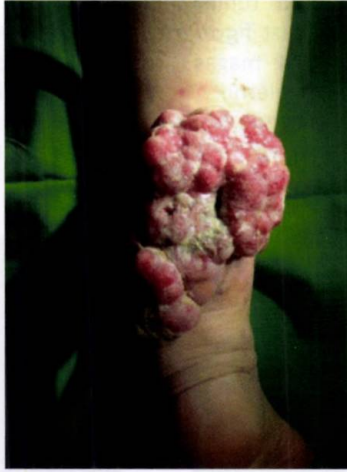Az ép sebészi széllel történő széles reszekció továbbra is a legfontosabb a lágyrész-szarkómák kezelésében, gyakran azonban kiterjedt bőr- és lágyrészdefektusok maradnak vissza. A különböző plasztikai sebészeti technikák célja, hogy csökkentésük az adott terület funkcionális károsodását és fedjék a szöveti hiányokat, kritikus anatómiai struktúrákat, ezáltal javítsák a betegek életminőségét (10). Az ép sebészi szél elérése azonban az Achilles ín feletti nehézséget jelenthet a plasztikai sebészeti rekonstrukcióban, mivel nagy kiterjedésű csupasz íntükr maradhat vissza, amelyen nem tapad meg a tumor eltávolításával egy időben átültetett félvastag bőr. Ennek a területnek a fedésére az irodalomban sem találtunk egyértelműen ajánlott módszert.

Esetünkben a 63 éves nőbetegnél enormis méretű, malignus lágyrésztumor eltávolítását végeztük el a bal lábszáron, az Achilles ín feletti területen. Az aspirációs citológia

grade 3 leiomyosarkómát igazolt. Onkológiai szempontból magas lábszár amputáció lett volna a legbiztonságosabb kezelési lehetőség a radikalitást illetően, viszont a beteg ezt nem fogadta el, emiatt marginális tumoreltávolítás mellett döntöttünk. A lábszár distalis végén, nagyméretű lágyrészdaganatok esetén, a végtagmegtartó radikális műtét nehezen elvégezhető, mivel 2 cm távolság szükséges a daganattól. Az esetek nagy részében ebben a lokalizációban végtagmegtartó műtét csak marginális eltávolítás mellett végezhető el (a reszekciós sík kevesebb, mint 2 cm a tumortól), mivel a daganat mérete és kiterjedése a környező lágyrészek rekonstrukcióját nehezíti, emiatt sok esetben a radikalitás szempontjából az amputáció a legjobb műtéti technika onkológiai értelemben. A műtét során, a tumornak az épben, marginálisan történő eltávolítása után az Achilles íntükr teljes felszíne szabadon maradt. Plasztikai sebésszel történt konzultációk után a 15 cm átmérőjű, kör alakú szöveti defektusra vákuum készüléket helyeztünk fel, majd megfelelő granulációs szövet kialakulása után, két lépésben, félvastag bőrátültetést végeztünk. Az Achilles ín rövidülésének kivédése érdekében gipszrögzítést alkalmaztunk. Gyógyulás után a boka mozgásaiban elmaradást vagy az Achilles ínkontraktúrát nem észleltünk. A beteg záró kontrollvizsgálata során onkológiai státusza negatívnak bizonyult, az MRI felvételek alapján recidíva nem volt látható, jelenleg panaszmentes.

ESETISMERTETÉS

A 63 éves nőbeteg 2014. októberében vizsgáltuk első alkalommal, bal Achilles ín feletti lágyrész elváltozás miatt. Elmondása szerint akkor már több mint két éve észlelte az elváltozást, amely lassan növekedett, viszont orvoshoz nem fordult. Akkor a bal Achilles ín feletti régióban enormis méretű és exofitikus növekedésű lágyrésztumor volt látható (1. ábra).

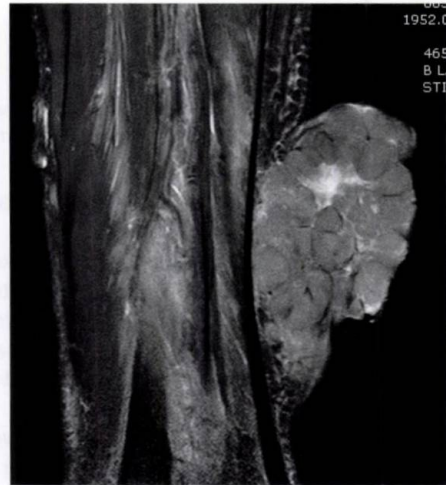
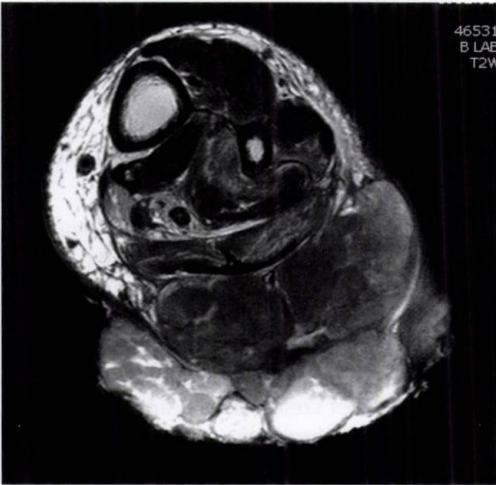
1. ábra

Exofitikus terjedésű lágyrésztumor a lábszár dorsalis oldalán az Achilles ín felett.

A beteg kivizsgálása során aspirációs citológiai és MRI vizsgálatot végeztünk. Az aspirációs citológiai vizsgálat grade 3 leiomyosarkómát igazolt. Az MRI felvételeken a 14×8×9 cm

tumor felületesen, exofitikus helyzetben helyezkedett el az Achilles ín felett, nem törte át a felületes fasciát, a subcutan réteget destruálta (2. a–b ábra).



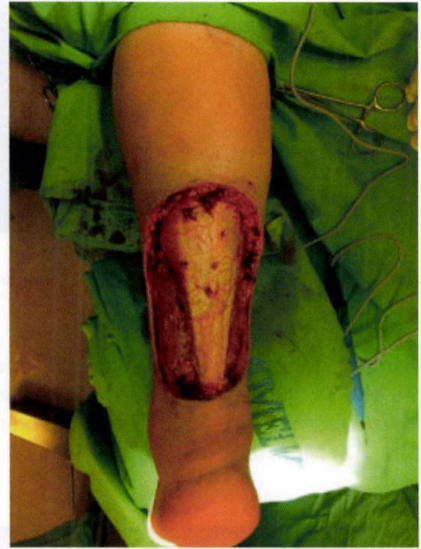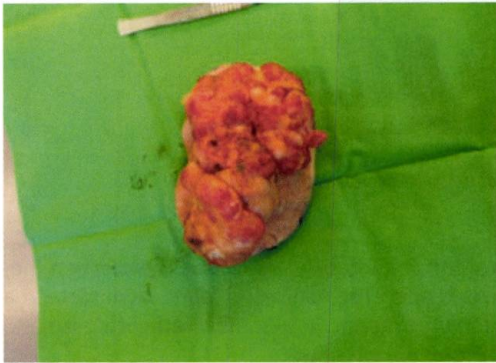2. ábra

a) T2 súlyozású MRI felvétel

b) T1 súlyozású MRI felvétel Exofitikus terjedésű lágyrésztumor az Achilles ín felett, a felületes fascia ép, a subcutan réteg destruált.

A szövettani diagnózis alapján a tumor eltávolítását – az onkológiai radikalitást figyelembe véve – messze az épből, csak magas lábszár amputációval lehetett volna elérni. A beteget erre vonatkozóan felvilágosítottuk, aki ennek ellenére az amputációba nem egyezett bele, emiatt a tumor marginális eltávolítását terveztük. A tumor körül 1–2 cm széles ép

bőrt hagytunk, majd mivel az MRI felvételeken az Achilles ín nem volt érintett mélységben, a tumort az inat körülvevő paratenon dorsalis részével eltávolítottuk. Az Achilles ín makroszkóposan épnek bizonyult, az íntükrő teljes felszíne a paratenon hiányában szabadon maradt (3. a–b ábra).



3. ábra

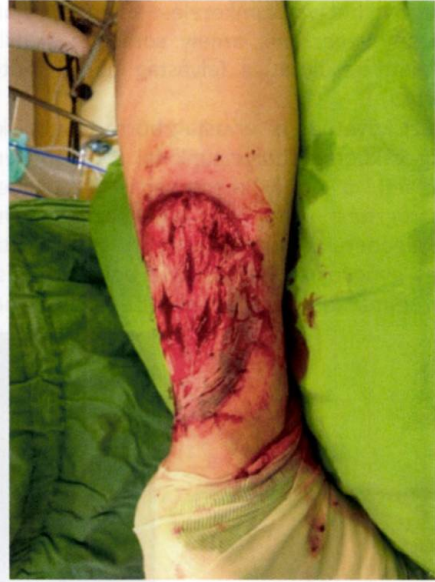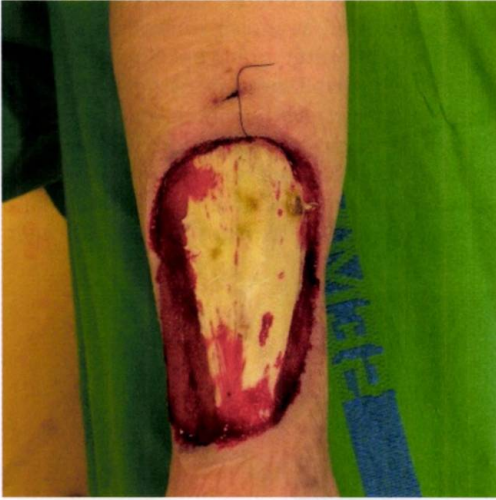- a) Az eltávolított tumor makrofotója az ép szélekkel
b) A visszamaradt sebalap a szabadon maradt Achilles íntükrőrel

A tumor eltávolítását követően a defektus területére vákuumkezelést alkalmaztunk. A felhelyezett vákuumot ötnaponta, műtéti körülmények között cseréltük. Az első két hetet követően a sebseleken körkörös granulációs szövet alakult ki, az Achilles ín felett azonban változást még nem észleltünk, az ínfelszín továbbra is szabadon maradt (4. a ábra).

A műtét során eltávolított daganatszövet részletes szövettani vizsgálata szintén grade 3 leiomyosarkómát igazolt, a daganat eltávolítása az épből történt, helyenként a daganat a sebészi széleket kevesebb, mint 1 mm-re

megközelítette.

Két hét vákuumkezelés után plasztikai sebész javaslatára az Achilles inat több helyen hosszában „hálószerűen” behasítottuk, ezáltal lehetőséget adva arra, hogy az alatta lévő izomszövetből származó pluripotens őssejtek kötőszövetes réteget hozzanak létre az ín felszínén. Az ín két szélén, ahol granulációs szövet alakult ki (4. b ábra), félvastag bőrt helyeztünk fel, majd tovább folytattuk a vákuumkezelést. Az Achilles ín rövidülésének megelőzése érdekében gipszrögzítést alkalmaztunk (rövid plantáris gipszsin).

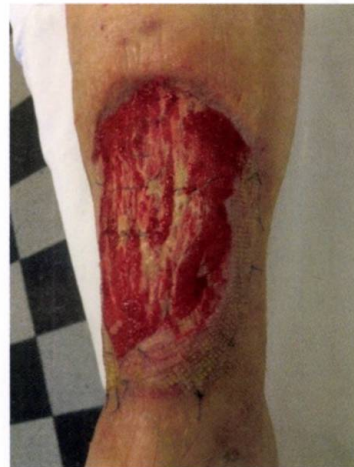
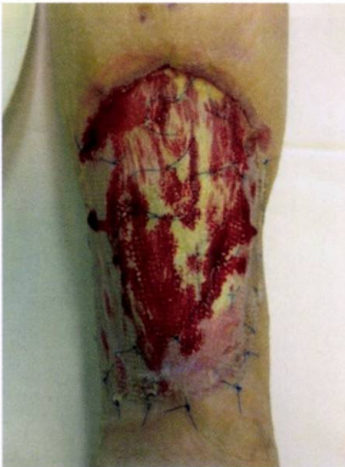
4. ábra

- a) A sebalap 2 héttel az első műtét után: széli területen megindult a granulációs szövet képződés
 b) Részleges félvastag bőrplasztika a széli területen, illetve az Achilles ín hálószerű behasítása.

A második műtét után jó ütemben indult meg a granulációs szövet képződése az íntükrőn a mélyebb rétegekből. Összesen hat hétig alkalmaztunk vákuumkezelést,

gipszrögzítés mellett. Ez idő alatt viszonylag vastag és jól erezett granulációs szövet alakult ki az Achilles ín teljes felszínén (5. a–b ábra).



5. ábra

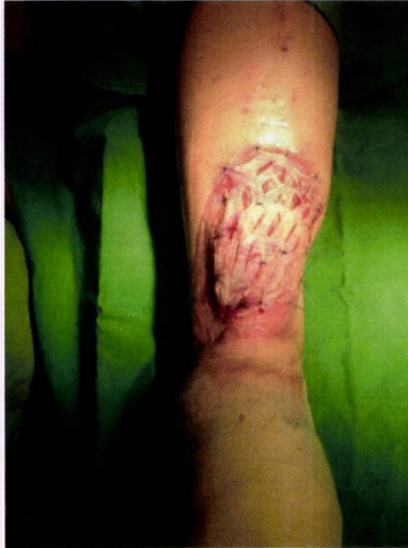- Granulációs szövet képződés 4 héttel
 (a) illetve 6 héttel
 (b) a vákuum kezelést követően.

A hat hét vákuumkezelést követően újabb műtétet végeztünk, amely során az Achilles ín feletti területet is félvastag bőrrel fedtük (6. ábra).

Ezt követően a félvastag bőrre további két hétig vákuumot helyeztünk fel (ötnaponkénti cserével) a jobb megtapadás érdekében, gipszrögzítést már nem alkalmaztunk. Öszszességében 8 héttel az első műtét után teljes gyógyulást értünk el, a boka mozgásában elmaradást, valamint az Achilles ín

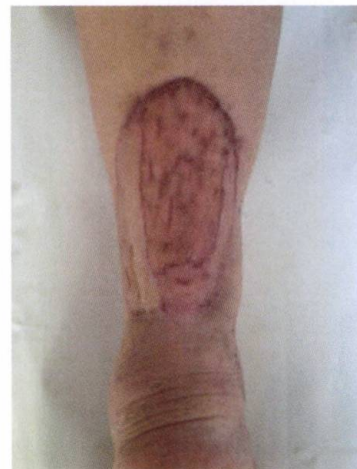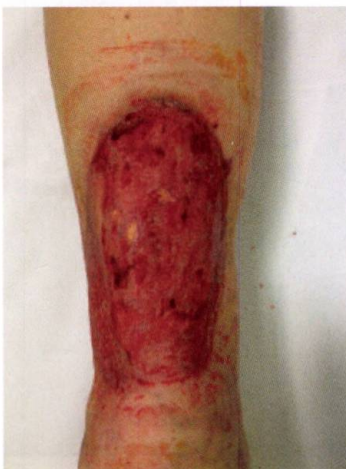kontraktúrát nem észleltünk (7. a–b ábra).

Műtét után a beteg kemoterápiás kezelésben részesült, az utolsó kontrollvizsgálatkor, 42 hónappal műtét után, onkológiai státusza negatív volt, távoli metasztázis nem alakult ki, illetve a kontroll MRI felvételeken, műtégi területen recidívát nem észleltünk, fizikálisan az átültetett bőr zsugorodása nem volt észlelhető, az Achilles ín kontraktúra nem alakult ki, a bokamozgásokban lényeges elmaradást nem észleltünk.



6. ábra

6 hét vákuumkezelés után az Achilles ín feletti területet is fedtük félvastag bőrrel



7. ábra

a) 10 héttel az első műtétet követően

b) 7 hónappal később a műtégi terület képe félvastag bőrrel történő fedés után

MEGBESZÉLÉS

Az Achilles ín feletti defektusok fedése nehézséget jelent, főleg idősebb betegeknél, a rosszabb vérkeringési viszonyok miatt. Plasztikai sebészeti szempontból ennek a területnek a fedésére az irodalomban egyértelmű, sikeres megoldást még nem közöltek.

Az irodalomban különböző típusú szabad lebenyek alkalmazását javasolják az Achilles ín feletti lágyrészfektusok rekonstrukciójához. Ezek közé tartozik a radiális alkari lebeny a palmaris longus ínna (5), a lateralis felkari lebeny a triceps ínna (3), a dorsalis pedis lebeny az extensor digitorum longus ínna (6) és az anterolateralis comb (ALT) vascularizált lebeny fascia latával (7), mint szabad kompozit szöveti transzplantáció.

Nagyon kevés az irodalom a félvastag bőrátültetés alkalmazásáról, az Achilles ín feletti defektusok fedésére. *Attinger* és munkatársai (2) véleménye szerint, a sebalap megfelelő gondozása mellett granulációs szövet alakul ki az inak felett. Megállapították, hogy megfelelően előkészített sebalap esetén a félvastag bőrátültetés ugyanolyan sikeres lehet, mint a lokális vagy szabad lebenyek az Achilles-ín feletti defektusok fedésében. A vákuumkezelés alkalmazása a félvastag bőrátültetés felhelyezése előtt nagyon fontos, mivel gyorsítja a granulációs szövet kialakulását (1, 9), illetve lényegesen csökkenti a szeptikus szövődmények lehetőségét.

Esetünknel a tumor eltávolítása után, az Achilles ín feletti defektus fedésére három megoldás jött szóba: érnyeles miokután szabad lebenyplasztika, keresztezett végtag lebenyplasztika, illetve félvastag bőrátültetés vákuumkezelés mellett.

Szabad lebeny átültetésre, a rossz vérkeringési viszonyok miatt nem volt lehetőség. A plasztikai sebész véleménye szerint nem volt jó recipiens ér, emiatt a lebeny túlélése kérdéses volt. A keresztezett végtag lebenyplasztika a 63 éves beteg számára igen megterhelő, 3–4 hétig ágyban fekvést és immobilizációt jelent, emellett ellenoldali térdzületi kontraktúra is kialakulhat. A hosszú fekvés miatt mélyvénás trombózis, tüdőembólia, tüdőgyulladás is jelentős rizikótényezőként szerepelnek.

Megítélésünk szerint esetünknel a siker titka az volt, hogy az íntükr alatt már ebben a magasságban soleus izmot találtunk, így az ín hosszanti bemetszései után lehetőség nyílt az izomban lévő pluripotens összeitek számára, hogy az íntükrre vándorolva ott egy megfelelő granulációs szövetréteg alakuljon ki, amelyre már ráhelyezhető volt a félvastag bőr. Mindezt nagyban elősegítette a vákuumkezelés, a beteg sem kényszerült ágyban fekvésre, felkelhetett, járhatott vákuum készülékével és gipszkötésével.

A vákuumkezelést tapasztalataink alapján javasoljuk minden poszttraumás, vagy ortopéd sebészi okból létrejött nagyobb, ínna fedett szöveti defektusok kezelésére.

1. Argenta L. C., Morykwas M. J.: Vacuum-assisted closure: A new method for wound control and treatment. *Clinical experience.* *Ann. Plast. Surg.* 1997. 38. (6): 563-576. <https://doi.org/10.1097/0000637-199706000-00002>
2. Attinger C. E., Ducic I., Hess C. L.: Outcome of skin graft versus flap surgery in the salvage of the exposed Achilles tendon in diabetics versus nondiabetics. *Plast. Reconstr. Surg.* 2006. 117. (7): 2460-2467. <https://doi.org/10.1097/01.prs.0000219345.73727.f5>
3. Berthe J. V., Toussaint D., Coessens B. C.: One-stage reconstruction of an infected skin and Achilles tendon defect with a composite distally planned lateral arm flap. *Plast. Reconstr. Surg.* 1998. 102: 1618-1622. <https://doi.org/10.1097/00006534-199810000-00044>
4. Fletcher C. D.: The evolving classification of soft tissue tumours – an update based on the new 2013 WHO classification. *Histopathology.* 2014. 64: 2-11. <https://doi.org/10.1111/his.12267>
5. Isenberg J. S., Fusi S.: Immediate tendon Achilles' reconstruction with composite palmaris longus grafts. *Ann. Plast. Surg.* 1995. 34: 209-211. <https://doi.org/10.1097/0000637-199502000-00018>
6. Kim S. W., Hong J. P., Lee W. J., Chung Y. K., Tark K. C.: Single-stage Achilles tendon reconstruction using a composite sensate free flap of dorsalis pedis and tendon strips of the extensor digitorum longus. *Ann. Plast. Surg.* 2003. 50. (6): 653-657. <https://doi.org/10.1097/01.sap.0000041479.79049.71>
7. Lee Y. K., Lee M.: Treatment of infected Achilles tendinitis and overlying soft tissue defect using an anterolateral thigh free flap in an elderly patient: A case report. *Medicine (Baltimore).* 2018. 97. (35): e11995. <https://doi.org/10.1097/md.00000000000011995>
8. Moghaddam M. A., Perlaky T., Kovács K., Kiss J., Szalay K., Antal I., Sápi Z., Szendrői M.: Epidemiology of soft tissue sarcomas in a university center in Hungary. *Magy. Onkol.* 2017. 61. (4): 368-373.
9. Morykwas M. J., Argenta, L. C., Shelton-Brown, E. I., McGuirt W.: Vacuum assisted closure: A new method for wound control and treatment. *Animal studies and basic foundation.* *Ann. Plast. Surg.* 1997. 38. (6): 553-562. <https://doi.org/10.1097/0000637-199706000-00001>
10. Ring A., Kirchoff P., Goertz O., Behr B., Daigeler A., Lehnhardt M., Harati K.: Reconstruction of soft-tissue defects at the foot and ankle after oncological resection. *Front. Surg.* 2016. 3. 15. <https://doi.org/10.3389/fsurg.2016.00015>
11. Stiller C. A., Trama A., Serraino D., Rossi S., Navarro C., Chirlaque M. D., Casali P. G.: Descriptive epidemiology of sarcomas in Europe: Report from the RARECARE project. *Eur. J. Cancer.* 2013. 49. (3): 684-695. <https://doi.org/10.1016/j.ejca.2012.09.011>

Dr. Moghaddam Amin Maysam

Semmelweis Egyetem, Ortopédiai Klinika

1082 Budapest, Üllői út 78/b.

E-mail: dr.ma.maysam@gmail.com

Mobil: +36 20 6663834

Búcsú Dr. Sántha Sándor PhD egyetemi docenstől

(1938–2020)

2020. április 12-én a feleségtől, *Dr. Perlaki Márta* főorvos Asszonytól, telefonon kaptuk a döbbenetes, szinte felfoghatatlan hírt: *Dr. Sántha Sándor, PhD* egyetemi docens, a Debreceni Egyetem Traumatológiai és Kézsebészeti Tanszékének nyugalmazott igazgatóhelyettese, nekem igaz barátom, örökre eltávozott közülünk. Sanyi április 3-án, otthonában elesés következtében bal oldali, subcapitalis combnyaktörést szenvedett. Azonnal a Manninger Jenő Országos Traumatológiai Intézetbe szállították, ahol sürgős hemiarthroplasticát végeztek és megkezdték mobilizálását. Posztoperatív szövödmény nem lépett fel, azonban gyengülő általános állapota és számos kísérő betegsége miatt április 11-én csendben elhalálozott.



Sántha Tanár Úr 1938-ban született Szolnokon. Az általános és a középiskoláit ugyanitt végezte el, 1957-ben érettségizett. A Debreceni Orvostudományi Egyetemet „Summa cum laude” eredménnyel abszolválta. Első munkahelye a Miskolci Megyei Kórház Általános Sebészeti Osztálya volt (1963–1971), majd a Veszprém Megyei Kórház Baleseti Sebészeti Osztályán dolgozott (1971–1982). Ezt követően (1982-ben) a Debreceni Megyei Kórház Baleseti Sebészeti Osztályának vezetésére kapott megbízást. Az Osztályt 1987-ben egyetemi tanszékké nyilvánították, ekkor *Sántha* Tanár Urat tanszékvezető helyettesé nevezték ki, majd 1992-ben a DOTE személyi állományába kerülve egyetemi adjunktusi kinevezést kapott. 1992-ben kandidátusi (ma Ph. D.) fokozatot szerzett. 1993-tól ezen írás szerzőjével került munkaköri kapcsolatba (barátságunk ekkor kezdődött); 1995-ben egyetemi docensi státuszt nyert el.

Publikációs és tudományos előadói tevékenysége is igen figyelemreméltó volt: 49 közlemény és 71 előadás. Szakmai munkásságát fémjelzi, hogy különös érdeklődést mutatott a vállsérülések és degeneratív elváltozások helyreállító műtétei témakörben. A clavícula törések és ficamok műtéti kezelésére új módszert és implantátumot dolgozott ki: az úgynevezett *debreceni lemezt*. Szakképesítései: 1967 – általános sebészet; 1973 – baleseti sebészet voltak.

Munkakapcsolatban *Sántha* Tanár Úrral 1993-tól 2007-ig álltam. Ez a kapcsolat hamar átment barátságba. Sanyi barátom segítségemre volt a tanszék vezetésében: gyógyítás, oktatás, tudományos munka és még sok más egyébben. A Tanszék valamennyi munkatársa tisztelte, szerette, becsülte a tudását és a munkabírását; empátiás magatartását példamutatónak tartották.

Kedves barátom, Sanyi! Halálod nagy veszteséget jelent Családodnak, barátaidnak. Nagyon fogsz hiányozni! Nyugodjál békében, egy jobb világban!

Isten Veled!

Búcsúzik igaz barátod: **Bíró Vilmos dr.**

A Debreceni Egyetem Traumatológiai és Kézsebészeti Tanszékének, a Kenézy Gyula Egyetemi Kórház Traumatológiai és Kézsebészeti Osztályának dolgozó, *Sántha Sándor* Tanár Úr volt tanítványai, munkatársai megrendüléssel fogadtuk a hírt, hogy Tanár Úr 81 éves korában örökre eltávozott közülünk. Közvetlen munkatársaiként egy rendkívül precíz, pontos embert ismerhettünk meg személyében, aki a részlegét nagy szigorral vezette. Ezt fiatal orvosként nem mindig volt könnyű megélni, de hamar rá kellett jönnünk, hogy az általa megkövetelt fegyelem nélkül, választott szakmánkat megfelelő minőségben nem lehet gyakorolni. Az ügyletekben még nyugdíjba vonulása előtt is késő éjszakáig asszisztált nekünk, hatalmas anatómiai tudásából mindannyian sokat profitáltunk.

Egyetemi docensként, mint az intézet tanulmányi felelőse nagy gondossággal szervezte a graduális és posztgraduális képzést, az általa készített tematika hosszú évekre megalapozta a minőségi oktatást.

Ő hozta létre a Traumatológiai és Kézsebészeti Osztály, illetve a Tanszék Vállsebészeti Munkacsoportját, tagja volt az Európai Vállsebész Társaságnak, tudományos munkájának, újításainak jelentős része a vállsebészethez kapcsolódik.

Ahogy a tudományos munkában, a műtőben is rendkívül precízen dolgozott. Egy-egy nagy műtét végén, amikor az érdemi munkán túl voltunk, érezhetően „kiengedett”. A sebzárás közben fanyar humorral előadott vicceit, anekdotáit még ma is emlegetjük.

Jóllehet nyugdíjba vonulása után Budapestre költözött, ahol a traumatológia területén igazságügyi szakértői tevékenységet folytatott, Debrecentől nem szakadt el teljesen. A tanszék sorsát figyelemmel kísérte, tanácsaira továbbra is számíhattunk.

Személyében egy a szakmájának élő, rendkívül felkészült, nagy tudású, következetes, önmagával szemben is szigorú kollegát, vezetőt veszítettünk el. Hiánya az egész magyar traumatológus társaságot érinti. Fájó szívvel búcsúznak tőle volt munkatársai, kollegái.

Dr. Urbán Ferenc
osztályvezető főorvos

Dr. Szita János PhD

(1949–2020)

Megrendülten és fájdalommal fogadtuk a felfoghatatlan hírt, hogy *Dr. Szita János*, az Országos Traumatológiai Intézet volt főigazgatója, traumatológus társadalmunknak az utóbbi évtizedekben meghatározó tagja, vezéregyénisége, türelemmel és méltósággal viselt súlyos betegség következtében elhunyt.

Pályáját a Csepeli Kórház Traumatológiai Osztályán kezdte, *Dr. Somogyi Szilveszter* főorvos tanítványaként, majd fiatal szakorvosként került az Országos Traumatológiai Intézetbe. Mint korosztályában oly sokan, *Manninger Jenő* Professor Úr osztályán tanulhatott és dolgozhatott, és méltán lett a legendás „combnyakteam” tagja, ezzel *Manninger Jenő* egyik legközelebbi munkatársa. Egyike volt Professor Úr tanítványai közül, aki szorgalma, kiváló manualitása, tudományos és oktató munkája eredményeként az egyik legsikeresebb és legfényesebb pályát futotta be az Országos Traumatológiai Intézetben. Fiatalon lett osztályvezető főorvos, műtővezető főorvos, majd orvosigazgató és 2005–2007 között az Országos Traumatológiai Intézet főigazgatója.

Szakmai és tudományos munkája példaértékű. Ő volt annak a generációnak egyik utolsó tagja, aki a traumatológia csaknem teljes spektrumát művelte, operálta, tanította. Az elsők egyike volt, aki részt vehetett külföldi szakmai gyakorlatokon, főleg német nyelvterületen. Hosszabb időt töltött Bochumban *Muhr* Professor Úr klinikáján, akit élete végéig mentoraként, tanítójaként tisztelt. Ott kezdte el tudományos munkáját is. Bochum-i munkáját is felhasználva írta és védte meg PhD értekezését „A medencegyűrű sérüléseinek kísérletes és klinikai elemzése” címmel. A medencegyűrű és acetabulum sebészet úttörője volt hazánkban. Ő tanított meg minket, tőle tanultuk meg a medence sebészetét csak úgy, mint oly sok mindent a traumatológiában. Fiatal orvosként felnéztünk rá, tanítómesterünk volt. Végtelenül türelmes volt hozzánk, fiatalokhoz, nevelt, oktató, tanított minket. Vezetőként, főigazgatóként is mindenkire udvarias volt. Nem csak orvos tanítványai, hanem az intézet minden szakdolgozója, munkatársa szerette, tisztelte őt, ahogy Ő is tisztelt mindenkit, akivel együtt dolgozott.

Társaságunk vezetőségének, szakmai kollégiumunknak évtizedekig tagja volt. 2015-ben kapta meg társaságunk legmagasabb kitüntetését, a Lumniczer-díjat.

Szita János távozásával ismét eggyel kevesebben lettünk. Ismét elment egy kolléga, barát a Manninger-i iskola tanítványai közül, ismét eggyel kevesebb az Országos Traumatológiai Intézet meghatározó traumatológusainak száma, ismét eggyel kevesebb a traumatológus társadalom példaként állítható nagyjainak száma.

Munkád, emléked bennünk él tovább!
Isten Veled János, nyugodj békében!

Dr. Flóris István

Dr. Bodzay Tamás



Prof. Dr. Frenyó Sándor

(1944–2020)

*„Látod, én szegény költő vagyok;
Örökül hát nem sokat hagyok;
Legföljebb mocsoktalan nevet:
A tömegnél hitvány érdemet.
Ártatlan szived tavaszkerterében
A vallást ezért öntözgetem.
Kis kacsóid összetéve szépen,
Imádkozzál, édes gyermekem.”
(Arany János: *Fiamnak – részlet*)*



Nehéz tudomásul venni a megmásíthatatlan hírt; *Prof. Dr. Frenyó Sándor* sokszorosan kitüntett, érdemekben és elismertségben gazdag kollégánk, tanárunk, barátunk elhunyt.

Emlékezünk rá, mint széleskörűen művelt, polgári nevelésben felnőtt orvosra, aki a *Manning* Professzor Úr vezette Országos Traumatológiai Intézetben vált baleseti sebésszé, angliai ösztöndíja alatt ortopéd sebésszé, majd *Renner* Professzor Úr vezetése alatt kézsebésszé. Rá, aki több európai nyelv kimagasló ismerete és alkalmazása révén Intézetünk külföldi társintézményekkel való kapcsolatait, baráti szálait tartotta kézben, aki külföldi kongresszusokon papír nélkül, fejből tartott előadásokat, és a társasági eseményeken, vacsorákon sziporkázó társalgó volt.

Emlékezünk rá, akivel az orvosi szobákban, vagy a műtétek megengedő része alatt irodalmi, történelmi, hitéleti kérdésekről lehetett élvezetesen és sokrétűen beszélgetni.

Rá, akinek az osztályán mind öröm, mind megtiszteltetés volt dolgozni, mert kollégái érvényesülését, szárnybontogatását engedte, külföldi ösztöndíjas pályázatokban, külföldi állás-szerzésben segített.

Emlékezünk Rá, mint tántoríthatatlanul konzervatív életszemléletű orvosra, emberre.

Rá, aki 2014-ben az angliai Oswestry-ben felkérésre politikusokat, történészeket felülmúló összefoglaló előadást tartott a magyar történelemről, a „vasfüggöny” mögötti életről.

Emlékezünk arra a *Frenyó Sándorra*, aki gyerekkora óta szerette a zenét, gyönyörűen zongorázott, aki kongresszusi vacsorák során, ha tehetette, a zongora mögé ült és elbűvölte közönségét játékával.

Emlékezünk a hitét gyakorló, megvalló, azt Gyermekének továbbadó *Frenyó Sándorra*, akinek legfőbb öröke az Arany János által megírt „mocsoktalan név”.

Emlékezünk rá, ahogy több évtizedes gyakorlat mellett is műtéteit az Úrnak ajánlotta – a bemetszés előtti Tőle elválaszthatatlan mondattal: *In nomine Patris, et Filii et Spiritus sancti.*

Ugyancsak a költő szavait idézve *Frenyó Sándor*ért: „Imádkozzál, édes gyermekem.”

Dr. Végh György Pál

Dr. Bodzay Tamás

IN MEMORIAM A tanszékalapító

Prof. Dr. Záborszky Zoltán

(1927–2020)

Értelmiségi családban, első gyermekként született 1927. augusztus 12-én, Nyíregyházán. Édesapja agrármérnök, aki különböző nagybirtokokon dolgozott. Édesanyja matematika–fizika szakos középiskolai tanár volt. Felesége *Kiss Klára*, két gyermeke van: lánya *Klára* gyógyszerész, fia, *Zoltán* sebész főorvos.

Középiskolai tanulmányait Keszthelyen, a Premontrei Gimnáziumban kezdte, majd Nyíregyházán a Katolikus Gimnáziumban érettségizett. A Debreceni Orvostudományi Egyetemre 1946-ban nyert felvételt, 1949-ben szülei költözése miatt átiratkozott Budapestre, ott szerzett orvosi diplomát 1952-ben.

Már egyetemi éveitől foglalkozott a sérültellátással, az utolsó két évben az Országos Mentőszolgálatnál dolgozott mentőtisztként. Ezt nem csak szakmai elhivatottságból tette, hanem azért is, mert „osztályidegen” családja rászorult az egyetemista keresetére. Az egyetem elvégzése után hivatásos katonai szolgálatra hívták be, a kiképzést követően vidéki csapatnál ezredorvos volt, majd a kecskeméti Honvéd Kórház Sebészeti Osztályára helyezték. Általános sebészetből 1957-ben szakvizsgázott és még abban az évben áthelyezték kérésére a Központi Katonai Kórház Baleseti Sebészeti Osztályára, ahol 30 évet dolgozott. Traumatológiából 1959-ben szerzett szakvizsgát, 1961-ben adjunktusi, 1972-ben osztályvezető főorvosi kinevezést nyert.

A nagyforgalmú baleseti sebészeti osztály lehetőséget nyújtott elméleti és gyakorlati felkészülésére. Ismereteit az akkori OTKI különböző tanfolyamain és kurzusokon bővítette, számos alkalommal töltött hosszabb időt német nyelvterületen külföldi ösztöndíjjal. A Böhler Intézetben 3 hónapot (1975), *Weller* professzornál Tübingenben 3 hónapot (1977), a memmingeni kórházban *Parhoffer* tanárnál 1 hónapot (1984) töltött, majd ismét a Böhler Intézet (1986), Bern Müller Intézet (1987) és az ulmi Burri klinika következett.

A hazai adottságokat kihasználva klinikai és kísérletes munkát folytatott a Honvéd Kórházban a szövetkonzerválás és a csontpótlás területén. Foglalkozott a lövéses sérülések patológiájával és ellátásával, az érsérülések kezelésével, szabadalmaztatott érvarró készüléket szerkesztett. Széles érdeklődési területébe tartozott az állízületek gyógyítása, a nagyízületi sérülések kezelése, a polytraumatizált betegek ellátása, a reanimáció, valamint a szeptikus csontsebészet hálátlan területe. Hazánkban elsőként vezette be a csontdefektusok és az osteomyelitis kezelésében a fixateur externe-t.

Ma is örömteli szívvel emlékszem vissza arra, hogy az első magyarországi fixateur felhelyezésében – jutalomképpen – én asszisztálhattam Neki. Pár nappal adjunktusi kinevezésem után katonai behívót kaptam, amelyben közölték velem, hogy „az alhadnagy elvtárs” jelentkezzen 3 hónap szolgálatra a Központi Katonai Kórház Baleseti Sebészeti Osztályán. Megérkeztem harci díszben, jelentkeztem *Záborszky* ezredesnél, (akit jól ismertem az egyik legelső kézsebészeti kurzusról, a hatvanas évek közepéről). Az ezredes született civilként fogadott: „Cimborkám, csak



nem gondolod, hogy itt ebben a cucban fogsz járni?” Amennyire nem szívesen hagytam otthon feleségem és két kisfiam, annyira kellemes három hónap következett. Csodáltam munkabírását, fáradhatatlanságát, okos ötleteit, és irigykedve néztem, hogy rajonganak érte munkatársai. Nem gondoltam, hogy valaha majd még együtt dolgozunk, és rám pazarolja baráti érzéseit. De a Sors kegyes.

Jelentős számú, 125 közleménye jelent meg hazai és külföldi folyóiratokban, hazai és nemzetközi kongresszusoknak állandó előadói közé tartozott. Kandidátusi fokozatot szerzett 1978-ban. Témája „A lőtt sérülések pathomechanizmusa és sebészeti ellátása”. Rendszeresen foglalkozott a tömegsérülések ellátásának elméleti és gyakorlati kérdéseivel. Ehhez az 1969-es vietnami tapasztalatait jól hasznosította orvosoknak és medikusoknak tartott, mindig nagy és hálás hallgatóságot vonzó kurzusain.

A Honvédelmi Egészségügyi Intézet munkájában már annak megalakulásakor részt vett és a tanszék munkatársa volt debreceni kinevezéséig. Honvédelmi oktatói tevékenységén túl ezekben az években előadásokat tartott az Országos Baleseti Intézet OTKI tanfolyamain, valamint a SOTE Traumatológiai Tanszékén. Munkahelye, a Központi Katonai Kórház is bekapcsolódott 1984-ben az orvostanhallgatók baleseti sebészeti oktatásába, gyakorlati képzést biztosítottak az Orvostovábbképző Egyetem Gyógytornász-képző Szakának hallgatói és a szakközépiskolai növendékek számára, így aztán bőven kapott lehetőséget oktatói ambícióinak gyakorlására.

Az Egészségügyi miniszter 1983-ban címzetes egyetemi docenssé nevezte ki, majd 1987-ben címzetes egyetemi tanár lett. Már ebben az időben tagja volt a Traumatológiai Szakmai Kollégiumnak, az Országos Szakorvosképesítő Vizsgabizottságnak és a Magyar Traumatológus Társaság vezetőiségének. Utóbbi 1991-ben a Társaság alelnökévé választotta.

A Debreceni Orvostudományi Egyetem tanácsa 1987-ben elhatározta, hogy a Kenézy Kórház területén akkor megépült, modern, európai színvonalú traumatológiai osztályán egyetemi tanszéket létesít. Az Egészségügyi miniszter, az egyetem rektora és a megye akkori vezetői közös elhatározással kérték fel *Záborszky* Professzort a tanszék vezetésére.

A nyugállományba vonult honvéd ezredes hihetetlen lelkesedéssel szervezte meg a tanszék munkáját és az egyetemi oktatást. A kórház szoros, interdiszciplináris együttműködése és a korszerű infrastruktúra adottságai lehetővé tették a sérültek színvonalas, elsődleges ellátásának megszervezését, a teljes körű sérültellátást a gyermektraumatológia, neurotraumatológia, mikrosebészet, és rekonstrukciós sebészet vonatkozásában is. Az intézettel szoros egységben kialakította az éjjel-nappal dolgozó baleseti állomást és a 170 ágyra fejlesztett tanszéken folyamatosan biztosítani tudtuk a kórházi elhelyezést a megye és a város összes, valamint a régió speciális ellátást igénylő sérültjei számára. Megszervezte előbb a fekvőbetegek, majd a járóbetegek számítógépes adatrögzítését, amely tudományos feldolgozásra és a költségigénylés felmérésére is lehetőséget teremtett.

A tanszéken az első öt évben több figyelemre méltó tudományos rendezvényt szervezett. 1988 novemberében „Együttműködés a területi sérültellátásban” című szimpózium a társszakmák közös feladatait határozta meg. A régió számára 1989 áprilisában AO tanfolyamot, 1989 májusában „Plasztikai megoldások a sérültellátásban” címmel tudományos ülést szervezett a hazai vezető plasztikai sebészek részvételével. A Tanszék 1989 decemberében a Debreceni Akadémiai Bizottság székházában mutatkozott be tudományos ülésen. Ugyanebben a hónapban rendezték Debrecenben a Magyar Traumatológus Társaság Fiatal Orvosok Fórumát. Ez alkalommal felavatták az új Szeptikus Részleget.

1990-ben a jövő traumatológusaira gondolva létrehozta a „Kelet-Magyarország Sérültellátásának Fejlesztéséért Alapítványt, amely a kiemelkedő szakmai munka elismerését, hazai és külföldi ösztöndíj létesítését, kongresszusokra való utazások támogatását biztosítja. Az alapítványnak jelenleg többmillióس tőkéje van. A Tanszék rendezte meg 1991-ben az V. Nemzetközi Traumatológiai Kongresszust, amelynek sikerére hosszú évek múltán is emlékeznek a kollegák. A Debreceni Akadémiai Bizottság székházában kongresszust rendezett 1991 novemberében a „Medencegyűrű sérülések diagnosztikája, kezelése és a szövődményei”, majd 1992-ben „Mikrosebészet a mindennapok gyakorlatában” című konferenciát.

Az egyetemi vezetés 10 éves munkára kérte fel, ennek megfelelően élt, tervezett és dolgozott. Amikor betöltötte 65. életévét, akkor született az a rendelkezés, amely mindenkire általánosan érvényes volt: a tanszékvezetést a 65. életév betöltése után le kell adni. De Ő rendületlenül hitt, bizakodott, remélt, tovább tervezett. Egyetemi tanácsülésen tudta meg, hogy a tanszékvezetői státusz meghirdetésre került.

Egy infarktus és kis szünet után ismét velünk volt, nagyobb kedvvel és lelkesedéssel, mint valaha. 2011 nyaráig dolgozott. Úgy járkált közöttünk, mint „öreg” barát. Könnyű Neki, mert soha nem akart „Főnököt” játszani. Nem is volt az a szó hétköznapi értelmében. Szigorú volt, legfőképp magával szemben, és magatartása volt a fegyelmező erő. Ha betegről volt szó, semmi nem számított, a beteggel való foglalkozás élete legfőbb tartalma, egyetlen szenvedélye volt, amely kitöltötte az életét. Nem kellett senkit megdorgálnia, mert ha ránézett egy röntgenképre és azt mondta „cimborkám, ezt mi követtük el?” – úgy érezted, mintha a sárga földig leszidott volna. A betegnek előtte mindig igaza volt. Még a nyilvánvalóan querulens beteg igazát is megvédte, akkor is, ha bántotta a beteg viselkedése. A példát látva mi sem engedhettünk meg magunknak semmi lazaságot. Azt vallotta, az orvosi etika előírásai nemcsak másak, hanem sokkal szigorúbbak, mint a törvények. Az etika azt parancsolja az orvosnak, hogy mindent tegyen meg a betegért, amit csak lehet, nem csak azt, amit tud.

Nem szerette a cigarettát és a ráógumit. Főorvos kollegám keze megégett, amikor a folyosón szembe jött vele és öklbe fogott kezére tévedt tekintete. Nem szólt egy szót sem.

Mi volt személyiségének és fantasztikus teljesítményének titka? Azt hiszem az, hogy teljes tehetségét, egész lelkét, teljes életét a betegekre fordította, az, hogy jó orvos és jó ember volt. Empátiája, egyenes jelleme, korrektsége, a szakma iránt elkötelezettsége, kitartása, meg nem alkuvása példa mindannyiunk előtt. Ebben hibátlan és tökéletes volt. Ezt a tökéletességet és igényességet soha nem tudtuk tőle eltanulni. Mint ahogy nem tudtuk eltanulni azt az eltökéltséget, amellyel meg akarta valósítani elképzeléseit.

Valaki azt mondta egyszer, amit az ember el tud képzelni, azt előbb-utóbb meg is valósítja. *Záborszky Zoltán* életének példájából megértettem, hogy ez igaz. Álmodott, akart, küzdött, és alkotott. Azt mondta mindig, hogy nincs lehetetlen! Nem szabad feladni! A jónál is van jobb! (leg-híresebb mondása) Ma már azt is tudom, mitől volt annyi ereje. Az emberszeretetből, a betegszeretetből, a tenni-, segíteni vágyásból. Ezekhez persze megfelelő családi háttér kellett.

Felesége, *Klárka* nem csak az otthon biztonságát nyújtotta számára, hogy csak „hobbijának” a baleseti sebészetnek éljen, de türelmes, bölcs, hűséges társa és segítője volt mindenben, a hét-köznapokban és a társadalmi kapcsolatok ápolásában egyaránt.

2011 nyaráig dolgozott, létrehozta az ország talán egyetlen, igazi qualiti kontrollját. Naponta átnézte és értékelt a járóbeteg ellátáson látott betegek röntgen- és adminisztratív dokumentációját, hihetetlen éles szemmel és gyakorlattal vette észre az elnézett, vagy tévesen megítélt eseteket, lehetőséget teremtve a korrekcióra. Munkáját közölte az Orvosi Hetilapban, amelyért *Markusovszky* díjjal jutalmazták. Számos magas állami kitüntetés mellett legkedvesebb számára az egyetemtől kapott *Pro Universitate* és a *Kettesy Aladár Emlékérem*, valamint a Debrecen Várostopól kapott *Hatvani István Díj*.

Záborszky Zoltán élete igazolja Homérosz sorait, amelyet az *Ilias XI.* énekében ír: „latros gar anér pollón antaxios allón” – „Az orvos sok másikkal felérő ember.” Emberi és orvosi egyénisége a késői utódok számára is követendő, de alighanem elérhetetlen példa marad.

Dr. Ács Géza

100
101
102
103
104
105
106
107
108
109
110
111
112
113
114
115
116
117
118
119
120
121
122
123
124
125
126
127
128
129
130
131
132
133
134
135
136
137
138
139
140
141
142
143
144
145
146
147
148
149
150
151
152
153
154
155
156
157
158
159
160
161
162
163
164
165
166
167
168
169
170
171
172
173
174
175
176
177
178
179
180
181
182
183
184
185
186
187
188
189
190
191
192
193
194
195
196
197
198
199
200

Dr. Bársony István

(1933–2020)

*„Hatalmas úr, sziklás erősség,
te láthatatlan nagy titok.
Intesz, s a földi munka hőségét
dörgő szavaddal elhívod.”
(Kosztolányi)*

Amikor közülünk valaki végleg elmegy, a hiány, a véglegesség érzése vesz erőt rajtunk. Most ismét egy ilyen érzés vesz körül: *Dr. Bársony István* főorvos kollégánk, barátunk, klinikánk örökös munkatársa 2020. december 1-jén elhunyt.

1933. január 16-án született Őriszentpéteren. Csaknem 88 esztendő adatott neki. A család, amelybe érkezett jó módú, középosztályba tartozó volt, akiket a háború utáni rendszer ellenségnek tekintett, lehetetlenné tett. Az édesapa a vendéglátásban helyezkedett el, és így kerültek Szécsénybe, ahol a vasúti restit bérelték. Itt járt általános iskolába, majd gimnáziumi éveit Balassagyarmaton, a Balassi Bálint Gimnáziumban végezte. Szüleit rágalmak alapján kitelepítették, évekig küzdöttek az igazukért. Ez a meghurcoltatás később egész életére, világnézetére kihatással volt. Édesapja pályamunkásként tartotta el a családját. Vagyonukat elvették, otthonukból kitelepítették őket.

Bársony dr. életét mégis jó néhány szerencse kísérte. Ilyen volt az egyetemi felvétel is, amiben kihasználhatta apjának akkor már „munkás” voltát. Szerencsés volt abban is, hogy a kitűnő érettségi egyben egyetemi felvételt jelentett. 1952-ben kezdte orvosi tanulmányait, amit 1958-ban „summa cum laude” végzett el. Bár nem ortopédiára készült, az akkori álláselosztás végül is a budapesti Ortopédiai Klinikára vitte.

Klinikánkon bejárta a szokásos utat a szakorvosi vizsgáig. A felnőtt ortopéd osztályok mellett a traumatológián is dolgozott, majd *Bender* professzor osztályán állapodott meg. Fokozatosan a kor valamennyi műtétjét végezte. Kitűnő manualitással rendelkezett. Bár a klinikai követelmények megkívánták a tudományos munkát, ő inkább a napi gyakorlat felé fordult. Ezt visszaigazolta a betegek ragaszkodása és szeretete.

Munkásságának erőssége volt az oktatás szeretete. Magam is élveztem ezt. Pályám elején másfél évig dolgozhattam vele. Mint sok más kollégám, tőle tanulhattam az ortopédiai műtétek alapfogásait. Precíz, pontos sebész volt. Célrátörően operált és erre szoktatta a tanítványait is. A sebészet buktatóin úgy vezette át a fiatalokat, hogy szinte fogta, vezette a kezüket.

A medikus gyakorlatokon az általános orvosoknak szükséges ismereteket igyekezett hiánytalanul átadni a hallgatónak.

1977-ben egy ostoba döntés miatt kénytelen volt elhagyni a klinikát. A belvárosi rendelőintézet ortopédiai osztályának vezető főorvosa lett. A rendelés színvonalát egyre javította, újabb és újabb lehetőséggel gazdagította azt. Igyekezett olyan kollégákat maga köré gyűjteni, akik a legújabb ismereteket hozták. Ezt a tisztséget egészen hirtelen bekövetkezett haláláig betöltötte.



Az utolsó pillanatig lelkesedéssel, a betegek iránti rá jellemző alázattal, szeretettel, optimizmussal dolgozott. Betegei imádták, mindig vidám, jókedvű volt, humorát sohasem veszítette el. Munkáját díjakkal is jutalmazták: 2000-ben Közszolgálatért Érdemérem arany fokozatát kapta meg, és többször kapott Főigazgatói dicséretet munkahelyén. 2018-ban átvehette gyémánt diplomáját.

Nem váltogatta munkahelyeit. Szomorúan emlékezett arra, hogy a műtőt fiatalon, 43 éves korában kényszerült elhagyni. Második munkahelyén, a járóbeteg rendelésen, 43 évet dolgozott. Annyira természete volt a munka, hogy néhány héttel halála előtt is arra intett, ne hagyjam el a rendszeres munkát, mert az tartja az embert fiatalon. Munkásságát a nagyobb környezete számos személyre szóló elismeréssel illette.

Családi élete nem volt zavartalan, de gyerekeinek előrehaladása mindig fő szempont volt életében. Két házasságából három leánya született, kettő az orvosi hivatást választotta. Sokszor, sok szeretettel említette leányait, unokáit.

Kapcsolata a klinikával mindvégig megmaradt. Gyakran jött közénk. Az természetes volt, hogy a közös klinikai eseményeken csaknem mindig ott volt. Amikor el kellett jönnünk a Karolina úti épületből, *Bársony dr.* – mint a klinika legidősebb tagja – vágta fel a búcsú ünnepség tortáját.

Személyiségét a bohém vidámság jellemezte. Még a leginkább válságos helyzetekben is képes volt mosolyogni. A húsz év során, amíg a klinikán dolgozott, csak barátai voltak, ellenségei nem.

Kedves Pista, nyugodj békében!

*„...De majd, ha hamvadó szemem
nem fátyolozza bánat,
Uram, akkor csak ints nekem:
akkor megyek utánad.”
(Áprily)*

Dr. Mády Ferenc
ny. egyetemi docens

Kérjük cikkíróinkat, hogy a szerkesztőség és a nyomda munkájának megkönnyítése és gyorsítása érdekében a kéziratot az alábbi irányelvek szerint készítsék el. A nemzetközi szabványnak megfelelően a dolgozat terjedelmére vonatkozóan az irányadó a következő: közlemény 8–12 oldal, kazuisztika 3–8 oldal, irodalmi hivatkozás szükség szerint, de lehetőleg 15–20 tételnél nem több.

A kézirat benyújtásának feltétele, hogy

1. a dolgozatot az intézetvezető vagy osztályvezető jóváhagyta,
2. a dolgozat nem sérti a Helsink Deklaráció (1975, revizio 2008) előírásait,
3. a humán vizsgálatok az illetékes etikai bizottság jóváhagyásával történtek,
4. a laboratóriumi állatkísérletek a vonatkozó szabályzatok szerint történtek.

A kézirat **első oldalán** a következők szerepeljenek: a közlemény *származási helye* (kórház, osztály; egyetem, klinika), a cikk *címe* (rövid és pontos), a *szerző/k* teljes neve, „*Összefoglalás*”, maximum 20 gépelt sor harmadik személyben fogalmazva, a dolgozat lényegi részét tartalmazva, angol nyelvű *címfordítás és absztrakt*, *kulcsszavak* 3–10 szó, lehetőleg a PUBMED–MEDLINE tárgyszójegyzéke alapján (Medical Subjects Headings, amelynek forrása itt található: <http://www.ncbi.nlm.nih.gov/mesh/>). Rövidítések az összefoglalóban ne legyenek. Lábjegyzetben a cikk megjelenésével kapcsolatos körülményre lehet utalni (milyen vizsgálatsorozatban, támogatással, kinek a tiszteletére készült). A levelező szerző nevét, címét, egyéb elérhetőségét (telefon, fax, e-mail) a cikk végén kérjük megadni.

A cikk szerkezete, ha nincs különleges indok az eltérésre, a következő legyen:

Bevezetés: a témához szorosan csatlakozó, a közlés indokoltságát bizonyító előzmények felsorolása és a közlemény céljának ismertetése.

Anyag és módszer: a vizsgált anyag, betegek, betegcsoportok és a vizsgálómódszer leírása.

Eredmények: A vizsgálatból nyert adatok tényszerű közlése, vizsgálati eredmények a dokumentumokkal (táblázatok, ábrák, képek).

Megbeszélés: a vizsgálati eredményekből levont következtetések, azok összevetése korábbi eredményekkel, más módszerekkel, ajánlás, állásfoglalás.

Irodalom: csak olyan név szerepelhet a jegyzékben, akire a szövegben hivatkozás történik, és a szövegben szereplő szerzőket idézni kell. Figyeljünk a hazai közlésekre! A tudományos témakörökben korábban már publikált magyar szerzők közleményei megtalálhatók 2007-ig a 2008. januárban megjelent „*A Magyar Ortopédia, Traumatológia és Határterületi Bibliográfiája a kezdetektől napjainkig*” című kiadványban, illetve a Magyar Orvosi Bibliográfia online változatában: <http://mob.gyemsi.hu/search.jsp>

Orvosi helyesírás: Az egyes szavak és kifejezések írásmódjáról szerzőink az *Orvosi helyesírási szótárban* tájékozódhatnak. (Fábián P., Magasi P. (szerk.) Bp.: Akadémiai Kiadó, 1992.) Kérjük, ne írják le a közleményben ugyanazt a szót többféleképpen. Amennyiben a latin szavak magyar szóvégi ragot kapnak, a szó utolsó magánhangzója a magyaros kiejtés szerint írandó (pl. abductió). A rövidítéseket a fogalom első teljes terjedelmű leírása után zárójelben adjuk meg, és a továbbiakban a rövidített formát használjuk.

Ábrák, táblázatok: Az ábrákat digitális formátumban kérjük elküldeni, elsősorban jpg formátumban (más képfórmátum is elfogadható: tif, bmp stb. Szükség esetén lehet nyíllal, vagy más jellel felhívni a figyelmet a részletekre, vagy vázlatos rajzzal kiegészíteni. Több ábrát

is össze lehet szerkeszteni. Az ábráknak és táblázatoknak címet és sorszámot kell adni. Az ábrákat arab, a táblázatokot római számokkal sorszámozzuk. Az ábra- és táblázat aláírásokat kérjük a cikk végére beszúrni. A digitális formátumú ábrákat, grafikonokat ne a szöveges file-ba szerkesszék be (de javasolt helyüket kérjük jelölni a kéziratban), hanem – önálló névvel ellátott képfile-ként – mellékeljék külön e-mail-ben, vagy egyéb elektronikus hordozón elküldve.

Az **irodalomjegyzékben** a hivatkozásokat a **szerzők betűrendes** sorrendjében kell megadni, sorszámozva, az egyes tételeket külön bekezdésben írva. A kézirat szövegében az utalás az adott tétel számának kerek zárójelben való megadásával történjék.

Az idézés az alábbi formátumú legyen (Kérjük, ügyeljen az írásjelekre és a szóközökre!):

Folyóiratcikk: Szerző/k: (vezetéknev, keresztnév kezdőbetűi, a néven belül nincsen vessző, csak a nevek között): Cím. Folyóirat (a folyóiratok nevének nemzetközi rövidítését kell használni a PUBMED alapján, amennyiben nincs, a teljes nevét ki kell írni). Megjelenés éve. Kötetszám, évfolyam-szám. (Lapszám kerek zárójelben): oldalszámok (első és utolsó teljesen kiírva).

Például: Clement N. D., Jenkins P. J., Brenkel I. J., Walmsley P.: Predictors of mortality after total knee replacement: a ten-year survivorship analysis. J. Bone Joint Surg. Br. 2012. 94. (2): 200-204.

Könyv: Szerző/k, (ha szerkesztő, kerek zárójelben, rövidítve az adott nyelven): Cím, alcím. (Kötetszám, ha van). Kiadás (ha van). Hely. Kiadó. Év. Oldalszám.

Például: Haas N. P., Krettek Ch. (Hrsg.): Tscherne Unfallchirurgie. Hüfte und Oberschenkel. Heidelberg etc. Springer. 2012. 480 p.

Könyvfejezet: A fejezet szerzője: A fejezet címe. In: A könyv szerzője, ha nem azonos a fejezet szerzőjével (ha szerkesztő, kerek zárójelben, rövidítve az adott nyelven), a könyv címe, kiadás sorszáma, kiadás első helye, kiadó, év, a fejezet kezdő és befejező oldalszáma.

Például: Somerville L., Bryant D.: Ethics in writing: Maintaining credibility. In: Bhandari M., Joansson A. (Eds.): Getting your research paper published. A surgical perspective. Stuttgart. Thieme. 2011. 49-53. p.

A kéziratot ábrákkal és táblázatokkal együtt **elektronikus formában**, e-mailben kérjük elküldeni a szerkesztőség e-mail címére: **mto@baleseti.hu** vagy **matrokplaszt@gmail.com**. Postázási cím: Magyar Traumatológia Ortopédia Kézsebészet Plasztikai Sebészet Szerkesztősége, 1081 Budapest, Fiumei út 17.

Tisztelt Szerzők!

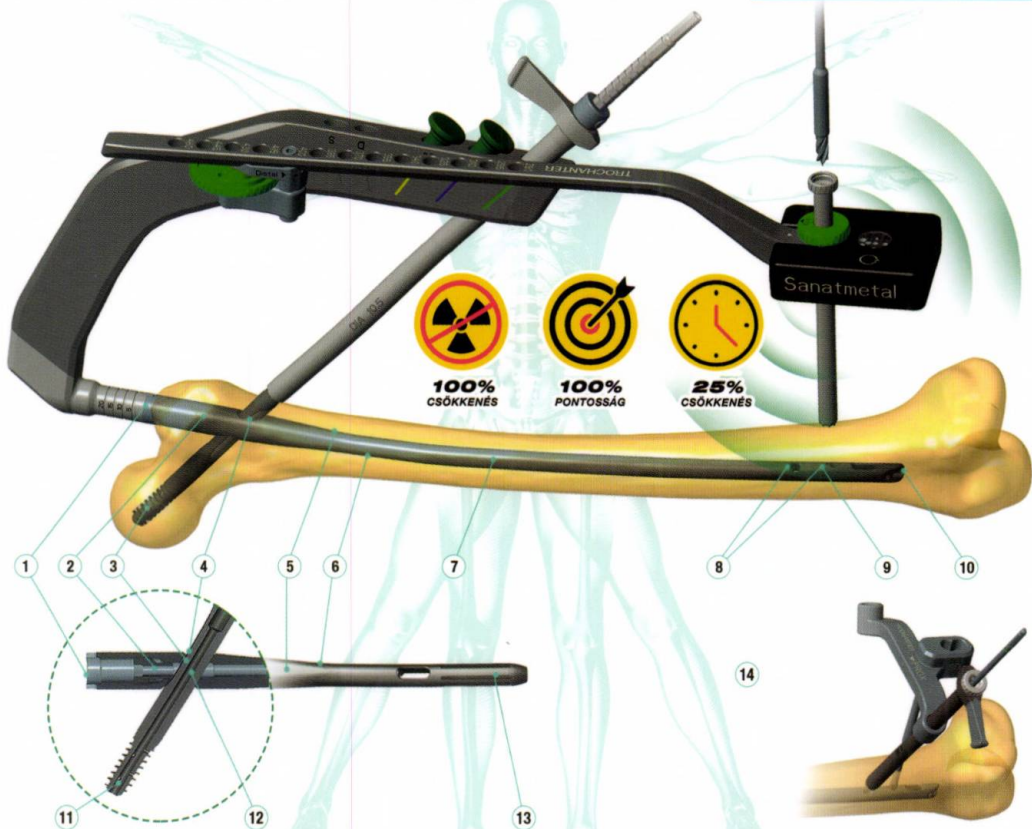Ha a leírtakat figyelembe véve küldik el kéziratukat, biztos, hogy hamarabb fog megjelenni. Együttműködésüket kérve üdvözli Önöket a **Szerkesztőség**.



All in one + MAGIC!

A TÖKÉLETES MŰTÉTÉRT!

PRECÍZEN ÉS GYORSAN



TECHNIKAI JELLEMZŐ	ELŐNY
1 Két csatlakozó horony	Stabilabb szeg-célső kapcsolat
2 A csavar szegbe szerelt, de vezetőársát átenged	Nincs csavar elvesztés Szabad átjárás
3 Spirál / csavar	Kifáradási határt növel Könnyebb, elakadásmentes a bevezetés
4 Komplex furat könnyítés	Könnyebb, elakadásmentes a bevezetés
5 Laterális oldali lapolás	Anatómiai megfelelés
6 Áramvonalasabb átvezetés	
7 Hosszú szeg görbítettebb alakja	

HASZON
Biztonságos célzás
Időt spórol meg a rotáció gátlásnál
Műtét közben eldönthető kockázatát
Csökkenti a szeg törés kockázatát
Időt spórol meg a szegbevezetésnél
Időt spórol meg a szegbevezetésnél
Helyes repozíció

TECHNIKAI JELLEMZŐ	ELŐNY	HASZON
8 Reteszelés két síkban	Stabilabb disztális reteszelés	Repozíció megtartás
9 Speciális furat	Bázisolt kézikézőlővel reteszfurat fúrás „vakon”	Műteti idő csökken
10 Hosszú szeg lapolt disztális vége	Könnyebb szegbevezetés	Egyszerűbb, rövidebb műtét
11 Megnövelt áramlási keresztmetszet	Gyorsabb cementátfolyás	Stabil (cementrögzítés)
12 Változó furathelyzet a CCD szögeknél	Nincs szegkilógás vagy hosszúpótlás	Egyszerű zárócsavar választás
13 Rugalmas szegvég	Stressz csökkentés	Csökkenti a kockázatát a femur kitérésnek
14 Ti6Al7Nb alapanyag	Kifáradási határt növel	Csökkenti a szeg törés kockázatát

EGYÉB JELLEMZŐK:

Kanulált szegek, Dinamizálható szegek, A rotációgátló csavar kicsavarodás ellen biztosítva van, Limitált visszacsúszást biztosító horony,

Speciális menetprofil a könnyebb csavarbehajtásért, Változó hossz méretű záródugók, Sterilen csomagolva, steril szegek a rotációgátló csavarral összeszerelve

